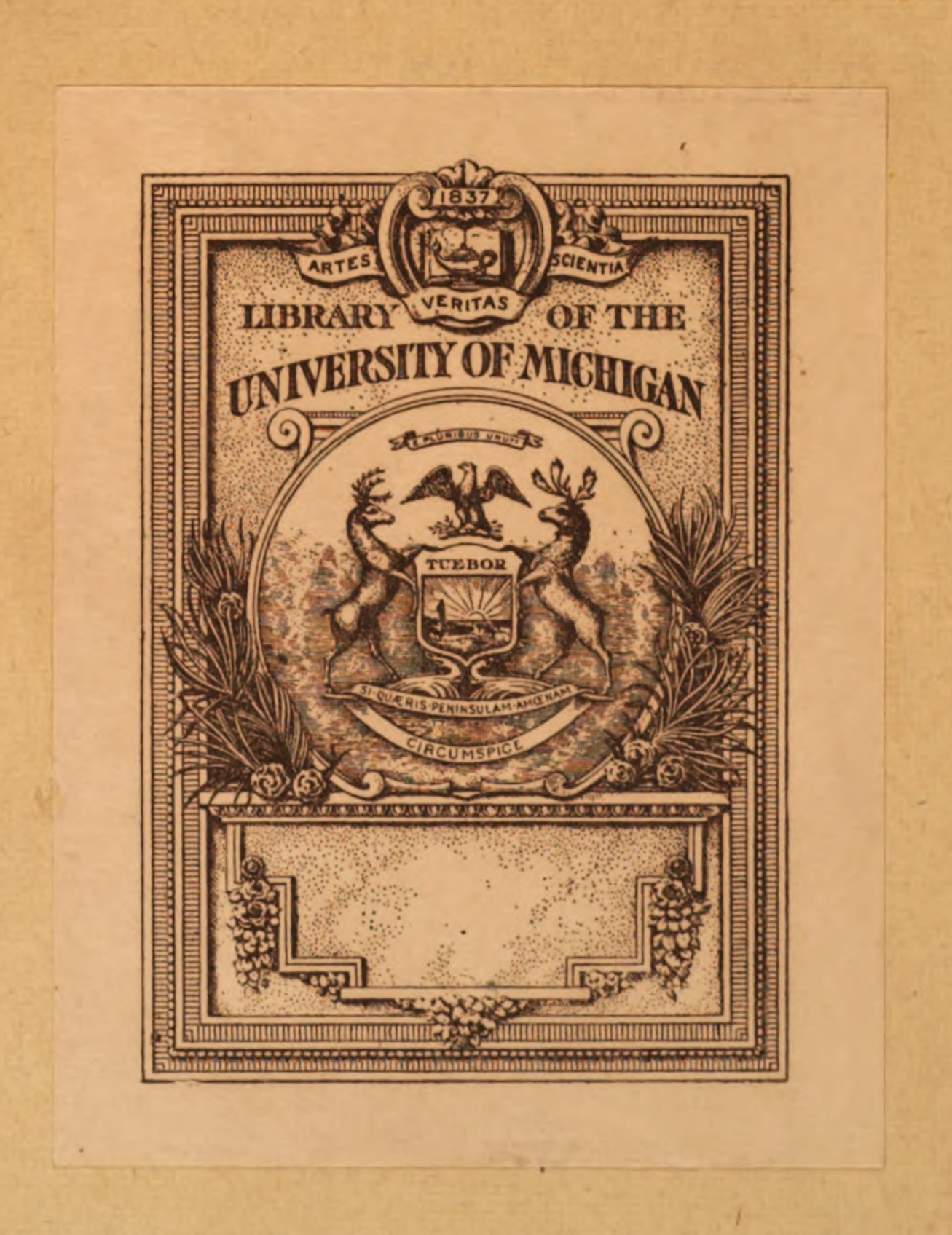


1837
ARTES
SCIENTIA
VERITAS
LIBRARY OF THE
UNIVERSITY OF MICHIGAN
TUEBOR
SI QUÆRIS PENINSULAM AMŒNAM
CIRCUMSPICE





Lemon's

Internationales Centralblatt

für

Laryngologie, Rhinologie

und verwandte Wissenschaften.

Unter ständiger Mitarbeiterschaft

von

W. Albrecht (Tübingen), **L. Bayer** (Brüssel), **G. Bradt** (Berlin), **Calamida** (Mailand), **O. Chiari** (Wien), **R. Dreyfuss** (Strassburg), **O. T. Freer** (Chicago), **W. Freudenthal** (New York), **v. Gilse** (Haarlem), **Gontier de la Roche** (Toulon), **F. Hanszel** (Wien), **H. Hecht** (München), **R. Hoffmann** (Dresden), **G. Jonquière** (Bern), **R. Kotz** (München), **Ino Kubo** (Fukuoka), **Lautmann** (Paris), **E. J. Moure** (Bordeaux), **Nadoleczny** (München), **Polyak** (Budapest), **Schlittler** (Basel), **O. Seifert** (Würzburg), **W. Sobernheim** (Berlin), **A. von Sokolowski** (Warschau), **E. Stangenberg** (Stockholm), **R. Steiner** (Prag), **Tapia** (Madrid)

herausgegeben

von

GEORG FINDER

Berlin.

Dreiunddreissigster Jahrgang.

Januar — Dezember 1917.

Berlin 1917.

Verlag von August Hirschwald.

NW., Unter den Linden 68.



Jahrgang XXXIII. Januar 1917. No. 1.

Internationales Centralblatt

für

Laryngologie, Rhinologie

und verwandte Wissenschaften.

Unter ständiger Mitarbeiterschaft

von

W. Albrecht (Tübingen), **L. Bayer** (Brüssel), **Calamida** (Mailand), **O. Chiari** (Wien), **R. Dreyfuss** (Strassburg), **O. T. Freer** (Chicago), **W. Freudenthal** (New York), **v. Gilse** (Haarlem), **Gontier de la Roche** (Toulon), **F. Hanszel** (Wien), **H. Hecht** (München), **R. Hoffmann** (Dresden), **G. Jonquière** (Bern), **Ino Kubo** (Fukuoka), **Lautmann** (Paris), **E. J. Moure** (Bordeaux), **Nadoleczny** (München), **Polyak** (Budapest), **Schlittler** (Basel), **O. Seifert** (Würzburg), **W. Sobernheim** (Berlin), **A. von Sokolowski** (Warschau), **E. Stangenberg** (Stockholm), **R. Steiner** (Prag), **Tapia** (Madrid)

herausgegeben

von

GEORG FINDER

Berlin.

Monatlich erscheint eine Nummer,
am Schlusse des Abonnementsjahres Titel, Namen- und Sachregister.
Preis des XXXIII. Jahrgangs (Januar—Dezember 1917) **15 Mark.**

Berlin 1917.
Verlag von August Hirschwald.
NW., Unter den Linden 68.

BARTH, Oberstabsarzt Dr. Ernst, **Die neuropathischen Störungen der Atmung.** (Sonderabdruck aus der Senator-Festschrift.) gr. 8. 1904. 1 M. 60.

— — **Die Lehre vom Tonansatz auf Grund physiologischer und anatomischer Untersuchungen.** Mit 3 Tafeln und 20 Figuren im Text. (Sonderabdruck aus dem Archiv für Laryngologie. 16. Bd. 3. Heft.) gr. 8. 1904. 2 M.

BERTHOLD, Prof. Dr. E., **Die intranasale Vaporisation.** Ein neues Verfahren zur Stillung lebensgefährlichen Nasenblutens und zur Behandlung schwerer Erkrankungen der Nase und der Kieferhöhle. gr. 8. 1900. 1 M. 60.

BLUMENFELD, Dr. F., **Spezielle Diätetik und Hygiene des Lungen- und Kehlkopf-Schwindsüchtigen.** gr. 8. 2. Aufl. 1909. 2 M. 80.

BRUCK, Dr. Franz (Berlin-Charlottenburg), **Aphorismen für die hals-, nasen- und ohrenärztliche Praxis.** 8. 1911. 1 M.

BUKOFZER, Dr. M., **Die Krankheiten des Kehlkopfes.** gr. 8. 1903. 4 M. 60 Pf.

— — **Zur Hygiene des Tonansatzes** unter Berücksichtigung moderner und alter Gesangsmethoden. (Sonderabdruck aus dem Archiv f. Laryngologie, XV. Bd.) gr. 8. 1904. 80 Pf.

BUSSENIUS, Stabsarzt Dr. W., **Die Mit- und Nachkrankheiten des Kehlkopfes bei akuten und chronischen Infektionen.** gr. 8. 1902. 1 M.

BUSSENIUS, Stabsarzt Dr. W. u. Dr. H. COSSMANN, **Das Tuberculin TR.** Seine Wirkung und seine Stellung in der Therapie der inneren und äusseren Tuberkulose. Aus d. Klinik f. Hals- u. Nasenkranke d. Kgl. Charité. gr. 8. 1898. 4 M.

EWALD, Geh. Med.-Rat Prof. Dr. C. A. und Geh. Med.-Rat, Prof. und Direktor des pharmakologischen Instituts, Dr. A. HEFFTER, **Handbuch der allgemeinen und speziellen Arzneiverordnungslehre.** Auf Grundlage des Deutschen Arzneibuches 5. Ausgabe und der neuesten ausländischen Pharmakopöen. Mit einem Beitrag von Prof. Dr. E. Friedberger. Vierzehnte, gänzlich umgearbeitete Auflage. gr. 8. 1911. Geb. 18 M.

FRAENKEL, Prof. Dr. A., und Dr. J. GEPPERT, **Ueber die Wirkungen der verdünnten Luft auf den Organismus.** Eine Experimental-Untersuchung. gr. 8. Mit 1 Taf. in Kupferdr. u. 2 Holzschn. 1883. 3 M.

FRAENKEL, Prof. Dr. Bernh., **Gefrierdurchschnitte zur Anatomie der Nasenhöhle.** 17 Quarttafeln in Photogravure mit erl. Text. 1891. 25 M.

GUTTMANN's, Dr. Paul, **Lehrbuch der klinischen Untersuchungs-Methoden** für die Brust- und Unterleibsorgane mit Einschluss der Laryngoskopie. Herausgegeben von Priv.-Dozent Dr. F. Klemperer. Neunte verbesserte und vermehrte Auflage. gr. 8. 1904. 10 M.

HOLMES, Dr. Gordon, **Die Geschichte der Laryngologie** von den frühesten Zeiten bis zur Gegenwart. Uebersetzt von Dr. Otto Koerner. gr. 8. 1887. 2 M.

JAEGER, Oberstabsarzt Prof. Dr. H., **Die Cerebrospinalmeningitis als Heeresseuche** in ätiol., epidemiol., diagnost. und prophylaktischer Beziehung. gr. 8. Mit 33 Texttafeln. 1901. (Bibliothek v. Coler-v. Schjerning, IX. Bd.) Geb. 7 M.

KRAUSE, Prof. Dr. H., **Die Erkrankungen der Singstimme,** ihre Ursachen und Behandlung. Nach Referat vom internat. Kongress in Moskau. 8. 1898. 1 M.

KUTTNER, Dr. A., **Die nasalen Reflexneurosen und die normalen Nasenreflexe.** gr. 8. 1904. 6 M.

LEWIN, Prof. Dr. L. und Dr. H. GUILLERY, **Die Wirkungen von Arzneimitteln und Giften auf das Auge.** Handbuch für die gesamte ärztliche Praxis. Zweite vervollständigte Auflage. gr. 8. Mit Textfiguren. Zwei Bände. 1913. 38 M.

Inhalt.

I. Referate.

Seite

II. Kritiken und Besprechungen.

III. Kongress- und Gesellschaftsberichte.

IV. Nekrologe.

V. Briefkasten.

Internationales Centralblatt

für

Laryngologie, Rhinologie

und verwandte Wissenschaften.

Jahrgang XXXIII. Berlin, Januar. 1917. No. 1.

I. Referate.

a) Allgemeines, obere Luftwege.

1) **Peiper** (Greifswald). **Die Behandlung der akuten Entzündungen der Luftwege bei Säuglingen.** *Deutsche med. Wochenschr. No. 8. S. 213. 1916.*

Die Erkältungskrankheiten des Säuglings beruhen meistens auf Infektion, aber die Erkältung ebnet den Boden für die Infektion. Daher ist vor allem wichtig in der Prophylaxe die Fortschaffung von Erkältungseinflüssen, sodann ist auf die Möglichkeit der Infektion von Seiten erkrankter Familienmitglieder zu achten, auch die Mutter muss bei Husten und Schnupfen, wenn sie das Kind selbst nährt, die gleiche Vorsicht walten lassen. Die einzelnen therapeutischen Massnahmen bei Rhinitis acuta, bei Nasendiphtherie (2000—3000 I. E. intramuskulär), bei komplizierender Otitis, bei Rhinopharyngitis, Rhinitis luetica, Laryngitis acuta, Pseudocroup, endlich dem Retropharyngealabszess werden erörtert, dabei jedesmal das betreffende Krankheitsbild geschildert. Bezüglich der Einzelheiten der sehr interessanten Arbeit sei auf das Original verwiesen. R. HOFFMANN.

2) **Schede** (Berlin). **Ueber Botulismus.** *Med. Klinik. No. 50. 1916.*

Die Erscheinungen des Botulismus begannen bei den 3 Mitgliedern einer Familie ungefähr 18 Stunden nach dem Genuss von verdorbenem Schinken und führten in 2 der Fälle zum Exitus durch Atmungsstillstand. Das Bild war das einer vorwiegend bulbären Erkrankung, und zwar der motorischen und sekretorischen Regionen. Es waren affiziert die Kerne des dritten, vierten, sechsten, siebenten, neunten, zehnten, zwölften Hirnnervenpaares, dazu kam noch eine Beteiligung motorischer Zentren im Rückenmark und des lebenswichtigen Atemzentrums. SEIFERT.

3) **A. Onodi. Lepra der oberen Luftwege.** *Archiv f. Ohrenheilk. Bd. 99. S. 28.*

Der mit Abbildungen versehene Bericht beschreibt Lepraveränderungen in der Nase, am Gaumen, Uvula, Mandeln, Zunge und Epiglottis und geht auf den Unterschied ein zwischen Lepra tuberosa, nervorum und die Mischform. KOTZ.

4) **Roland Hammond** (Providence, R. I.). **Die Rolle, die die Nase, der Hals und die Nebenhöhlen in der Aetiologie der chronischen infektiösen Arthritis spielen. (The role of the nose, throat and accessory sinuses in the etiology of chronic infectious arthritis.)** *Journ. amer. med. assoc. 25. September 1915.*

Bei 61 Patienten der orthopädischen Abteilung wurde genau nach irgend einem Focus der Infektion gesucht, und alle diese Patienten einem Laryngologen zur Untersuchung und eventuellen Behandlung überwiesen. Das Resultat der operierten Fälle war nicht ermutigend.

FREUDENTHAL.

5) **Lehndorff** (Prag). **Erfahrungen über Infektionskrankheiten im Felde.** *Med. Klinik. No. 43. 1916.*

Unter 49 Fällen von Fleckfieber sah Lehndorff bei sechs Fällen ein wohlcharakterisiertes Exanthem im Bereiche des hinteren Teiles des harten Gaumens, der Uvula und der Gaumenbögen. Schwere Laryngitis ist sehr häufig bei Typhus abdominalis.

SEIFERT.

6) **W. Sohier Bryant** (New York). **Epidemische Poliomyelitis. (Epidemic poliomyelitis.)** *New York med. journ. 14. Oktober 1916.*

Der Schlüssel zur Verhütung der Krankheit liegt in der Aufgabe, die Nase und den Nasenrachenraum steril zu machen. Die Ausführung dürfte aber nicht so leicht oder erfolgreich sein, wie sich Verf. das vorstellt.

FREUDENTHAL.

7) **William H. Newcomb** (New York). **Die Desinfektion der Nase und des Halses bei Poliomyelitis anterior acuta. (Nose and throat desinfection in acute anterior poliomyelitis.)** *American medicine. August 1916.*

Der im hiesigen „Rockefeller Institute“ entdeckte Mikroorganismus, der die Krankheit erzeugt, dringt in den Körper durch die Nase und den Nasenrachenraum. Anscheinend gesunde Personen können diese Keime beherbergen und sie auf andere Personen übertragen. Zur Verhütung empfiehlt daher N. eine Zerstörung der Keime in den genannten Körpergegenden. Es eignen sich dazu Sprays von Hydrog. peroxyd. (1 proz. bei Kindern) oder Menthol in Petrolatum liquidum. Oder auch Applikationen mit der bekannten Lugol'schen Lösung oder mit Ichthyol-Glyzerin. (Leider ist Ichthyol in den Vereinigten Staaten nicht mehr zu haben. Ref.)

FREUDENTHAL.

8) **F. Leegard. Fremdkörper in Speiseröhre, Luftröhre und Kehlkopf. (Om fremmedlegemer i spiseror, luftror och strupe.)** *Nordisk tidskrift for oto-rhino-laryngologi. Bd. 1. H. 1.*

Verf. berichtet über 15 Fälle von Fremdkörpern im Oesophagus, 1 Fall von Fremdkörper in der Luftröhre und einem im Larynx. Die 15 ersten Fälle wurden mittels Oesophagoskopie behandelt, und zwar wurde in 10 Fällen der Fremdkörper entfernt, in 5 in den Magen hinabbefördert und spontan entleert. In einem Fall — ein einjähriges Kind betreffend —, in welchem der Fremdkörper 3 Monate lang gelegen hatte, entstand ein periösophagealer Abszess, jedoch trat Heilung ein. In 4 Fällen bestand mehr oder weniger Verengerung infolge früheren Trinkens von Causticis.

Ausführlich beschäftigt sich Verf. mit der Frage von der Röntgendiagnose der Fremdkörper. Er führte zu diesem Zweck mehrere Versuche aus, indem er verschiedene Objekte selbst herunterschluckte und 20 bzw. 25 cm von der Zahnreihe entfernt photographieren liess. Es ergab sich, dass Gummigegenstände und Zahnplatten von vulkanisiertem Kautschuk ein deutliches Bild auf der Röntgenplatte geben, ebenso kleine Glasgegenstände; bei knöchernen Gegenständen muss man sehr vorsichtig mit dem Urteil sein. Es ist in allen Fällen leichter, ein positives Resultat zu erzielen, wenn der Fremdkörper den oberen Teil der Speiseröhre passiert hat und in die verhältnismässig transparente Region zwischen Wirbelsäule und Herz eingetreten ist, da er weiter oben leicht verborgen bleibt, besonders durch die Klavikula. Verkalkte Drüsen können leicht für einen Fremdkörper gehalten werden.

Der Fremdkörper des Larynx wurde vermittels der Schwebelaryngoskopie entfernt.

FINDER.

b) Nase und Nasenrachenraum.

9) **R. Landsberger. Das Wachstum der Nase und die Deviation des Septums.** *Archiv f. Anatomie u. Physiologie. 1915. Suppl.*

Bei seinen Untersuchungen und Tierversuchen gelangt Verf. zu folgendem Schluss: Eine Deviation des Septums ist bedingt durch den schiefgewachsenen Vomer. Dieser schiefgewachsene Vomer ist die Folge ungleich entwickelter Oberkieferhälften, indem die Verschiedenartigkeit ihres Breitenwachstums und ihr Höhenunterschied an der Sutura palatina ausschlaggebend ist. Die Ungleichheit der Oberkieferhälften resultiert aber aus einer Asymmetrie der Zahnentwicklung, wobei andere Ursachen nicht ausgeschlossen sein sollen.

Wenn auch später durch funktionelle Anpassung die Zähne zwischen Ober- und Unterkiefer einen annähernd normalen Zusammenschluss gewonnen haben, so erinnert doch eine vorhandene Ungleichheit der Gesichtshälften bei einem erwachsenen Menschen oder eine nachweisbare Deviation des Septums an eine ehemals bestandene Asymmetrie in der Zahnentwicklung.

FINDER.

10) **Marx. Untersuchungen zur Bakteriologie der Nase.** *Zeitschr. f. Ohrenheilkunde. Bd. 72. S. 37.*

Aus den vorsichtig angestellten Untersuchungsreihen ergab sich, dass das Naseninnere stets Bakterien enthält und zwar am häufigsten den Staphylococcus albus. Eine bakterizide Wirkung des Nasensekretes liess sich in keinem Fall nachweisen. Verf. nimmt an, dass die Keimarmut der Nase teils durch den mechanischen Reinigungsprozess, teils durch die relative Keimarmut der Luft zu erklären ist.

KOTZ.

11) **Kyle. Kurzer Hinweis auf die Bakteriologie der Nasennebenhöhlen. (A brief reference to the bacteriology of the nasal accessory sinus disease.)** *California state journ. of med. Juni 1916.*

Autor betont die Tatsache, dass Nebenhöhlenerkrankungen eher auf allge-



meinen Erkrankungen wie rein lokaler Ursache beruhen mögen. Bei Ozaena findet er Schwierigkeiten zwischen Perez (B. rhinosepticus, Horn) und Friedländer Varietäten zu unterscheiden. Er ist der Meinung, dass der Perez-Bacillus häufiger gegenwärtig ist wie früher angenommen.

HORN.

12) **A. Göz. Ein Fall von beiderseitiger Choanalatresie beim Neugeborenen.** *Zeitschr. f. Ohrenheilk. Bd. 63. S. 44.*

Verf. hat in der Literatur 3 hierher gehörige Fälle gefunden und berichtet über einen vierten in der Heidelberger Klinik beobachteten. Es handelte sich um beiderseitigen knöchernen Verschluss, der mittels Trephine durchbohrt wurde. Anfänglicher Erfolg gut, später wieder Dyspnoe. Das Kind wurde nun regelmässig mit Zelluloidbougies bougiert.

Im Anschluss daran Bericht über 3 andere Fälle von Choanalatresie bei Erwachsenen.

FINDER.

13) **Lorenz Seffrin. Ueber die kleinsten noch wahrnehmbaren Geruchsmengen einiger Riechstoffe beim Hund.** *Zeitschr. f. Biologie. Bd. 65 und Diss. Giessen 1915.*

Verf. hat zu dieser experimentellen Arbeit, deren Studium Jedem, der sich für diese Frage interessiert, zu empfehlen ist, auch vergleichende Untersuchungen am Menschen angestellt. Er fasst seine Ergebnisse folgendermassen zusammen:

Der Mensch ist bei Prüfung der Mehrzahl der reinen Riechstoffe dem Hunde überlegen, er hat selbst noch in Verdünnungen eine deutliche Wahrnehmung, wo der Hund nicht mehr reagiert. Dagegen ist der Hund bei gewissen, nicht genau definierbaren Riechstoffgemischen tierischen Ursprungs (Hundeblut, Urin einer Hündin, Presssaft verschiedener Fleischsorten) dem Menschen um sehr viel voraus. — Beigefügt ist noch eine Tabelle der Minima perceptibilia reiner und gemischter Riechstoffe beim Hunde.

DREYFUSS.

14) **O. Levinstein. Ein Fall von traumatischer Anosmie.** *Archiv f. Laryng. Bd. 23. H. 3.*

Die Anosmie trat auf im Anschluss an Commotio cerebri infolge von Fall auf Hinterkopf mit Bewusstlosigkeit; die Nase zeigte keine Spuren von Verletzung. Es handelte sich höchstwahrscheinlich um eine Anosmia traumatica intracranica bzw. um eine auf Fraktur eines Teiles der Schädelbasis selbst, der Lamina cribrosa beruhende Anosmie.

FINDER.

15) **Gustav Hofer** und **Karl Kofler. Ueber Behandlungserfolg und Dauerheilung der genuinen Ozaena durch Vakzination.** *Wiener klin. Wochenschr. No. 37. 1916.*

Verff. geben in tabellarischer Form eine Uebersicht über die Erfolge in 50 mittels ihrer Vakzine behandelten Fällen. Etwa 18 pCt. der Fälle verhielten sich refraktär, bei den übrigen Fällen fällt vor allem das vollständige Verschwinden des Fötors auf; die Krustenbildung hat in den meisten Fällen abgenommen. Verff. meinen, dass durch die Vakzination das fötorerregende Moment getroffen

sei, und zwar im Sinne einer völligen Zerstörung oder aber einer Abschwächung desselben.

Ferner erörtern Verff. im Anschluss an einige von Hajek gelegentlich einer Demonstration in der k. k. Gesellschaft der Aerzte in Wien gemachte Einwände die Begriffe „Dauerheilung" und „Heilung" bei Ozaena. Den besten Beweis dafür, dass man auch bei Ozaena von einer dauernden Heilung sprechen könne, liefern nach Ansicht der Verff. die von ihnen vorgestellten Fälle, bei denen eine normale, krustenfreie, feuchtglänzende Schleimhaut zu sehen ist. HANSZEL.

16) **J. M. West. Erfahrungen an mehr als 480 intranasalen Tränensackoperationen in Fällen von Dakryostenose.** *Zeitschr. f. Augenheilk. S. 219. 1916.*

W. bezeichnet als Vorteile der intranasalen Tränensackoperation folgende:

1. Die physiologische Funktion des Tränenweges wird wiederhergestellt, so dass nicht nur eine Eiterung des Sackes, eine Tränenfistel oder eine Phlegmone ausgeheilt wird, sondern nachher auch die Tränen, wie normalerweise durch die Nase abfliessen können.
2. Nach der Wiederherstellung des physiologischen Abflusses nach der Nase verschwinden die pathogenen Bakterien.
3. Eine sogenannte Sondenkur wird vermieden.
4. Die Tränendrüse wird geschont.
5. Ein Hautschnitt oder eine Auskratzung von aussen mit event. Narbe oder Keloid wird vermieden.
6. Bei Phlegmonen und Fisteln wird dem Patienten der schmerzhafte tägliche Verbandwechsel, der nach der äusseren Operation nötig ist, erspart.
7. Die ganze Behandlung nach der intranasalen Operation dauert gewöhnlich nur eine Woche.
8. Die meisten Fälle können ambulatorisch operiert werden.

DREYFUSS.

17) **Krückmann. Ueber gleichzeitige Verwundungen der Augen- und der Kieferhöhle.** Aus der Kriegstagung der ungar. ophthalmol. Ges. in Budapest, 11. Juni 1816. *Archiv f. Augenh. Bd. 81. Ergänzungsh. S. 113.*

Bei Oberkieferbrüchen infolge von Schussverletzungen kann der Splitterbruch bis in die Hinterwand der Stirnhöhle sich fortsetzen. Da alle derartigen Frakturen mit Infektionen verknüpft sind, so pflegen sich nicht selten auch in der betroffenen — gleichseitig oder andersseitig gelegenen — Stirnhöhle Entzündungen und Eiterungen einzufinden. Es ist nun eine Eigentümlichkeit dieser Hinterwandsfissuren, dass sie zunächst nur bindegewebig vernarben, und dass es zu einer Kallusbildung gar nicht oder sehr spät kommt. Wenn nun nach einiger Zeit die Stirnhöhlenschleimhaut operativ angegriffen wird, so wird fast regelmässig auch die dünne bindegewebige Narbe verletzt und somit einer Meningitis Tür und Tor geöffnet. Kr. hofft, dass es mittels Röntgenverfahrens gelingt, diese feinen Risse der Stirnhöhlenhinterwand aufzudecken. Er weist ferner darauf hin, dass man bei ansgedehnten Verletzungen der Augenhöhle, der Nase und des

Oberkiefers und des Gaumens sehr oft eine schnelle und ausgiebige Erleichterung verschaffen kann, wenn man vom Zahnarzt einen Obturator anfertigen lässt, der als Bolzen vom Gaumen aus durch die Oberkieferhöhle in die Augenhöhle vorgeschoben wird. So wird Kauen, Schlucken und Sprechen erleichtert.

Kr. bespricht dann die Ausfüllung grosser Gesichtsdefekte durch Unterfütterung mit Faszienläppchen aus der Oberschenkelfaszie, eventuell mit Teilen der Darmbeinschaufel. Allerdings können Spätinfektionen dabei eintreten.

Weiter betont Kr. die Notwendigkeit einer gründlichen Revision der Zähne und des Zahnfleischs auf Karies und eitrige Prozesse, um Infektionen und Verletzungen der Oberkieferknochen zu vermeiden, da von solchen faulen Zähnen Osteomyelitis und Venenthrombosen ausgehen können. DREYFUSS.

18) **F. Aubinau. Forcierte Eröffnung des Nasenkanals in der Behandlung des Dakryozystitis.** *Arch. d'ophthalm. S. 33. 1916.*

A.'s Verfahren ist folgendes: Nach Eröffnung der Fossa sacci lacrymalis werden die Wände des Sackes und die umliegenden Gewebe kurettiert, dann wird durch Einführung einer Bowman'schen Sonde oder einer Chalazionkurette der Verlauf des Tränennasenkanals kenntlich gemacht und schliesslich der knöcherne Kanal mit der Kurette von Chatellier forziert, welche mit dem scharfen Rande nach vorn in die Nasenhöhle eindringen soll. Schliesslich wird ein Gazetampon in den Kanal eingeführt, der nach 48 Stunden entfernt wird. Der Patient kann nach 14 Tagen entlassen werden. FINDER.

19) **Erich Würfel. Beitrag zur Kenntnis rhinogener Orbitalentzündungen mit besonderer Rücksicht auf deren endonasale Behandlung.** *Diss. Königsberg 1913.*

Beschreibung von Orbitalentzündungen, die in 5 Fällen von der Stirnhöhle, in 7 von den Siebbeinzellen und in 1 Fall von der Kieferhöhle ausgingen. Das Material entstammte der Königsberger Augenklinik (Krückmann) und Ohrenklinik (Stenger). Die Behandlung erfolgte je nach Indikation auf endonasalem oder äusserem Wege. DREYFUSS.

20) **Heinrich Stern** (Thun). **Beitrag zur Kenntnis der Osteome der Orbita.** *Zeitschr. f. Augenheilk. S. 75. 1916.*

50jährige Frau. Tumor in seiner grössten Länge über 6 cm. Derselbe ging von der rechten Stirnhöhle aus und verengte auch die Nasenhöhle in ihren oberen Partien. Entfernung nach Krönlein, da das Auge amaurotisch war.

DREYFUSS.

21) **Lyndon H. Landon** (Philadelphia, Pa.). **Die Rolle des Rhinologen in der Chirurgie der Hypophyse. (The role of the rhinologist in hypophysial surgery.)** *Pennsylvania med. journ. Juni 1916.*

Die Hypophyse gehört zu jenen Drüsen, deren ungeheure Bedeutung noch sehr wenig verstanden wird. Die eigentümliche Lage derselben bringt es mit sich, dass viele andere Organe in Mitleidenschaft gezogen werden, wenn sie selbst erkrankt ist.

Landon operierte 15 mal nach der von Hirsch angegebenen transsphenoidalen Hypophysotomie. Für die Orientierung bei der Operation sind genaue Röntgenbilder notwendig. Exakteste Asepsis. 3 bis 4 Tage vor der Operation häufige Duschen mit Kal. hypermangan. (1:8000). Lokale Anästhesie, submuköse Resektion des Septums und Eröffnung des Sinus sphenoid. Dann wird zwischen beiden Blättern der Septumschleimhaut ein langes, mit einer kleinen elektrischen Lampe am Ende versehenes, selbsthaltendes Nasenspekulum eingeführt. Wenn das Spekulum voll geöffnet wird, sieht man den Sinus in seiner vollen Ausdehnung vor sich (der Vomer war vorher entfernt worden). Durch das Spekulum wird nun die Operation zu Ende geführt. Der Boden der Sella turcica wird mit einem Meissel durchbrochen und die Oeffnung nach allen Richtungen erweitert. Die Drüsenkapsel wird inzidiert und deren Inhalt blossgelegt. Dann kommt der schwierigste Teil: die Entfernung des Neoplasmas. Teile desselben können mit der Kurette entfernt oder in toto exzidiert werden. Zysten werden entleert usw. L. ist gegen jede Drainage. Seine Resultate sind ermutigend. FREUDENTHAL.

22) **Albert** (Königsberg). **Die Schussverletzungen der Kieferhöhle.** *Zeitschr. f. Laryng. Bd. 8. H. 3. 1916.*

Ausführliche Schilderung dreier Fälle von Schussverletzungen der Kieferhöhle — 2 Längs- und 1 Querschuss (Röntgenbilder) —, bei denen starke Knochensplitterung mit konsekutiven Erscheinungen von Pyämie und Sepsis operatives Eingreifen indizierte. Heilung. SCHLITTLER.

23) **H. Busch. Ein Fall von Aneurysma der Art. maxillaris interna nach Schussverletzung.** *Passow's Beiträge. Bd. 9. H. 1/2. 1916.*

Ein Granatsplitter hatte den Boden der Orbita durchschlagen (Bulbusenukleation), die Kieferhöhle durchquert und nach Verletzung der hinteren Wand zu einer Zerreissung der Art. max. int. und zur Bildung eines Aneurysmas geführt. Zwei Monate später gaben Schwellung der Wange, Fieber, sowie Trübung der Kieferhöhle im Röntgenbild Indikation zur Probepunktion, wobei tödliche Blutung erfolgte. SCHLITTLER.

24) **A. C. Heath** (St. Paul, Minn.). **Eine neue Methode, das Antrum mittels eines Troikarts zu reinigen. (New method of antral cleaning with trochar.)** *Journ. amer. med. assoc. 7. Oktober 1916.*

H. schlägt vor, eine nicht zu kleine Kanüle in das Antrum einzuführen, die beiden Nasenflügel mit dem Finger fest zu schliessen und dann den Patienten stark blasen zu lassen. FREUDENTHAL.

25) **Alfr. Brüggemann. Ueber Rachenmandeltuberkulose bei Erwachsenen.** *Zeitschr. f. Ohrenheilk. Bd. 63. S. 29.*

Verf. hat drei Fälle von Tuberkulose der Rachenmandel bei kräftigen älteren Leuten beobachtet, deren Beschwerden und äusserer Habitus absolut nicht für bestehende Tuberkulose sprachen. In allen drei Fällen war die Rachenmandeltuberkulose die erste nachweisbare Lokalisation der Tuberkulose; zwei Fälle hält Verf.

für primär, den dritten für sekundär bei anfänglich latenter, später nachgewiesener Lungen- und Kehlkopftuberkulose. Da die Beschwerden bei Rachenmandeltuberkulose wenig charakteristisch sind, so sollen Patienten mit Rachenbeschwerden stets im Nasenrachenraum, eventuell mit Hilfe des Velotraktors, untersucht werden.

FINDER.

c) Mundrachenhöhle.

26) **Zlocisti** (Berlin). **Die ulcero-gangränösen Stomatitisformen des Skorbuts.** *Med. Klinik. No. 46. 1916.*

Als das Ergebnis der auf 6 Fälle sich beziehenden Beobachtungen, von denen 4 der Noma ähnlich sich gestalteten, zeigt sich, dass das Salvarsan bei den (skorbutischen) ulcero-gangränösen Stomatitisformen mit Aussicht auf Erfolg angewendet werden kann. Auch bei der Noma wird durch das regelmässig beim Auftreten der ersten gangränös-stomatitischen Erscheinungen angewendete Salvarsan ein wesentlicher schädigender Faktor beseitigt, dergestalt, dass unter Umständen nur die mechanisch-konsekutiven Nekrosen zurückbleiben. Allerdings sind therapeutische Erwartungen nur an grosse Dosen (Neosalvarsan 0,9 g) zu knüpfen.

SEIFERT.

27) **Siebenmann** (Basel). **Lordose der Halswirbelsäule als Schluckhindernis. Demonstrationen.** *Korresp.-Blatt f. Schweizer Aerzte. No. 37. 1916.*

Die auf Larynxhöhe liegenden Wirbelkörper überdachen den Kehlkopf und liefern so ein laryngoskopisches Bild, wie es bei kräftig entwickelter Struma retropharyngea gesehen wird. Mehrtägige Sondenbehandlung (Bougierung) bewirkt eine leichte Besserung des Schluckens.

JONQUIÈRE.

28) **J. Sch. Jabrow. Ueber retropharyngeale Tuberkulose.** *Diss. Königsberg 1914.*

Frau von 26 Jahren. Linke hintere Rachenwand vorgewölbt, anscheinend fluktuierend. Im übrigen Nase, Rachen und Kehlkopf normal. Aeussere Drüsen nicht zu fühlen. Nach der Inzision kein Eiter, sondern Granulationsmassen. Histologische Untersuchung ergibt Riesenzellen. Der Rachen heilt aus. In beiden Oberlappen der Lunge Tuberkulose.

DREYFUSS.

29) **A. Rethi. Fall eines grossen retropharyngealen Lipoms.** *Archiv f. Ohrenheilk. Bd. 99. S. 34.*

Der faustgrosse Tumor, der den Pat. wegen Atembeschwerden und Schnarchen zum Arzt führte, war von der Zungenbeingegend ausgehend submukös gelegen und konnte durch Pharyngotomia lateralis entfernt werden.

KOTZ.

30) **Pässler** (Dresden). **Die chronischen Infektionen im Bereiche der Mundhöhle (Tonsillen, Zähne, Nebenhöhlen) und der Krieg, insbesondere ihre Bedeutung für die Wehrfähigkeit und für die Beurteilung von Rentenansprüchen.** Kriegsärztl. Abend in Berlin, Sitzung vom 6. Juli 1915. *Berliner klin. Wochenschr. No. 29. S. 778. 1915.*

P. weist auf die auffallend geringe Beachtung der scheinbar unbedeutenden, aber sehr häufigen Eiterungen in der Mundhöhle hin (chronische eiterige Tonsil-

litis, Pulpitis, Periostitis, alveoläre Pyorrhoe) und die eiterigen Prozesse in den Nebenhöhlen. Immer sind es Streptomykosen, andere Keime, wie Staphylo-Pneumokokken, Influenza-Diphtheriebazillen, werden nur nebenbei gefunden. Die Folge der chronischen Tonsillitiden sind häufige Anginen. Der Krieg hat da gezeigt, dass diese auch im Winter trotz vieler Erkältungsmöglichkeiten selten auftraten. Der Grund liegt nach P. darin, dass dieselben nicht durch Kältewirkung, sondern durch mechanische und toxische Reizung ausgelöst werden. Eine Hauptrolle spielt dabei der scharfe Staub der Grossstadt, namentlich Kohlen-, aber auch Kieselstaub. Eine solche Einwirkung fällt im Kriege fort. Auch Katarrhe sind aus demselben Grunde im Felde selten.

Dasselbe beobachtet man auch sonst. Leute, die an häufigen Anginen leiden, verlieren diese schon am ersten Tage, wenn sie ins Gebirge oder an die See kommen.

Anders ist die Einwirkung des Krieges bei den Infektionen der Zähne. Kranke Gebisse leiden sehr.

Wichtiger sind die sekundären Krankheitsprozesse im Körper: rekurrierende Bronchitiden. Wenn ein Rest davon, wie häufig, im Oberlappen zurückbleibt, so erweckt derselbe den Verdacht auf Tuberkulose und es ist dann schwer, solche Leute wieder ins Feld zu schicken.

Der Gelenkrheumatismus schliesst sich gern an krankhafte Zustände der Mundhöhle an. Ueberall ist bisher im Felde die Polyarthritis ohne Bedeutung gewesen. Es fehlen eben in der staubfreien Luft die Anginen. Sehr häufig sind die Zustände am Herzen bei Polyarthritis. Der Krieg ist für das Herz nicht gleichgültig, dank der Erregung des Nervensystems und der Anstrengungen. Das „Kriegsherz": Uebererregbarkeit, Tachykardie, Extrasystolie, Bradykardie, Druckgefühle, Unruhe, objektlose Angstvorstellungen, Sensationen in der Herzgegend, leichte Geräusche, vasomotorische Erregbarkeit, Ermüdbarkeit und Synkope, wird auch im Frieden beobachtet. Andere Herzaffektionen sind demgegenüber entschieden seltener.

Das Kriegsherz gilt gewöhnlich als Neurose, aber manches spricht dagegen: die Erweiterung, die Extrasystolie, die mitrale Herzfigur.

Dasselbe Bild tritt nach den verschiedensten akuten Infektionen, auch nach Gelenkrheuma auf. Dazu kommen alle Uebergänge zu Endo- und Myokarditiden. Tatsächlich sind es toxische und mykotisch-toxische Zustände, veranlasst durch septische Zustände in der Mundhöhle. Solche Herzzustände sind im Kriege häufiger geworden. Diese Herzen sind minderwertig, den Anstrengungen des Krieges nicht wie denen des Friedens gewachsen. Eine besonders starke Schädigung des Herzens braucht gar nicht vorzuliegen, sehr viele Leute sind nicht nur, sondern bleiben auch dienstfähig. Es kommen sogar im Felde Besserungen vor, wenn die Anginen fortbleiben. Wenn aber die Leute hören, dass sie herzkrank sind und hereinkommen, so wird ihre Aufmerksamkeit auf das Herz gelenkt, das sie vor dem Kriege nicht bemerkt haben. Es ist dann schwer, sie wieder ins Feld zu schicken. Mindestens bleiben Tachykardie, Dyspnoe und Extrasystolie zurück. Unter solchen Kranken leiden besonders die Neurastheniker häufig an Sepsis der Mundhöhle.

Viele vulgäre Erscheinungen sind toxischer Natur. Zahnleiden (nicht bloss kariöse Zähne, auch Fisteln, welche auf eiterige Osteomyelitis hinweisen) beeinflussen auch den Magendarmkanal. In Betracht kommen in dieser Beziehung Dyspepsien, Sekretionsanomalien, besonders Hyperazidität.

Auf solche Kranke hat der Krieg einen schlechten Einfluss. Nach Entfernung der kranken Zähne schwindet die Dyspepsie. Andere wieder können im Felde alles essen, weil im Felde die Anginen fehlen, an denen sie zu Hause litten.

Akute Nephritis ist selten, noch seltener Verschlimmerung chronischer. Häufig sind starke Störungen der Harnentleerung (zeitweise spärliche Harnentleerung ohne Schmerz, plötzlich heller Harn mit den Beschwerden eines Blasenkatarrhes oder einer Nephritis unter Einwirkung der Kälte). Typisch ist der unmittelbare Anschluss an die Exazerbation chronisch septischer Zustände nach Angina.

Alle die genannten toxischen oder toxisch-mykotischen Zustände reagieren auf Sanierung der Mundhöhle. In therapeutischer Beziehung mangelt es an Feldzahnärzten. Bei den kranken Tonsillen sollte man an die Tonsillektomie denken, besonders bei dem häufigen Arbeitsmangel in den Kriegslazaretten. Denn die Leute bleiben auch im Frieden herzkrank und nervös, wenn sie nicht geheilt werden. Das ist möglich, wenn nicht irreparable Zustände bestehen. Daran besteht aber ein grosses Interesse. Wenn solche Herzzustände im Kriege entdeckt werden, so werden Rentenansprüche geltend gemacht. Die Zahl solcher Fälle ist gross. Eine strenge Prüfung ist notwendig. Zudem schreiten diese Prozesse leicht vorwärts, die Myokarditis führt nach 10—20 Jahren zur Herzinsuffizienz. Das gibt eine grosse Belastung des Fiskus.

R. HOFFMANN.

31) **Karl Michel. Phlegmonöse Entzündungen des Rachenrings und des Kehlkopfes.** *Diss. Würzburg 1915.*

Zusammenstellung von 48 Fällen von Peritonsillitis abscedens und 7 Fällen von Zungentonsillenentzündung nach Alter und Jahreszeit ohne Besonderheiten.

DREYFUSS.

32) **O. Levinstein. Angina der Seitenstränge.** *Archiv f. Laryng. Bd. 23. H. 3.*

Der Seitenstrang ist eine Tonsille, die in der Gegend der Plica salpingopharyngea unter dem Einfluss von auf die Rachenschleimhaut gleichmässig einwirkenden Schädlichkeiten entsteht, ebenso wie unter gleichen Umständen auf der übrigen Rachenschleimhaut Granula — „Tonsillen en miniature“ — entstehen. Eine akute Seitenstrangentzündung kann eine bis dahin normale Plica salpingopharyngea befallen und diese in die histologisch charakterisierte Tonsille umwandeln oder der Prozess kann eine bereits durch chronische Entzündung pathologisch veränderte Plica salpingo-pharyngea — also die Seitenstrangtonsille — ergreifen. Es handelt sich in diesem Falle also um eine Angina des in eine Tonsille umgewandelten Seitenstrangs, und zwar kann man auch hier eine Angina fossularis mit eitrigen Pfröpfen in den Fossulae und Angina simplex mit erheblicher Rötung des geschwollenen Seitenstrangs unterscheiden. Das häufig zu beobachtende schwere Krankheitsbild in diesen Fällen macht es äusserst wahrscheinlich, dass hier eine

bakterielle Infektion in Betracht kommt. Verf. bespricht das klinische Bild, Diagnose und Therapie (lokale Adstringentien, galvanokaustische Verschorfung, eventuell instrumentelle Entfernung). FINDER.

33) **Edward Adams** (New York). **Sarkom der Tonsille, nebst Bericht eines Falles. (Sarcoma of the tonsil with a report of a case.)** *Amer. medicine. Mai 1916.*

Der Fall betraf eine Frau von 58 Jahren, bei der grosse Dosen von Radium von aussen und innen angewendet wurden. Am 7. Tage darauf starke Verbrennung, besonders am harten Gaumen. Entfernung der Mandel mit der kalten Schlinge und abermalige Applikation von Radium. Trotzdem baldiges Rezidiv und Exitus letalis wahrscheinlich infolge von Lungenembolie. FREUDENTHAL.

34) **Müller. Die Technik der Tonsillektomie.** *Archiv f. Ohrenheilk. Bd. 99. S. 137.*

Das Wesentliche an der Methode des Verfassers ist das ganz exakte Vorgehen innerhalb der Kapsel. Er beginnt bei nicht instrumentell fixierter Tonsille am hinteren Gaumenpfeiler mit einem ganz kleinen Einschnitt mit der spitzen Mandelschere. Von hier aus lässt er durch vorsichtiges Abdrängen der Mandel mittels Raspatorium die Kapsel überall etwa 1 cm tief einreissen, worauf der obere Pol und der vordere Gaumenbogen losgetrennt wird. Mit der Fasszange und der Brünings'schen Schlinge, deren Draht dann ganz von selbst in der richtigen Schicht weitergleitet, wird die Operation beendet. Diese Methode soll den Eingriff zu einer „spielend leichten und blutlosen Operation“ machen, das Mandelgewebe bis auf den letzten Rest entfernen und ein rasches, vollkommenes Verwachsen der Gaumenbogen gewährleisten. KOTZ.

35) **Thomas R. French** (Brooklyn, N. Y.). **Das Tonsilloskop. (The tonsilloscope.)** *New York med. journ. 20. Mai 1916.*

F. teilt seine Methode der Tonsilloskopie ein in eine äussere und eine innere. Die erstere gebraucht er zum Studium der Tonsille nach der Operation entweder in toto oder in einzelnen Teilen der Mandel. Ein „einfaches“ Mikroskop an einem Lichtschirm und eine starke elektrische Lampe, die beide zusammen suspendiert werden, sind die dazu nötigen Instrumente. Das letztere geschieht, um das Gewebe sofort aseptisch untersuchen zu können.

Zur inneren Tonsilloskopie verwendet F. das kürzeste Jackson'sche Bronchoskop (mit der Lampe am distalen Ende). Das Ende der Tube bringt er dann hinter die Mandel und bekommt so ein brillantes Licht. Ausserdem braucht er noch eine „Tonsillenlampe“, d. h. eine an einem Träger, der am Ende etwas gebogen ist, befestigte kleine einzelne oder doppelte Lampe, die man hinter, über oder unter die Tonsille bringen kann.

Verf. hat mit dieser Methode folgende Zustände studiert: 1. Die normale Tonsille; 2. die „zweifelhafte Klasse“; 3. oberflächliche Abszesse; 4. scheinbar aktive oder grosse Ablagerungen von Detritus und Eiter in begrenzten Gebieten; 5. „beträchtliche“ und 6. „ausgedehnte“ Allgemeinerkrankung. FREUDENTHAL.

d) Diphtherie und Croup.

36) **Walter Misch. Ueber Hemiplegie nach Diphtherie.** *Neurol. Centralblatt. No. 22. 1916.*

Mitteilung von 6 Fällen, die während der letzten grossen Diphtherieepidemie in Berlin gegen Ende 1915 beobachtet wurden. Es handelte sich um äusserst schwere Fälle mit schwerer Allgemeinschädigung, besonders des Zirkulationsapparates. In 5 Fällen fiel der Eintritt der Eintritt der Lähmung auf den 16.—20. Tag der Diphtherieerkrankung. Das Alter schwankte zwischen 4 und 9 Jahren. In 5 der Fälle fanden sich auch Gaumensegellähmungen, in 1 Fall auch eine Schlucklähmung. In der Hälfte der Fälle erfolgte Exitus. In einem zur Sektion gelangten Falle fand sich als anatomische Grundlage Embolie eines Gehirngefässes.

FINDER.

37) **Serog** (Spa). **Zerebellare Ataxie nach Diphtherie.** *Med. Klinik. No. 48. 1916.*

Als Grundlage des ganzen Krankheitsbildes bei einem Soldaten, der an Diphtherie erkrankt war, Heilserum zweimal eingespritzt bekam, ist eine diffuse Enzephalomyelitis anzunehmen, um so mehr, als ausgesprochene spinale Symptome bestanden. Da später auch Erscheinungen von seiten der peripheren Nerven hinzutraten, liegt der eigenartige Fall einer postdiphtherischen Nervenaffektion vor, bei welcher das gesamte Nervensystem betroffen war.

SEIFERT.

38) **Ramond** und **De la Grandière. Sensibilitätsstörungen im Verlauf der Diphtherie. Die diphtherische Hysterie. (Troubles de la sensibilité au cours de la diphthérie. L'hystérie diphthérique.)** *La Presse méd. No. 64. S. 523. 1916.*

Die Sensibilitätsstörungen sind um so häufiger, je schwerer die Diphtherie ist; sie fehlen bisweilen in leichten Fällen. Die nervösen Antezedentien spielen keine Rolle, denn Verff. haben die Sensibilitätsstörungen bei fast allen erwachsenen Kranken beobachtet, die sie behandelt haben. Sie treten bereits am 2. bis 4. Krankheitstage auf. Zuerst zeigen sich sensorielle Störungen, die zuerst doppelseitig, bald einseitig werden und zumeist die linke Seite betreffen: Herabsetzung der Geschmacksempfindlichkeit, dann auch der Berührungsempfindlichkeit auf der Zunge, Hypästhesie auch im Bereich des Gaumensegels, der Wange, des Zahnfleisches, Herabsetzung des Geruchsvermögens, des Sehvermögens ohne Veränderungen des Augenhintergrundes, Einengung des Gesichtsfeldes, Verminderung des Hörvermögens ohne Schwindel und ohne Ohrensausen. Die Störungen der Hautempfindlichkeit sind ebenfalls einseitig; die Anästhesie bzw. Hypästhesie bezieht sich auf Berührung, Wärme und Kälte. Meist sind die Störungen in 8—10 Tagen verschwunden, bisweilen bestehen sie drei Monate lang. Am konstantesten finden sich die Ageusie und die Sehstörungen, dann kommen die anderen Sinnesstörungen und schliesslich die sensiblen Störungen an der Haut. Es handelt sich meist um Hypästhesie, nicht um Anästhesie und zwar sind die Störungen meist einseitig. Bei allen nicht-diphtherischen Anginen fehlen diese Störungen; nur bei der Angina Vincenti finden sich im Anfang Geschmacksstörungen und Konjunktivalanästhesie,

jedoch nicht sehr ausgesprochen und nur sehr vorübergehend. Die Anästhesie hat also einen differentialdiagnostischen Wert; die Konstatierung einer spät auftretenden Ageusie oder einer der sonstigen oben beschriebenen Erscheinungen gestattet die nachträgliche Diagnose bei einer zweifelhaft gewesenen Angina. In prognostischer Beziehung lässt sich sagen, dass ausgesprochene und langdauernde Anästhesien eine schwere Diphtherie voraussagen lassen und umgekehrt.

Die Erscheinungen erinnern völlig an die von Brequet und Charcot als hysterische beschriebenen; Verff. sind der Ansicht, dass es sich hier um eine „toxische oder toxisch-infektiöse Hysterie" handle. Verff. verbreiten sich über die Affinität des Diphtherietoxins für die Nervenelemente. Sie haben das frühzeitige Auftreten von Diphtherietoxin in der Zerebrospinalflüssigkeit konstatieren können. Sie glauben, dass diese Toxine die Hirnzellen soweit beeinflussen, um periphere Sensibilitätsstörungen herbeiführen zu können. Wenn diese Störungen meist linksseitig sind, so komme dies daher, dass die Kranken meist auf der rechten Seite schlafen und so die rechte Hemisphäre in längeren Kontakt mit der toxischen Zerebrospinalflüssigkeit komme. FINDER.

39) **H. B. Mills J. A. Mendelson** (Philadelphia, Pa.). **Diphtheritische Paralyse. (Diphtheritic paralysis.)** *New York med. journ. 22. April 1916.*

Das erkrankte Kind zeigte eine Paralyse der Hals- und Nackenmuskeln, so dass es nicht kauen, schlucken, noch seinen Kopf gerade halten konnte. Dazu kam eine Lähmung aller Extremitäten, 6 Tage später Pneumonie mit ausgesprochenen Hirnsymptomen (Konvulsionen usw.). Genesung. FREUDENTHAL.

40) **Kruse** (Leipzig). **Die Verbreitung und Bekämpfung der Diphtherie.** *Münchener med. Wochenschr. No. 35. S. 1253. 1916.*

Eine Uebersicht über die Diphtheriestatistiken zeigt, dass seit dem Jahre 1895 (Einführung der Serumbehandlung) in allen Kulturländern ein rascher Abfall sowohl der Diphtheriemorbidität als auch -letalität (Verhältnis von Sterbe- und Krankheitsfällen) eintrat. An dieser Tatsache können örtlich beschränkte und vorübergehende Schwankungen nichts ändern. Die Heilungsaussichten hängen vor allem von der frühzeitigen Serumbehandlung ab. Es zeigt sich, dass die Lebensgefahr der in den beiden ersten Krankheitstagen Gespritzten zu der erst nach dem vierten Tag Gespritzten etwa im Verhältnis von 1 : 6 steht. Dies muss noch mehr als bisher auf möglichst frühzeitige Serumanwendung hinweisen. Es ist unrichtig, damit bis zum Ergebnis der bakteriologischen Untersuchung zu warten. Die von Behring ins Leben gerufene Bestrebung, eine Dauerschutzimpfung ähnlich der Pockenimpfung zu schaffen, hat noch nicht zum erwünschten Ziel geführt, dagegen ist die prophylaktische Serumgabe in vielen Fällen dringend geboten, denn die wenigen Wochen, in denen der Schutz anhält, sind ja meist die kritischsten. Was die Bazillenträger anbelangt, so haben alle Versuche, sie keimfrei zu machen, schlechte Erfolge. Völlige Absonderung lässt sich natürlich nur selten durchführen. Für Aerzte und Lehrer, die „Nebenträger" sind, empfiehlt Verf., ihren Beruf so lange nicht auszuüben, als sie Bazillen beherbergen, und zwar weniger wegen ihrer Gefährlichkeit, als um Schadenersatzklagen zu vermeiden. KOTZ.

e I) Kehlkopf und Luftröhre.

41) **Rob. Dreyfuss. Normale und krankhafte Verknöcherungen im Kehlkopf und Trachea.** *Bruns' Beiträge zur klinischen Chirurgie. Bd. 102. H. 2. 1916.*

Verf. hat 68 männliche und weibliche Kehlköpfe auf den Zeitpunkt der Verknöcherung und auf die Lokalisationen derselben untersucht. Er kommt in der Hauptsache zu denselben Ergebnissen wie Chievitz (Arch. f. Anat. u. Physiol. 1882), nämlich dass die Art der Ossifikation des Kehlkopfknorpels nach bestimmten Gesetzen vor sich geht, die Luftröhre dagegen sehr unregelmässige Verhältnisse aufweist. Jedoch glaubt er, dass der Beginn noch um einige Jahre früher zu setzen ist, als Chievitz annimmt, nämlich beim Manne schon mit dem Eintritt der Pubertät, bei der Frau erst gegen das 20. Lebensjahr. Dagegen ist das Tempo der Verknöcherung bei beiden Geschlechtern sehr unregelmässig, so dass man sich bezüglich der Altersbestimmung des Individuums auf Grund des Verknöcherungszustandes sehr täuschen kann, so dass, sobald die Ossifikation etwas vorgeschritten ist, Irrtümer von 10—15 Jahren nicht ausgeschlossen sind. Immerhin zeigt der Mann eine grössere Regelmässigkeit und Stetigkeit im Tempo der Ossifikation. der weibliche Kehlkopf aber verhält sich ganz unzuverlässig.

Was die krankhaften Verknöcherungen anbetrifft, so unterscheidet Verf.: Knorpelgeschwülste, die aber teilweise verknöchern können; grössere oder kleinere Knochenplättchen in Form von Exostosen des Knorpelskeletts oder als frei in der Schleimhaut liegende Gebilde (Tracheopathia osteoplastica), frühzeitige Verknöcherungen des Knorpelskeletts, Hyperostosen desselben oder frei in der Schleimhaut liegende Knochengebilde bei chronischen infektiösen Entzündungsprozessen (Tuberkulose, Syphilis, Sklerom).

In den Knorpelgeschwülsten finden sich — abgesehen von den hier sehr seltenen Chondromyxomen und Chondrosarkomen — fast ausnahmslos auch Verknöcherungen. Die Unterscheidung zwischen Enchondromen und Ekchondromen ist nach Verf. fallen zu lassen. Bei den sogenannten Exostosen des Kehlkopfs wird wohl immer der Natur des Mutterbodens entsprechend Knorpel mikro- und makroskopisch nachzuweisen sein. Verf. beschreibt einen von ihm beobachteten Fall von Exostose der Epiglottis. Was die Aetiologie der Chondrome anbelangt, so kommt Verf. auf Grund seiner Kenntnisse über Zeit, Zeitmass und geschlechtliche Eigenart der Ossifikationsvorgänge, sowie in Hinblick der grossen Präponderanz des männlichen Geschlechts — nach der bisherigen Literatur 33 Männer und 5 Frauen — zu dem Ergebnisse, dass es sich um eine verspätete missgeleitete Ossifizierung handelt.

Die Frage der Tracheopathia osteoplastica hat Verf. selbst in zwei Publikationen (Arch. f. Laryng., Bd. XXIII und Passow's Beiträge usw., 1915) bearbeitet.

Was die abnormen Verknöcherungen bei Tuberkulose, Syphilis, Sklerom betrifft, so ist es die Frage, ob durch diese Erkrankungen des Kehlkopfs Verknöcherungen der Kehlkopf- bzw. Luftröhrenschleimhaut begünstigt werden. Verf. beschreibt zwei in seinem Besitz befindliche Präparate, die die ossifizierende Wirkung des tuberkulösen resp. syphilischen Prozesses zeigen.

FINDER.

42) **Hermann Cox. Ueber die Varianten des normalen Kehlkopfbildes.** *Diss. Rostock 1915.*

Fortsetzung der statistischen Untersuchungen von Ellenbeck (Inaug.-Diss. Rostock 1896) und † Tarnke (Manuskript 1912) aus der Rostocker Ohren- und Kehlkopfklinik. Sie erstrecken sich auf die Epiglottis, den Petiolus, die Stimmbänder, den Sehnenfleck am Processus vocalis, Stellungsanomalien des Kehlkopfs und Anomalien in Gestalt und Lage der Giessbeckenknorpel. DREYFUSS.

43) **Uffenorde. Ein Fall von alkoholischer doppelseitiger Postikuslähmung und ein Fall von doppelseitiger Rekurrenslähmung nach Diphtherie.** *Zeitschr. f. Ohrenheilk. Bd. 72. S. 53.*

Fall 1 betrifft einen 59jährigen Alkoholiker, der wegen Anfälle von Atemnot zum Arzt kam. Besserung nach Alkoholentzug.

Fall 2. Ausser den Larynxerscheinungen zeigt die achtjährige Pat. noch verschiedene andere Lähmungen. KOTZ.

44) **Uffenorde. Kurze Mitteilung über ein Rezidiv bei dem früher veröffentlichten Fall von alkoholischer, doppelseitiger Postikuslähmung.** *Zeitschr. f. Ohrenheilk. Bd. 73. S. 274.*

Ergänzung zu der Mitteilung in Bd. 72, S. 53 der Zeitschr. f. Ohrenheilk. Neuer schwerer Anfall des gleichen Patienten, wodurch Tracheotomie nötig wurde. KOTZ.

45) **Zange. Rekurrenslähmungen und Schussverletzungen.** Med.-naturwissenschaftl. Ges. zu Jena, Sitzung vom 9. Dez. 1915. *Berliner klin. Wochenschr. No. 5. S. 125. 1916.*

Drei Fälle von Schussverletzung, bei denen der Rekurrens selbst oder der Vagusstamm durch Infanteriegeschoss verletzt oder geschädigt war.

1. Einschuss rechte Wange, Ausschuss rechter Nacken. Schuss dicht an der Schädelbasis vorbeigegangen. Lähmung des Mundfazialis, des Akzessorius und des Laryngeus inferior. Laryngeus superior intakt, also nicht Läsion des Vagusstammes, sondern der aus dem Akzessorius stammenden motorischen Wurzel des Vagus.

2. Einschuss rechtes Auge, Ausschuss in der Höhe der Vertebra prominens. Das Geschoss hatte die obere und hintere Kieferhöhlenwand durchschlagen, war seitlich des Gaumensegels und der lateralen Pharynxwand schräg nach hinten durch den Hals gedrungen. Das Gaumensegel, die seitliche Pharynxwand und der Sinus piriformis waren mit Blut unterlaufen. Das Gaumensegel gelähmt, ferner totale Rekurrens- und Hypoglossuslähmung.

3. Einschuss im linken Rücken zwischen Schulterblatt und Wirbelsäule. Ausschuss im linken Sinus piriformis, wo man eine Suggilation feststellt. Das Geschoss ist durch Röntgenaufnahmen im Körper nirgends aufzufinden, es ist entweder verschluckt oder ausgespuckt worden. Nach der Verletzung wurde viel Blut aus Mund und Nase verloren. Folge: Rekurrenslähmung links. Hypoglossus-, Sympathikus- und Gaumensegellähmung. Der Sitz der Verletzung des Rekurrens resp. Nervus vagus ist nach Verf. in der Gegend erfolgt, wo diese drei Nerven zusammenlaufen.



Zur Behandlung der Rekurrenslähmung empfiehlt Verf. die Paraffinplastik des Stimmbandes nach Brünings, die in zwei Fällen mit Erfolg ausgeführt wurde. Sie macht die Payr'sche Plastik unnötig und ebenso die Nervennaht resp. Neurolysis, die beim Rekurrens sehr schwierig ist und nicht immer Aussicht auf Erfolg bietet.

R. HOFFMANN.

46) **Körner. Beobachtungen über Schussverletzungen des Kehlkopfes. 3. Reihe.** *Zeitschr. f. Ohrenheilk. Bd. 73. S. 27.*

Fall 8. Schrägschuss durch den oberen Teil des Kehlkopfes, Heilung.

Fall 9. Querschuss durch den Kehlkopf mit Verletzung des rechten Stimmbandes, Heilung.

Fall 10. Schrägschuss durch den untersten Teil des Kehlkopfes mit partieller Schädigung des rechten Nervus accessorius Willisii.

Fall 11. Kontusion des Kehlkopfes mit funktioneller Stimmstörung.

Nachtrag zu Fall 5 (Zeitschr. f. Ohrenheilk. Bd. 72. S. 128).

KOTZ.

47) **Bleyl. Zur Kasuistik der Schussverletzungen des Kehlkopfes.** *Zeitschr. f. Ohrenheilk. Bd. 73. S. 22.*

Fall 1. Infanteriegeschoss, zwei Monate lang im Kehlkopf, ohne Beschwerden zu machen, wird durch Thyreotomie entfernt.

Fall 2. Schrapnellschuss durch den Schildknorpel. Perichondritis, Tracheotomie, Heilung.

KOTZ.

48) **E. Barth. Ueber organische und funktionelle Kehlkopfstörungen bei Kriegsverletzten.** Berliner Ges. f. Psychiatrie u. Nervenkrankh., Sitzung vom 13. Dez. 1915. *Berliner klin. Wochenschr. No. 5. S. 120. 1916.*

Verf. demonstriert 11 Fälle von Kriegsverletzten:

Fall 1. Einschuss unter dem linken Auge. Ausschuss hinten am Nacken. Verletzung des linken Nervus vagus, hypoglossus, accessorius: Lähmung und hochgradige Atrophie des linken M. cucullaris und sternocleido, Lähmung der linken Zungenhälfte, der linken Stimmlippe, Hemianästhesie des weichen Gaumens und der hinteren Rachenwand links. Starke Behinderung des Schluckaktes. Kehlkopfsensibilität ungestört, keine Geschmacksstörung. Fall 2. Ebenfalls Schussverletzung an der äusseren Schädelbasis. Schrapnellkugel sass zwischen Atlas und Epistropheus (entfernt). Linksseitige Hypoglossus- und Rekurrenslähmung. Sensibilität des Larynx ungestört. Fall 4. Offizier mit linksseitiger kompletter Rekurrenslähmung durch Halsschuss. Stimme zuerst tonlos, dann schnarrend (Taschenlippenstimme), dann Fistelstimme, dann durch systematische Uebungen Tieferstellen der Stimmlage zu einer normalen, kaum noch auffälligen Bruststimme. Fall 5. Rekurrenslähmung rechts nach Schussverletzung. Stimme zuerst tonlos, dann durch Uebung zwar nicht sehr laut, aber tönend, seit einiger Zeit wieder tonlos. Hysterie oder Fortschritt der Atrophie der gelähmten Stimmlippe, deren auffällige Verschmälerung sich auch im Spiegel feststellen liess. Fall 7. Rauhe Stimme von Charakter der Taschenlippenstimme. Unter den veränderten Taschenlippen fanden sich aber gesunde Stimmlippen. Nach ausgedehnter Kokainisierung sprach Patient normal.

Nach einiger Zeit stellte sich ein Rezidiv ein. Hier handelte es sich um eine funktionelle Stimmstörung bei nur wenig verändertem Kehlkopf, wie sie nach Katarrhen öfter gesehen wird. Fall 11. Linksseitige Rekurrens- und Hypoglossuslähmung, bei der erst durch Stimmübungen ein Erfolg zu erzielen ist. Fall 3, 6, 8, 9 und 10 sind im Sitzungsprotokoll so gekürzt wiedergegeben, dass sich aus ihnen nichts Näheres entnehmen lässt. Beachtenswert ist die an die Demonstration sich anschliessende Diskussion.

R. HOFFMANN.

49) **Alfred Schnabel. Ueber Kehlkopfschüsse.** *Diss. Breslau 1915.*

Beschreibung von vier schweren Kriegsverletzungen, die teils mit Thost'schen Bolzen, teils mit Laryngofissur oder mit partieller Trachealresektion behandelt wurden. Leider sind die Fälle nicht bis zur definitiven Heilung beobachtet.

DREYFUSS.

50) **L. Mahler. Ueber Laryngostomie. (Om laryngostomi.)** *Nordisk Tidskrift for oto-rhino-laryngologi. Bd. 1. H. 1. 1916.*

Verf. gibt eine Uebersicht über die Geschichte der Laryngostomie und würdigt besonders die Verdienste der Lyoner Schule. Er teilt die beiden ersten Fälle in der skandinavischen Literatur mit:

Der erste Fall betrifft ein 17jähriges, wegen Croup tracheotomiertes Mädchen, das seit 13 Jahren die Kanüle trug. Laryngostomie nach der Methode von Ferreri mit Einlegen von Drainröhren steigenden Kalibers brachte Heilung. Nach viermonatiger Behandlung wurden Drain und Kanüle entfernt und $^3/_4$ Jahre nach der Operation wurde Gluck's Plastik gemacht.

Der zweite Fall betraf einen 8jähr. Knaben mit rezidivierenden Papillomen, deren Entfernung 5mal mittels direkter Laryngoskopie vorgenommen war. Laryngostomie mit energischer Entfernung der Papillome und der Schleimhaut, an gewissen Stellen bis zum Knorpel, brachte ein gutes Resultat. 25 Tage nach der Operation konnte das Laryngostoma wieder geschlossen werden; nach 3 Monaten kein Rezidiv.

FINDER.

51) **G. Holmgren. Fall von Cancer laryngis et pharyngis c. metastas. gland. lymph. Operation. Tod.** Aus dem Bericht der Abt. f. Hals-, Nasen- u. Ohrenkrankh. des Krankenh. Sabbatsberg in Stockholm. *Oto-laryngologiska Meddelanden. Bd. 2. H. 3. August 1916.*

44jähr. Frau. Aufgenommen am 22. 2., gest. am 12. 4. 1916. Im unteren Teil des Hypopharynx ulzerierter Tumor, der auch die hintere Larynxwand betraf. Das Innere des Larynx sowohl wie die Stimme ohne Besonderheiten. Mikroskopische Untersuchung: Cancer. Am 26. 2. Operation nach Gluck; es zeigte sich dabei, dass der Tumor sich so tief in die Brust ausdehnte, dass sein unterster Teil nicht entfernt werden konnte. Pat. starb am 12. 4. an Kachexie.

E. STANGENBERG.

52) **Paul Ledermann. Kehlkopfkarzinom auf luetischer Basis.** *Zeitschr. für Ohrenheilk. Bd. 68. S. 20.*

Mitteilung von vier Fällen von Larynxkarziom mit syphilitischer Anamnese.



Verf. äussert die Vermutung, dass die eine Erkrankung zur anderen prädisponiere; besonders glaubhaft erscheint ihm dies bei zwei der Fälle, wo durch vorgehende luetische Prozesse im Larynx eine lokale Disposition geschaffen war. FINDER.

53) **Friedemann** (Langendreer). **Totale subkutane Querruptur der Trachea.** *Münchener med. Wochenschr. No. 35. S. 1261. 1916.*

Ein Bergmann wurde von fallenden Kohlenmassen im Genick getroffen; der Unterkiefer kam auf den Rand eines Wagens zu liegen, so dass der Kopf stark nach hintenüber gebeugt wurde. Die vollkommene Abreissung der Luftröhre geschah unmittelbar unterhalb des Ringknorpels. Bei der 4 Stunden nach der Verletzung vorgenommenen Operation fanden sich die beiden Enden 4 cm weit voneinander entfernt. Sie konnten durch Naht vereinigt, die eingelegte Kanüle am dritten Tag entfernt werden. Heilung. KOTZ.

54) **Flesch. Abguss der Trachea.** K. k. Ges. der Aerzte in Wien, Sitzung vom 11. Juni 1915. *Berliner klin. Wochenschr. No. 29. S. 778. 1915.*

Demonstration eines 18 cm langen Abgusses der Trachea, der Hauptbronchien und eines Teils der Bronchien zweiter Ordnung. Derselbe wurde von dem betreffenden Patienten ausgehustet. Der Patient erkrankte mit hohem Fieber, Tonsillitis, starkem Oedem des weichen Gaumens, Schluckbeschwerden und Heiserkeit. Im schleimig-eitrigen Sekret der Bronchien fanden sich Streptokokken, Staphylokokken und Diplokokken. Nach 6 Tagen wurde der Abguss ausgehustet. Eine Injektion von Diphtherieserum heilte den Patienten nach 6 Tagen R. HOFFMANN.

e II) Stimme und Sprache.

55) **Nadoleczny. Stimme und Schule.** *Monatshefte für den naturwissenschaftl. Unterricht. Bd. 9. H. 3.*

Ausgehend von der Entwicklung der Stimme erörtert Verf. den Stimmumfang im Kindesalter und den grösstenteils in die Schulzeit fallenden Stimmwechsel. Die Beurteilung dieser Vorgänge sowohl im normalen wie im krankhaften Zustande ist schon für den Arzt schwierig. Umsomehr wird von seiten des Lehrpersonals aus Mangel an Sachkenntnis gefehlt. Dauernde Schädigung der Stimmen sind die Folge. Das für die Stimmbildung des Kindes wichtige Moment des vorbildlichen Sprechens des Lehrers findet oft zu wenig Beachtung, denn die Lehrer sind im allgemeinen nicht einmal über die Grundzüge einer richtigen Sprechweise und wohlklingenden Stimmgebung aufgeklärt. Verf. warnt schliesslich vor den immer zahlreicher werdenden Elementen, die sich als Stimmbildner, Pädagogen für Atemgymnastik, hygienisches Sprechen und dergl. ausgeben. Es wäre wünschenswert, dass in den Lehrerbildungsanstalten Phonetik gelehrt und schon die Kindergärtnerin über die Grundzüge von Stimme und Sprache aufgeklärt würde. KOTZ.

56) **Binswanger. Hysterische Sprach- und Stimmstörungen.** Med.-naturwissenschaftl. Ges. zu Jena (Sektion f. Heilk.), Sitzung vom 9. Dez. 1915. *Deutsche med. Wochenschr. No. 17. S. 526. 1916.*

Demonstration einer Reihe von Fällen hysterischer Sprachstörung vom ein-



fachen affektiven Stottern bis zu voller Taubstummheit. In einer hierher gehörigen Beobachtung schwand die schon seit Monaten bestehende Taubstummheit in acht Tagen auf psychotherapeutischem Wege. Nur völlige Isolierung der Kranken mit Fernhaltung aller psychischen Reize, die Erinnerungsbilder an überstandene schreckhafte Ereignisse wecken, kann zum Ziele führen. R. HOFFMANN.

57) **Albert Pflug. Kriegserfahrungen über psychogene Taubheit und Stummheit.** 59 Seiten. *Diss. Heidelberg 1916.*

Pflug stellt die Krankengeschichten von 18 Fällen zusammen, die teils geheilt, teils nicht geheilt wurden. Er betont, dass es sich bei 95 pCt. der Fälle um Leute ohne frühere Hysterie handelt, dass, ausser dem auslösenden Moment, die vorausgegangene Schwächung und Ermattung des ganzen Körpers als Ursache in Betracht kommt. 99 pCt. aller Fälle von psychogener Taubheit, Stummheit und Taubstummheit werden auf Verschüttung nach Granatexplosion zurückgeführt. Er bespricht die Symptomatologie und den Verlauf: Uebergang in Stottern oder Aphonie. Als Behandlung empfiehlt er für frische Fälle zunächst absolute Ruhe und Erzwingung von Schlaf, wenn nötig mit Schlafmitteln und günstige Beeinflussung, Atemübungen bei Störungen der Atmung. Bei veralteten Fällen, die als „Lazarettzüchtungen" beschrieben werden, hatte man an der Heidelberger Klinik mit der bisher geübten Anwendung der Elektrizität im und am Kehlkopf vielfach keinen Erfolg, dagegen mit dem Kaufmann'schen Verfahren (Münchener med. Wochenschr., No. 22, 1916). Bei psychogener Taubheit wird der Ableseunterricht verworfen und schnelles Erlernen des Ablesens (im Gegensatz zur Wiener Schule) als verdächtig für psychogene Taubheit angesehen. NADOLECZNY.

58) **Julius Donath. Kriegsbeobachtungen über hysterische Stimm-, Sprach- und Hörstörungen.** *Mon. f. Psychiatrie u. Neurol. Bd. 40. S. 301. 1916.*

Beschreibung einiger Fälle. Verf. legt sich in therapeutischer Beziehung nicht auf eine bestimmte Methode fest, sondern befürwortet eine der Individualität angepasste Psychotherapie. DREYFUSS.

f) Schilddrüse.

59) **Oswald** (Zürich). **Kommt Hyperthyreoidismus bei vorher völlig Gesunden vor?** *Münchener med. Wochenschr. No. 18. S. 634. 1916.*

Im ganzen wird die Frage vom Verf. verneint; in vielen Fällen lässt sich nicht mit Sicherheit entscheiden, inwieweit Disposition und wieweit äussere Schädigungen für den Ausbruch des Hyperthyreoidismus verantwortlich zu machen sind.

KOTZ.

60) **Rothacker** (Jena). **Einige Fälle von Hyperthyreoidismus, darunter drei von akutem Basedow bei Kriegsteilnehmern, zur Stütze der neurogenen Entstehung dieser Krankheit.** *Münchener med. Wochenschr. Feldärztl. Beilage. No. 3. S. 99. 1916.*

Im Gegensatz zur Theorie der thyreogenen Grundlage sprechen die 6 Fälle für die Entstehung des Basedows auf neurogener Basis. KOTZ.



Verf. äussert die Vermutung, dass die e
besonders glaubhaft erscheint ihm die
luetische Prozesse im Larynx eine Iok

... in der Kgl.

...en Kuren, ferner
...rden. 12 wurden

DREYFUSS.

53) **Friedemann** (Langendreer).
Münchener med. Wochenschr.

Ein Bergmann wurde von f
Unterkiefer kam auf den Rand
hintenüber gebeugt wurde.
unmittelbar unterhalb des Ri
vorgenommenen Operation
entfernt. Sie konnten durc
entfernt werden. Heilung.

...**ise. (Surgery of the**
...ber 1916.*

... die selten vorkommen
...r hypertrophische. Diese
... selten aber auch nach der
...: Jod, Thyreoidextrakt und
...ng toxische Erscheinungen
...mus nicht selten. 4. Zysten.
... da die sub 2. angegebene Be-
...en. Hier feiert die Chirurgie ihre
... wegen Druckerscheinungen und
...en. 6. Toxische Strumen oder
...serte Drüse besteht Monate oder
...sche Symptome auf; b) Nervosität,
...den, bevor eine Vergrösserung der
...selbe entwickelt. Die Indikation bei
...st.

FREUDENTHAL

54) **Flesch. Abguss d**
11. Juni 1915. *Berl*

Demonstration ei
und eines Teils der
treffenden Patienten
sillitis, starkem Oe
Im schleimig-eitrig
kokken und Diplo
jektion von Diph

...). **Neuere Fortschritte in der Er-**
...**Thyroidea; dessen chemische Eigen-**
...**advances in our knowledge of the active**
...**chemical nature and function.)** *Boston med.*

... Kristallmasse, die 60 pCt. Jod enthielt,
...dern fest im Proteinmolekül verschlossen
...ieser Masse zur Tätigkeit der Drüse? Die
... klinisch nach 5 Richtungen hin verfolgen:
... die geistige Tätigkeit, auf die Haut, das
... den Stoffwechsel, mit welchem die Wirkung
...scheint, dass die ganze Tätigkeit der Drüse sich
... ersetzt die Drüse, selbst wenn sie in kleinen
... und Kretinismus werden durch dieselbe günstig
...en, bringt es Symptome hervor, die an Basedow

FREUDENTHAL.

55) **Nadolecz**
Unterricht.

Ausgel
im Kindesal
Beurteilun
schon für
Mangel a
Das für
des Leh
nicht e
Stimm
werd
hygi
Leh
Gru

56

... **Verhältnisse, die die Sekretion der Schilddrüse**
... **affecting secretion of the thyroid gland.)** *Boston med.*
... *Oktober 1916.*

...der physiologischer Studien kommt C. zu dem Schluss,

:rd bei Erregungen und Nebennierensekret erzeugt. dass die Thyreoidea bei kritischen Ereignissen funk- ,glich, dass diese Tätigkeit im Falle einer Gefahr eine wöhnlichen Tätigkeit der Drüse darstellt.

FREUDENTHAL.

,thby (Boston). **Der klinische Wert von Studien des Stoff- .hyreoidfällen. (The clinical value of metabolic studies of .)** *Boston med. and surg. journ. 19. Oktober 1916.*

ische Zwecke kann man mit ziemlicher Sicherheit die Wärmepro- ätzen durch Messung und Analyse der ausgeatmeten Luft. Die nach r Ruhe und Enthaltung jeglicher Nahrung gewonnene Wärmeproduktion salstoffwechsel bekannt. Das Studium des Stoffwechsels ist gerade bei ungen der Thyreoidea ausserordentlich wichtig. Als Beweis fur den Wert r Untersuchungen inbezug auf Diagnose und Therapie werden mehrere Fälle rt.

FREUDENTHAL.

66) **Frank H. Lahey** (Boston). **Partielle Thyreoidektomie unter lokaler Anästhesie, Skopolamin und Morphium. (Partial thyroidectomy with local anesthesia, scopolamine and morphia.)** *Boston med. and surg. journ. 19. Oktober 1916.*

Die Technik erfordert mehr Zeit und viel mehr Geduld als bei Aether. Die Methode ist aber die sicherste, die es gibt, da unter 59 von L. operierten Fällen kein einziger Todesfall war. Die Methode selbst ist: Um 8 Uhr am Abend vor der Operation gibt man 0,6 Veronal, am nächsten Morgen 2 Stunden vor der Operation 0,0003 Skopolamin und 0,01—0,015 Morphium subkutan. Eine Stunde vorher wird dieselbe Dosis wiederholt, vorausgesetzt, dass kein stertoröses Atmen, unregelmässiger Puls oder Erregung sich eingestellt haben. Zurzeit der Operation, d. h. also wieder eine Stunde später, gibt man 0,00015 Skopolamin im Falle der Patient nicht fest schläft. Dann wird die Lösung von Novokain (das jetzt nicht mehr in Amerika zu haben ist. Ref.) präpariert (eine 2proz. Lösung von Novokain plus 15 Tropfen Adrenalin zu je 15,0 der Lösung). Man gebraucht selten mehr als 7,5 der Mischung.

FREUDENTHAL.

67) **Malcolm Seymour** (Boston). **Die Behandlung des Basedow mittels Röntgenstrahlen. (The treatment of Graves' disease by the Roentgen ray.)** *Boston med. and surg. journ. 19. Oktober 1916.*

Für die Behandlung benutzte S. die Coolidge'sche Tube mit folgendem Ergebnis: Die Pulsfrequenz wird fast immer reduziert, Tremor und nervöse Symptome gebessert von Anfang an. Die Drüse wird in manchen Fällen schnell kleiner, in anderen bleibt sie unverändert, doch wird sie weicher und die Palpation lässt nach. Ausserdem Zunahme des Körpergewichts. Die Vorteile der Behandlung sind ferner; 1. Keine Todesfälle. 2. Keine Narben. 3. Der Patient kann seiner Beschäftigung nachgehen. 4. Keine Schmerzen. 5. Wenn erfolglos, kann eine Operation immer noch gemacht werden und mit weniger Gefahr, da die Röntgenstrahlen eine günstige Wirkung auf die Thymus ausüben.

FREUDENTHAL.

d) Diphtherie und Croup.

36) **Walter Misch. Ueber Hemiplegie nach Diphtherie.** *Neurol. Centralblatt. No. 22. 1916.*

Mitteilung von 6 Fällen, die während der letzten grossen Diphtherieepidemie in Berlin gegen Ende 1915 beobachtet wurden. Es handelte sich um äusserst schwere Fälle mit schwerer Allgemeinschädigung, besonders des Zirkulationsapparates. In 5 Fällen fiel der Eintritt der Eintritt der Lähmung auf den 16.—20. Tag der Diphtherieerkrankung. Das Alter schwankte zwischen 4 und 9 Jahren. In 5 der Fälle fanden sich auch Gaumensegellähmungen, in 1 Fall auch eine Schlucklähmung. In der Hälfte der Fälle erfolgte Exitus. In einem zur Sektion gelangten Falle fand sich als anatomische Grundlage Embolie eines Gehirngefässes.

FINDER.

37) **Serog** (Spa). **Zerebellare Ataxie nach Diphtherie.** *Med. Klinik. No. 48. 1916.*

Als Grundlage des ganzen Krankheitsbildes bei einem Soldaten, der an Diphtherie erkrankt war, Heilserum zweimal eingespritzt bekam, ist eine diffuse Enzephalomyelitis anzunehmen, um so mehr, als ausgesprochene spinale Symptome bestanden. Da später auch Erscheinungen von seiten der peripheren Nerven hinzutraten, liegt der eigenartige Fall einer postdiphtherischen Nervenaffektion vor, bei welcher das gesamte Nervensystem betroffen war.

SEIFERT.

38) **Ramond** und **De la Grandière. Sensibilitätsstörungen im Verlauf der Diphtherie. Die diphtherische Hysterie. (Troubles de la sensibilité au cours de la diphthérie. L'hystérie diphthérique.)** *La Presse méd. No. 64. S. 523. 1916.*

Die Sensibilitätsstörungen sind um so häufiger, je schwerer die Diphtherie ist; sie fehlen bisweilen in leichten Fällen. Die nervösen Antezedentien spielen keine Rolle, denn Verff. haben die Sensibilitätsstörungen bei fast allen erwachsenen Kranken beobachtet, die sie behandelt haben. Sie treten bereits am 2. bis 4. Krankheitstage auf. Zuerst zeigen sich sensorielle Störungen, die zuerst doppelseitig, bald einseitig werden und zumeist die linke Seite betreffen: Herabsetzung der Geschmacksempfindlichkeit, dann auch der Berührungsempfindlichkeit auf der Zunge, Hypästhesie auch im Bereich des Gaumensegels, der Wange, des Zahnfleisches, Herabsetzung des Geruchsvermögens, des Sehvermögens ohne Veränderungen des Augenhintergrundes, Einengung des Gesichtsfeldes, Verminderung des Hörvermögens ohne Schwindel und ohne Ohrensausen. Die Störungen der Hautempfindlichkeit sind ebenfalls einseitig; die Anästhesie bzw. Hypästhesie bezieht sich auf Berührung, Wärme und Kälte. Meist sind die Störungen in 8—10 Tagen verschwunden, bisweilen bestehen sie drei Monate lang. Am konstantesten finden sich die Ageusie und die Sehstörungen, dann kommen die anderen Sinnesstörungen und schliesslich die sensiblen Störungen an der Haut. Es handelt sich meist um Hypästhesie, nicht um Anästhesie und zwar sind die Störungen meist einseitig. Bei allen nicht-diphtherischen Anginen fehlen diese Störungen; nur bei der Angina Vincenti finden sich im Anfang Geschmacksstörungen und Konjunktivalanästhesie,

jedoch nicht sehr ausgesprochen und nur sehr vorübergehend. Die Anästhesie hat also einen differentialdiagnostischen Wert; die Konstatierung einer spät auftretenden Ageusie oder einer der sonstigen oben beschriebenen Erscheinungen gestattet die nachträgliche Diagnose bei einer zweifelhaft gewesenen Angina. In prognostischer Beziehung lässt sich sagen, dass ausgesprochene und langdauernde Anästhesien eine schwere Diphtherie voraussagen lassen und umgekehrt.

Die Erscheinungen erinnern völlig an die von Brequet und Charcot als hysterische beschriebenen; Verff. sind der Ansicht, dass es sich hier um eine „toxische oder toxisch-infektiöse Hysterie" handle. Verff. verbreiten sich über die Affinität des Diphtherietoxins für die Nervenelemente. Sie haben das frühzeitige Auftreten von Diphtherietoxin in der Zerebrospinalflüssigkeit konstatieren können. Sie glauben, dass diese Toxine die Hirnzellen soweit beeinflussen, um periphere Sensibilitätsstörungen herbeiführen zu können. Wenn diese Störungen meist linksseitig sind, so komme dies daher, dass die Kranken meist auf der rechten Seite schlafen und so die rechte Hemisphäre in längeren Kontakt mit der toxischen Zerebrospinalflüssigkeit komme. FINDER.

39) **H. B. Mills J. A. Mendelson** (Philadelphia, Pa.). **Diphtheritische Paralyse. (Diphtheritic paralysis.)** *New York med. journ. 22. April 1916.*

Das erkrankte Kind zeigte eine Paralyse der Hals- und Nackenmuskeln, so dass es nicht kauen, schlucken, noch seinen Kopf gerade halten konnte. Dazu kam eine Lähmung aller Extremitäten, 6 Tage später Pneumonie mit ausgesprochenen Hirnsymptomen (Konvulsionen usw.). Genesung. FREUDENTHAL.

40) **Kruse** (Leipzig). **Die Verbreitung und Bekämpfung der Diphtherie.** *Münchener med. Wochenschr. No. 35. S. 1253. 1916.*

Eine Uebersicht über die Diphtheriestatistiken zeigt, dass seit dem Jahre 1895 (Einführung der Serumbehandlung) in allen Kulturländern ein rascher Abfall sowohl der Diphtheriemorbidität als auch -letalität (Verhältnis von Sterbe- und Krankheitsfällen) eintrat. An dieser Tatsache können örtlich beschränkte und vorübergehende Schwankungen nichts ändern. Die Heilungsaussichten hängen vor allem von der frühzeitigen Serumbehandlung ab. Es zeigt sich, dass die Lebensgefahr der in den beiden ersten Krankheitstagen Gespritzten zu der erst nach dem vierten Tag Gespritzten etwa im Verhältnis von 1 : 6 steht. Dies muss noch mehr als bisher auf möglichst frühzeitige Serumanwendung hinweisen. Es ist unrichtig, damit bis zum Ergebnis der bakteriologischen Untersuchung zu warten. Die von Behring ins Leben gerufene Bestrebung, eine Dauerschutzimpfung ähnlich der Pockenimpfung zu schaffen, hat noch nicht zum erwünschten Ziel geführt, dagegen ist die prophylaktische Serumgabe in vielen Fällen dringend geboten, denn die wenigen Wochen, in denen der Schutz anhält, sind ja meist die kritischsten. Was die Bazillenträger anbelangt, so haben alle Versuche, sie keimfrei zu machen, schlechte Erfolge. Völlige Absonderung lässt sich natürlich nur selten durchführen. Für Aerzte und Lehrer, die „Nebenträger" sind, empfiehlt Verf., ihren Beruf so lange nicht auszuüben, als sie Bazillen beherbergen, und zwar weniger wegen ihrer Gefährlichkeit, als um Schadenersatzklagen zu vermeiden. KOTZ.

61) **Bruno Karehnke. Die Therapie der Basedow'schen Krankheit in der Kgl. medizinischen Klinik zu Kiel.** *Diss. Kiel 1915.*

Tabellarische Uebersicht über 52 Fälle, die mit verschiedenen Kuren, ferner medikamentös und auch mit Röntgenbestrahlung behandelt wurden. 12 wurden der chirurgischen Klinik zur Operation überwiesen. DREYFUSS.

62) **C. A. Porter** (Boston). **Die Chirurgie der Schilddrüse. (Surgery of the thyroid gland.)** *Boston med. and surg. journ. 19. Oktober 1916.*

P. teilt die chirurgischen Fälle ein in 1. infektiöse, die selten vorkommen und 2. einfache doppelseitige, diffus hyperplastische oder hypertrophische. Diese sind häufig bei Mädchen während der Pubertät, nicht selten aber auch nach der Heirat und während der Gravidität zu finden. Therapie: Jod, Thyreoidextrakt und Röntgenstrahlen. 3. Fötaladenome, bei denen häufig toxische Erscheinungen seitens des Herzens beobachtet werden. Exophthalmus nicht selten. 4. Zysten. Die richtige Diagnose ist hier besonders wichtig, da die sub 2. angegebene Behandlung kontraindiziert ist. 5. Kolloide Tumoren. Hier feiert die Chirurgie ihre grössten Triumphe. Eine Operation ist indiziert wegen Druckerscheinungen und aus kosmetischen Gründen; Beschreibung derselben. 6. Toxische Strumen oder Hyperthyreoidismus. 2 Typen: a) eine vergrösserte Drüse besteht Monate oder Jahre hindurch und dann treten plötzlich toxische Symptome auf; b) Nervosität, Tachykardie, Palpitationen usw. sind vorhanden, bevor eine Vergrösserung der Drüse nachweisbar ist oder während sich dieselbe entwickelt. Die Indikation bei diesen Fällen ist Operation, Unterbindung usw. FREUDENTHAL

63) **Edward C. Kendall** (Rochester, Minn.). **Neuere Fortschritte in der Erkenntnis des aktiven Bestandteils der Thyroidea; dessen chemische Eigenschaften und Funktion. (Recent advances in our knowledge of the active constituent in the thyroid, its chemical nature and function.)** *Boston med. and surg. journ. 19. Oktober 1916.*

Im Jahre 1914 isolierte Verf. eine Kristallmasse, die 60 pCt. Jod enthielt, das nicht frei im Sekret der Drüse, sondern fest im Proteinmolekül verschlossen ist. Welches ist nun das Verhältnis dieser Masse zur Tätigkeit der Drüse? Die letztere kann man experimentell und klinisch nach 5 Richtungen hin verfolgen: Die Wirkung auf das Wachstum, auf die geistige Tätigkeit, auf die Haut, das Hämoglobin, hauptsächlich aber auf den Stoffwechsel, mit welchem die Wirkung auf das Herz zusammenfällt. Es scheint, dass die ganze Tätigkeit der Drüse sich in dieser Kristallmasse zeigt. Sie ersetzt die Drüse, selbst wenn sie in kleinen Dosen gegeben wird. Myxödem und Kretinismus werden durch dieselbe günstig beeinflusst. Im Ueberschuss gegeben, bringt es Symptome hervor, die an Basedow erinnern. FREUDENTHAL.

64) **W. B. Cannen** (Boston). **Verhältnisse, die die Sekretion der Schilddrüse affizieren. (Conditions affecting secretion of the thyroid gland.)** *Boston med. and surg. journ. 19. Oktober 1916.*

Auf Grund eingehender physiologischer Studien kommt C. zu dem Schluss,

dass die Schilddrüse tätig wird bei Erregungen und Nebennierensekret erzeugt. Es ist daher wahrscheinlich, dass die Thyreoidea bei kritischen Ereignissen funktioniert. Es ist ferner möglich, dass diese Tätigkeit im Falle einer Gefahr eine übertriebene Form der gewöhnlichen Tätigkeit der Drüse darstellt.

FREUDENTHAL.

65) **Walter M. Boothby** (Boston). **Der klinische Wert von Studien des Stoffwechsels bei Thyreoidfällen. (The clinical value of metabolic studies of thyroid cases.)** *Boston med. and surg. journ. 19. Oktober 1916.*

Für klinische Zwecke kann man mit ziemlicher Sicherheit die Wärmeproduktion abschätzen durch Messung und Analyse der ausgeatmeten Luft. Die nach 12stündiger Ruhe und Enthaltung jeglicher Nahrung gewonnene Wärmeproduktion ist als Basalstoffwechsel bekannt. Das Studium des Stoffwechsels ist gerade bei Erkrankungen der Thyreoidea ausserordentlich wichtig. Als Beweis fur den Wert solcher Untersuchungen inbezug auf Diagnose und Therapie werden mehrere Fälle zitiert.

FREUDENTHAL.

66) **Frank H. Lahey** (Boston). **Partielle Thyreoidektomie unter lokaler Anästhesie, Skopolamin und Morphium. (Partial thyroidectomy with local anesthesia, scopolamine and morphia.)** *Boston med. and surg. journ. 19. Oktober 1916.*

Die Technik erfordert mehr Zeit und viel mehr Geduld als bei Aether. Die Methode ist aber die sicherste, die es gibt, da unter 59 von L. operierten Fällen kein einziger Todesfall war. Die Methode selbst ist: Um 8 Uhr am Abend vor der Operation gibt man 0,6 Veronal, am nächsten Morgen 2 Stunden vor der Operation 0,0003 Skopolamin und 0,01—0,015 Morphium subkutan. Eine Stunde vorher wird dieselbe Dosis wiederholt, vorausgesetzt, dass kein stertoröses Atmen, unregelmässiger Puls oder Erregung sich eingestellt haben. Zurzeit der Operation, d. h. also wieder eine Stunde später, gibt man 0,00015 Skopolamin im Falle der Patient nicht fest schläft. Dann wird die Lösung von Novokain (das jetzt nicht mehr in Amerika zu haben ist. Ref.) präpariert (eine 2proz. Lösung von Novokain plus 15 Tropfen Adrenalin zu je 15,0 der Lösung). Man gebraucht selten mehr als 7,5 der Mischung.

FREUDENTHAL.

67) **Malcolm Seymour** (Boston). **Die Behandlung des Basedow mittels Röntgenstrahlen. (The treatment of Graves' disease by the Roentgen ray.)** *Boston med. and surg. journ. 19. Oktober 1916.*

Für die Behandlung benutzte S. die Coolidge'sche Tube mit folgendem Ergebnis: Die Pulsfrequenz wird fast immer reduziert, Tremor und nervöse Symptome gebessert von Anfang an. Die Drüse wird in manchen Fällen schnell kleiner, in anderen bleibt sie unverändert, doch wird sie weicher und die Palpation lässt nach. Ausserdem Zunahme des Körpergewichts. Die Vorteile der Behandlung sind ferner; 1. Keine Todesfälle. 2. Keine Narben. 3. Der Patient kann seiner Beschäftigung nachgehen. 4. Keine Schmerzen. 5. Wenn erfolglos, kann eine Operation immer noch gemacht werden und mit weniger Gefahr, da die Röntgenstrahlen eine günstige Wirkung auf die Thymus ausüben.

FREUDENTHAL.

68) **E. S. Judd** (Rochester, Minn.). **Die Resultate der Operationen wegen Basedow. (Results of operations for exophthalmic goiter.)** *Long Island med. journ. Oktober 1916.*

Um die Erfolge dieser Operationen festzustellen, untersuchte J. nur die vor einer Reihe von Jahren, oder genauer alle im Jahre 1909 operierten Fälle, im ganzen 176. Dies waren alles hyperplastische und toxische Fälle, bei denen die Diagnose vollständig sicher gestellt war. Demnach kann man eine absolute Kur erwarten bei 46 pCt. Ausserdem noch in 23 pCt. der Fälle eine praktisch ausreichende Heilung, wiewohl geringe Spuren der früheren Krankheit vielleicht noch zurück geblieben sein mögen. FREUDENTHAL.

g) Oesophagus.

69) **Georg Eck. Ueber einen Fall von perforiertem Oesophagusdivertikel.** *Diss. Strassburg 1914.*

50jähriger Mann, noch nie ernstlich krank gewesen, erkrankt unter heftigen Schüttelfrösten. Es bildet sich ein Abszess in der rechten Ellenbogengegend aus, der gespalten wird. Verdacht auf eiterige Cholezystitis. Cholezystotomie ohne krankhaften Befund. Tod unter Erscheinungen der Sepsis.

Sektionsbefund: In der vorderen Wand des Oesophagus, 12 cm über der Kardia, etwas unterhalb der Bifurkation der Trachea, findet sich eine etwa 3 qmm grosse Oeffnung, aus der bei Druck reichlich graugelblicher, aashaftstinkender, dickflüssiger Eiter herausquillt. Unter derselben eine anthrakotische Lymphdrüse, die von mehreren Kavitäten durchsetzt, mit jauchig-gangränösem Inhalt gefüllt ist. Von hier Fistel nach dem Oesophagus. Dicht daneben und ferner $2^1/_2$ cm oberhalb je ein nicht perforiertes Divertikel von etwa $1^1/_2$ cm Tiefe.

DREYFUSS.

70) **Leschke. Durch unblutige Dehnung geheilte Speiseröhrenverengerung.** Vereinigte ärztl. Ges. in Berlin, Sitzung vom 19. Juli 1916. *Deutsche med. Wochenschr. No. 33. S. 1021. 1916.*

Der seit 9 Jahren kranke Mann wurde durch Dehnung mit der Gottsteinschen Sonde geheilt, so dass er alle Nahrungsmittel wie ein Gesunder zu sich nehmen kann. R. HOFFMANN.

71) **Watson. Oesophagusstriktur und deren erfolgreiche Behandlung durch Elektrolyse nach 40jährigem Bestehen. (Esophageal stricture and its successful treatment by electrolysis after 40 jears standing.)** *Pacific med. journ. Juli 1916.*

Autor behauptet mittels negativer Elektrode und 5 M.-A. Strom, eine fadenförmige Striktur bis zu einem Zoll Durchmesser erweitert zu haben. Patient war noch wohl nach 5 Jahren. HORN.

72) **Henry F. Goodwin** und **Chester H. Keegh** (Chicago). **Oesophagusstriktur (Oesophageal stricture.)** *Med. Record. 8. Juli 1916.*

39jähriger Mann trank Aetzlauge, Gastrostomie wurde gemacht und Patient

durch die ventrale Oeffnung ernährt. Der Oesophagus war nicht durchgängig. Selbst aufgelöste Farben erschienen nicht im Magen. Nach vielen vergeblichen Versuchen die Striktur zu passieren (von unten nach oben), schien es, als ob oberhalb derselben ein kleines Divertikel wäre. Es wurde deshalb ein zylinderförmiger Ansatz für die Bougie gebraucht, und dieselbe passierte „im Triumph" die engste Stelle. Die weitere Behandlung war leicht.

FREUDENTHAL.

73) **Schousboe. Fall von Corpus alienum oesophagi (cum fistula oesophagotracheale.** *Zeitschr. f. Ohrenheilk. Bd. 63. S. 24.*

Patientin hatte ein Stück von der Gaumenplatte eines Gebisses verschluckt. Etwa 4 Wochen später Entfernung mittels Oesophagoskopie. Es trat jedoch keine Heilung ein, vielmehr deuteten die Symptome auf eine Perforation, die der Anamnese nach bereits vor Aufnahme in die Klinik eingetreten war. Mittels der Oesophagoskopie fand man die Perforation 20 cm von der Zahnreihe an der Vorderwand der Speiseröhre. Es wurde die Trachea blossgelegt und von da aus die Fistel zu schliessen versucht; das Resultat war nicht völlig befriedigend, jedoch führt Patientin ein erträgliches Dasein.

FINDER.

II. Kritiken und Gesellschaftsberichte.

Jahresbericht der Oesterreichischen Gesellschaft für experimentelle Phonetik.

(Wien 1916, 48 Seiten, 3. Vereinsjahr 1915—1916.)

Sitzung vom 7. Dezember 1915.

Vorsitzende: Prof. Dr. L. Réthi, Hofrat Prof. S. Exner.

Prof. L. Réthi: Untersuchungen über die Nasenresonanz und die Schallleitung im Kopfe und im Halse.

Durch Untersuchungen am Lebenden vermittels der König'schen Kapsel fand R., „dass die in der Mundhöhle beim Anlauten stattfindenden Erschütterungen der Luft nicht oder wenigstens nicht in nachweisbarem Masse auf den Gaumen übertragen werden und dass hierbei die in der Nase enthaltene Luft nicht auf dem Wege durch den Gaumen in Vibration gerät". Weitere Untersuchungen an der Leiche vermittels Mikrophon und elektrischer Stimmgabel brachten R. zur Ueberzeugung, „dass die im Kehlkopfe erzeugten Schallwellen der Luft nicht oder in nicht nachweisbarem Masse die Knochen und Weichteile der Sprachorgane gegen die Nase hin passieren, dass hingegen die im Kehlkopfe durch die Vibrationen der Stimmbänder erzeugten Schallwellen sich in den festen und weichen Teilen der Sprachorgane in solchem Masse auf die Nasenhöhle fortpflanzen, dass die in derselben entstandenen Lufterschütterungen nachgewiesen werden können. Von Bedeutung ist, dass die in den Stimmbändern entstandenen Schallvibrationen nicht nur auf die Knorpel bzw. Knochen des Kehlkopfes übertragen werden, sondern ihre Leitung findet auch auf grössere Strecken statt, die teils aus Weichteilen,

teils aus Knochen bestehen. Auf diese Weise wird auch der Scheitel durch den tönenden Kehlkopf in Mitschwingung gebracht.“ R. will weitere Untersuchungen über die Lufterschütterungen bei mehr oder weniger verengter Nase machen. (Vergl. auch k. k. Akademie der Wissenschaften, mathemat.-naturwissenschaftl. Klasse, Abteilung III, 124. Band, 1.—5. Heft, 1915.)

Sitzung vom 8. Februar 1916.

Vorsitzender: Prof. L. Réthi.

Dr. Hans Pollak: Adolf Noreen's Phonetik.

Eine Besprechung des bisher noch nicht ganz erschienenen 9bändigen Werkes über die neuschwedische Sprache von phonetischen Gesichtspunkten aus mit besonderer Berücksichtigung von Noreen's Lautsystem.

Sitzung vom 7. März 1916.

Vorsitzender: Prof. L. Réthi.

1. Doz. Dr. N. v. Jagič: Anatomie und Physiologie des Zwerchfells.

Erklärungen und Darstellungen vermittels Röntgenaufnahmen bes. beim Singen länger angehaltener Töne, staccato gesungener Töne, Tonleitern usw. Anfangs geht das Zwerchfell langsamer, dann immer rascher in die Exspirationsstellung über.

2. Prof. L. Réthi: Die Bedeutung des Zwerchfells für Sprache und Gesang.

R. weist auf die bekannten Unterschiede zwischen Ruhe- und Sprech- bzw. Singatmung hin, auf die kräftige Zwerchfellkontraktion vor dem Singen und Sprechen, sowie auf die Tatsache, dass dann die Bauchmuskeln in Tätigkeit treten, bevor das Zwerchfell seine Tätigkeit eingestellt hat, bevor also die Inspiration beendet ist. Die Ausatmungsdauer hängt ab von der Menge der eingeatmeten Luft, von der Austreibungskraft, vom Stimmansatz (auch Einsatz genannt, Ref.), von der Grösse der Abflussöffnung (Stimmritzenweite). Um die Tonhöhe zu halten, muss beim Crescendo und Decrescendo die Stimmlippenspannung sinken bzw. steigen, eine kompensierende Tätigkeit der Spanner, die nur durch grosse Uebung, selten vollkommen erreicht wird. Es ist wahrscheinlich, dass beim Sprechen und Singen das Zwerchfell nicht ganz schlaff, sondern in einem gewissen Grade von Spannung ist, wie andere Antagonisten. R. weist ferner auf die Atemstörungen bei Hirnerkrankungen mit Sprachstörungen, bei Aphonia spastica, beim Stottern hin. Die Untersuchungen an Säugern dienen R. zum besseren Verständnis von Störungen, nicht als Grundlage zur Schulung der Stimmen.

3. Doz. Dr. Emil Fröschels: Ueber die funktionelle Pathologie des Zwerchfells.

F. weist auf die widerspruchsvollen Angaben der Gesangslehrer über Atemtechnik hin und auf die Resultate der Pneumographie bei Phonasthenie, persistie-

render Fistelstimme, Bulbärparalyse, Stottern und erwähnt u. a. die Arbeiten von Benussi: „Atemsymptome der Lüge“ und Canestrini: „Seelenleben des Neugeborenen“.

Sitzung vom 4. April 1916.

Vorsitzender: Prof. Dr. R. Pöch.

Prof. Dr. L. Réthi: Die Beziehungen der Weite der Nasenhöhlen und der Resonanz. (Vergl. auch Wiener med. Wochenschr. 1916. Nr. 5 und No. 14.)

Für die Vibrationsstärkemessung benutzte R. den von Zwaardemacker abgeänderten Rayleigh'schen Spiegel und stellte bei nasalierten und nicht nasalierten Vokalen eine erhebliche Zunahme der Lufterschütterungen fest, wenn die Nasenhöhle durch Kokain-Adrenalin erweitert war. Die Versuchspersonen gaben auch an, dass die Stimme „kräftiger, voller und runder klinge“ und dass sie leichter sangen. Die Stimme gewinnt auch qualitativ durch Veränderung der Klangfarbe, und schliesslich nimmt ihr Umfang zu, nach oben bis zu einer Terz, seltener Quart oder Quint, nach unten um 1—2 Töne. R. nimmt an, dass hierdurch ein strikter Beweis für den ungünstigen Einfluss einer engen Nase und für die Besserung der Resonanz durch Wegsammachen verengter Nasenhöhlen geliefert ist.

Nadoleczny.

III. Briefkasten.

Personalnachrichten.

In Berlin starb der Geh. Sanitätsrat Dr. Wilhelm Lublinski, einer der angesehensten dortigen Spezialärzte, der neben seiner ausgedehnten Praxis auch eine grosse literarische Tätigkeit entfaltete.

In Philadelphia starb am 23. Oktober im Alter von 53 Jahren Dr. Braden Kyle. Er war ursprünglich Pathologe und wurde im Jahre 1896 Professor für Laryngologie am Jefferson Medical College. In seinem Vaterland ist er besonders durch sein dort weit verbreitetes Lehrbuch der Hals- und Nasenkrankheiten bekannt geworden.

Professor Dr. Schmiegelow in Kopenhagen feierte seinen 60. Geburtstag. Seine Schüler und Freunde haben ihm eine Anzahl von Arbeiten gewidmet, die in Heft 2/4 der Nordisk Tidskrift för Oto-Rhino-Laryngologi enthalten sind. Auch wir wollen nicht verfehlen, dem um unser Fach so verdienten Manne unsere besten Wünsche auszusprechen.

F.

Für die Redaktion verantwortlich Prof. Dr. G. Finder, Charlottenburg, Augsburger Str. 38.
Druck von L. Schumacher, Berlin N. 4.



Jahrgang XXXIII. Februar 1917. No. 2.

Internationales Centralblatt
für
Laryngologie, Rhinologie
und verwandte Wissenschaften.

Unter ständiger Mitarbeiterschaft
von

W. Albrecht (Tübingen), **L. Bayer** (Brüssel), **Calamida** (Mailand), **O. Chiari** (Wien), **R. Dreyfuss** (Strassburg), **O. T. Freer** (Chicago), **W. Freudenthal** (New York), **v. Gilse** (Haarlem), **Gontier de la Roche** (Toulon), **F. Hanszel** (Wien), **H. Hecht** (München), **R. Hoffmann** (Dresden), **G. Jonquière** (Bern), **Ino Kubo** (Fukuoka), **Lautmann** (Paris), **E. J. Moure** (Bordeaux), **Nadoleczny** (München), **Polyak** (Budapest), **Schlittler** (Basel), **O. Seifert** (Würzburg), **W. Sobernheim** (Berlin), **A. von Sokolowski** (Warschau), **E. Stangenberg** (Stockholm), **R. Steiner** (Prag), **Tapia** (Madrid)

herausgegeben
von

GEORG FINDER
Berlin.

Monatlich erscheint eine Nummer,
am Schlusse des Abonnementsjahres Titel, Namen- und Sachregister.
Preis des XXXIII. Jahrgangs (Januar—Dezember 1917) **15 Mark.**

Berlin 1917.
Verlag von August Hirschwald.
NW., Unter den Linden 68.

Verlag von **August Hirschwald** in Berlin.

MACKENZIE, Dr. Morell, **Die Krankheiten des Halses und der Nase.** Deutsch herausgegeben und mit Zusätzen versehen von Dr. F. Semon. I. Bd.: Die Krankheiten des Pharynx, Larynx und der Trachea. gr. 8. **Mit 112 Holzschn.** 1880. 18 M. — II. Bd.: Die Krankheiten des Oesophagus, der Nase und des Nasenrachenraums. gr. 8. Mit 93 Holzschn. 1884. 18 M.

MIKULICZ, Prof. Dr. J., u. Priv.-Doz. Dr. P. MICHELSON, **Atlas der Krankheiten der Mund- und Rachenhöhle.** 44 Buntdrucktaf. mit erläut. Text. 1892. 80 M.

MOST, Dr. Aug., **Die Topographie des Lymphgefässapparates des Kopfes und Halses.** 1906. gr. 8. Mit 11 Tafeln und 2 Textfiguren. 9 M.

NAVRATIL, v., Prof. Dr. Emerich, **Entstehung und Entwicklung der Laryngoskopie.** Erinnerungen aus meiner ärztlichen Tätigkeit. 1858—1913. gr. 8. 1,60 M.

OTABE, Dr. S., **Tiefatmen für unsere Gesundheit.** gr. 8. Mit 1 Tafel und 3 Abbildungen im Text. 1914. 1 M. 60.

ROSENTHAL, Dr. Carl, **Die Erkrankungen der Nase, deren Nebenhöhlen und des Nasenrachenraumes.** Ein kurzgefasstes Lehrbuch für Aerzte und Studierende. Zweite vermehrte und verb. Auflage. 1897. gr. 8. Mit 41 Fig. 6 M.

— — **Die Erkrankungen des Kehlkopfes.** Ein kurzgefasstes Lehrbuch für Aerzte und Studierende. gr. 8. Mit 68 Fig. 1893. 8 M.

SCHREIBER, Prof. Dr. Julius, **Ueber den Schluckmechanismus.** gr. 8. Mit 22 Figuren und 2 Doppeltafeln. 1904. 3 M.

SEMON, Prof. Dr. Sir Felix, **Forschungen und Erfahrungen 1880—1910.** Eine Sammlung ausgewählter Arbeiten. gr. 8. 2 Bde. mit 5 Taf. u. zahlr. Textfig. 1912. 32 M.

SOKOLOWSKI, Primararzt Dr. A., **Klinik der Brustkrankheiten.** gr. 8. Zwei Bände. 1906. 32 M.

TRAUTMANN, Geh. Med.-Rat Prof. Dr. F., **Chirurgische Anatomie des Schläfenbeins**, insbes. für Radikaloperation. 4. Mit 2 Taf. u. 72 Stereoskopen. 1898. 60 M.

— — **Anatomische, pathologische und klinische Studien über Hyperplasie der Rachentonsille,** sowie chirurgische Behandlung der Hyperplasie zur Verhütung von Erkrankungen des Gehörorgans. Folio. Mit 7 Tafeln und 12 stereoskop. Photographien nach Sektionspräparaten. 1886. 40 M.

— — **Leitfaden für Operationen am Gehörorgan.** Mit 27 Textfiguren. 1901. (Bibliothek v. Coler-v. Schjerning. IV. Bd.) 4 M.

Verhandlungen des III. Internationalen Laryngo-Rhinologen-Kongresses Berlin, 30. August bis 2. September 1911. Teil I: Referate. Herausg. im Auftrage des internat. Komitees für die Laryngo-Rhinologen-Kongresse von Prof. Dr. G. Finder, Sekretär des Komitees. Mit 6 Kurven im Text. gr. 8. 1911. 4 M. — Teil II: Verhandlungen. Herausg. vom Generalsekretär Prof. Dr. A. Rosenberg. gr. 8. Mit dem Porträt B. Fraenkel's und Abbildungen im Text. 1912. 10 M.

WOELFLER, Prof. Dr. A., **Die chirurgische Behandlung des Kropfes.** gr. 8. 1887. 2 M. 40.

— — — **Die chirurgische Behandlung des Kropfes.** II. Teil. gr. 8. Mit 4 Tafeln und 37 Holzschnitten. 1890. 8 M.

— — — III. Teil. **Die Behandlungsmethoden des Kropfes,** mit besonderer Berücksichtigung der vom Hofrath Billroth 1878—84 an der Wiener Klinik und vom Verf. 1886—90 an der Grazer Klinik behandelten Fälle. 1891. gr. 8. Mit 2 Tafeln und Holzschn. 9 M.

— — **Ueber die Entwickelung und den Bau des Kropfes.** gr. 8. Mit 19 lithogr. Tafeln. 1883. (Sonderabdruck aus dem Archiv für klin. Chir.) 22 M.

Internationales Centralblatt

für

Laryngologie, Rhinologie

und verwandte Wissenschaften.

Jahrgang XXXIII. Berlin, Februar. 1917. No. 2.

I. Referate.

a) Allgemeines, obere Luftwege.

1) **Norval H. Pierce. Die Prognose und Behandlung der gewöhnlichen intrakraniellen Komplikationen der Nasen-, Hals- und Ohrenkrankheiten. (The prognosis and treatment of the common intracranial complications of the nose, throat and ear infections.)** *Illinois medical journal. September 1916.*

Die Prognose der rhinogenen intrakraniellen Infektionen ist ernster wie die der otogenen. Nasenoperationen bei frischer Infektion der Nebenhöhlen können wegen Ausbreitung der Infektion auf das Gehirn oder die Orbita gefährlich werden.

Stichwunden, welche die Vorder- und Hinterwand der Stirnhöhle durchdringen, sind besonders tückisch in ihren Folgen. (Siehe den Fall von W. W. Carter, The Lar. Juni 1916. Ref.) Zuerst kaum beachtet, entwickelt sich eine, mit den Meningen kommunizierende, eitrige Stirnhöhlenentzündung auf schleichende Weise.

Eitrige Meningitis mit nasalem Ausgang ist anfangs nicht von seröser Meningitis zu unterscheiden. Beiden gemeinsam ist Kopfschmerz, Nackensteifigkeit, Lichtscheu, Babinski, Kernig; Lumbalpunktion kann dasselbe Ergebnis im Anfang haben. Klinisch unterscheidet sich die seröse Meningitis von der eitrigen durch ihre Harmlosigkeit.

Die Entfernung des infizierenden Lokalherdes ist so ziemlich alles, was bei einer Meningealkomplikation gemacht werden kann. Abfluss von Arachnoidalflüssigkeit durch die, bei Entleerung der eiternden Nebenhöhle gemachte Wunde zu schaffen, ist ein Fehlgriff. Besser ist es einen Eingang in den Arachnoidalraum durch eine uninfizierte Stelle des Schädels zu machen, aber am besten ist es, jeden Versuch, der Zerebrospinalflüssigkeit Abfluss zu schaffen, ganz zu unterlassen. Wiederholte Lumbalpunktion wirkt symptomatisch güntig. Streptokokkenvakzine und Sera haben sich nicht bewährt.

O. T. FREER.

2) **Eduard Kappelmeyer. Die Dauererfolge der extrakraniellen chirurgischen Behandlung der Trigeminusneuralgie.** *Diss. Erlangen 1914.*

Nach einem guten Ueberblick über die extrakraniellen Operationsmethoden



berichtet K. über 17 Fälle aus der chirurgischen Klinik zu Erlangen. 12mal wurde die Neurexairese, 5 mal die Neurektomie ausgeführt. Bei 16 Fällen konnte der weitere Verlauf bezüglich Rezidivfreiheit festgestellt werden; nur 4 blieben rezidivfrei, davon allerdings einer, bei dem die Operation erst 6 Wochen zurücklag.

Die Neurexairese scheint die besseren Resultate zu geben. DREYFUSS.

3) **A. Paperny. Beitrag zur Kenntnis der Pseudobulbärparalyse.** *Diss. Königsberg 1914.*

Der Fall hat laryngologisches Interesse; der allerdings sehr kursorische Befund lautet: Gaumensegel links völlig gelähmt, Gaumenreflex links fehlend, rechts schwach. Rachen links völlig anästhetisch, Reflex fehlt; rechts Gefühl erhalten, Reflex vorhanden.

Kehlkopf: Linkes Stimmband steht völlig still, rechtes Stimmband bewegt sich wenig, aber deutlich.

Die Gehirnsektion ergibt: Auf einem senkrechten Durchschnitt hinter dem Infundibulum der Hypophyse trifft man auf einen alten Herd rechts und einen frischen Herd links, die ganz symmetrisch liegen und zwar am äusseren Rande der äusseren Glieder der Linsenkerne. Der alte Herd, lang und schmal, entspricht einer weit nach vorn und hinten ziehenden Höhle, die schlitzförmig ist, während der frische Herd, etwa 2 cm lang, mit frischem Blut und Gerinnsel gefüllt ist. Medulla oblongata und Pons ohne besonderen Befund. DREYFUSS.

4) **William H. Haskin. Pemphigus der Nase und des Halses durch den Streptococcus haemolyticus erzeugt und mit autogener Vakzine behandelt. (Case of pemphigus involving nose and throat due to streptococcus haemolyticus. Treatment with autogenous vaccine.)** *The Laryngoscope. Juni 1916.*

Pemphigus der Haut für drei Wochen bei einem männlichen Patienten. Die Nase war mit blutigen Borken angefüllt, die Mandeln waren stark vergrössert und zeigten eitrigen Ausfluss. Der Pemphigus hatte die Schleimhaut der Zunge und der Wangen ergriffen. In allen Kulturen wurde der Streptococcus haemolyticus gefunden. Schnelle Heilung nach autogener Vakzinetherapie. O. T. FREER.

5) **K. Grünberg. Weitere Erfahrungen über die Jod- und Quecksilberbehandlung der Tuberkulose in den oberen Luftwegen.** *Zeitschr. f. Ohrenheilk. Bd. 59. S. 180.*

Die von Körner empfohlene Therapie der Tuberkulose der oberen Luftwege mit Jodkali und Quecksilber wird durch eine Reihe neuerer Beobachtungen gestützt. Als geeignet erscheinen die Fälle, bei welchen die Lunge wenig affiziert ist. Die lokale Behandlung darf dabei nicht vernachlässigt werden. BRADT.

6) **R. Schmidt. Status asthmaticus („Asthmoide").** Wissenschaftl. Gesellsch. deutscher Aerzte in Böhmen, Prag. Sitzung vom 11. Februar 1916. *Deutsche med. Wochenschr. No. 33. S. 1023. 1916.*

In den betreffenden Fällen handelt es sich um scheinbar chronische Bronchitiden, im Feldzug durch Erkältung erworben, mit gleichmässig andauernder Atemnot von vorwiegend exspiratorischem Charakter. Im Sputum keine Eosino-

philen, keine Charcot'schen Kristalle, keine Asthmaspiralen. Trotzdem handelt es sich hier nach Ansicht von S. um Aequivalente von Asthma bronchiale („Bronchialasthmoid"). Bei genauer Aufnahme der Anamnese gelingt es nicht selten, doch isolierte Asthmaanfälle aufzudecken, oder es findet sich, wie in den vorgestellten Fällen, zwar keine Eosinophilie des Auswurfs, wohl aber des Blutes. Auch sind häufig Veränderungen der Nasenschleimhaut vorhanden, wie sie bei Asthma bronchiale zur Regel gehören.

R. HOFFMANN.

7) W Uffenorde. **Die Lokalanästhesie in der Oto-Rhino-Laryngologie.** *Zeitschrift f. Ohrenheilk. Bd. 68. S. 293.*

Verf. gibt eine auf reichen persönlichen Erfahrungen beruhende Gesamtübersicht über das Gebiet und bespricht: die Oberflächenanästhesie; beim Vergleich zwischen Alypin und Kokain kommt er zu dem Ergebnis, dass Alypin etwas weniger giftig sei als das Kokain, dass aber dieser Unterschied keineswegs so gross sei, wie man gewöhnlich annehme. Verf. verwendet Alypin in 10-15 proz. Lösung mit Suprareninzusatz zur Entfernung lappiger Muschelhyperplasien, zur Operation der Rachen- und Gaumenmandel, vor Oesophagoskopie usw.

Zur Infiltrations- und Leitungsanästhesie verwendet Verf. nur Novokain; er rät, bei Anwendung von über 10 ccm nur 1 proz. Lösung zu gebrauchen. Hingewiesen wird auf die interessante Feststellung von Hoffmann und Kochmann, dass durch Zusatz des ungiftigen Kaliumsulfats eine $^1/_{10}$ proz. Novokainsuprareninlösung ebenso wirksam wird wie eine $^1/_2$ proz. Novokainsuprareninlösung.

Rp.: Novokain 0,1
Sol. Kal. sulf. (2 pCt.) 20,0
Sol. Natr. chlorat. (0,9 pCt.) 100,0
Sol. Suprarenin hydrochlor. gtt. 12.

Verf. bespricht dann die speziellen Indikationen und die Technik der Lokalanästhesie in der Otologie, Rhinologie und Laryngologie. Bei ausgedehnten Siebbeinoperationen, besonders bei Beteiligung der hinteren Zellen und des Keilbeins wendet Verf. Leitungsanästhesie von aussen an; bei submuköser Septumresektion verzichtet er im allgemeinen auf die submukösen Injektionen, er sprayt nur 2—3 mal mit Kokainlösung ein und legt meist noch beiderseits einen mit 10proz. Kokain-Paranephrinlösung getränkten Wattebausch auf. Auch bei Kiefer- und Stirnhöhlenoperationen bedient sich Verf. der Kombination von Oberflächen- und Leitungsanästhesie, bei der Technik der letzteren etwas von den Vorschriften Braun's abweichend.

Bei der Anästhesierung zur Tonsillektomie befolgt Verf. die Vorschriften Ruprecht's (Archiv f. Laryng., Bd. 23, S. 15).

Verf. hat bisher 6 mal Laryngofissuren mit endolaryngealen Exstirpationen mit zufriedenstellendem Erfolg in Lokalanästhesie ausgeführt.

FINDER.

8) Zimmermann. **Weitere Mitteilungen über Kriegsverletzungen am Ohr und den oberen Luftwegen.** *Arch. f. Ohrenheilk. Bd. 99. S. 1.*

Die Arbeit bringt ausser Fällen von Ohrverletzungen einen Fall von Halssteckschuss mit Verletzung der Speiseröhre. Die Diagnose der letzteren konnte

erst bei der zum Zweck der Entfernung des Splitters vorgenommenen Operation gestellt werden. KOTZ.

9) **Denker. Schussverletzung der 4 letzten Gehirnnerven. Einschuss unterhalb des rechten Auges. Ausschuss im Nacken.** *Archiv f. Ohrenheilk. Bd. 99. S. 52.*

Der Fall bietet besonders in neurologischer Hinsicht Interessantes. KOTZ.

10) **Lexer** (Jena). **Gesichtsplastik.** Bericht, erstattet auf dem 2. Kriegschirurgentag, 25. u. 27. April 1916 in Berlin. *Bruns' Beitr. z. klin. Chir. Bd. 101. S. 233.*

L. glaubt, dass sich heutzutage alle plastischen Operationen im Gesicht einschliesslich der Knochentransplantationen in subkutaner oder Leitungsanästhesie ausführen lassen; diese Methode hat auch den Vorteil, dass man nicht verführt ist, zu viel in einer Sitzung vorzunehmen, sondern in kleinen oder grossen Zwischenräumen langsam vorgeht, weil stets mit der Schrumpfung der Gewebe zu rechnen ist. Die Operationen sollen vom Sitzenden ausgeführt werden. L. spricht dann über den besten Zeitpunkt, das plastische Material, die Unterlagerungen. Die Nasenplastik macht er meistens mit einem Periostknochenstück der vorderen Schienbeinfläche, das zeitweilig unter die Haut des linken Armes eingepflanzt wird. Die schwierigsten Fälle sind diejenigen, welche den Wiederaufbau der Kinngegend bei grossem Unterkieferkinndefekt benötigen. DREYFUSS.

b) Nase und Nasenrachenraum.

11) **A. Brunk. Choanenatresie und Gaumenform.** *Zeitschr. f. Ohrenheilk. Bd. 59. S. 73.*

B. untersucht an einem grösseren aus der Literatur und eigener Beobachtung stammenden Material die Frage der Beziehung der Gaumenform (Hypsistaphylie) zur Mundatmung und macht folgende Feststellungen: „1. Bei doppelseitigen vollständigen und lange genug bestehenden Choanenverschlüssen findet sich fast konstant hoher Gaumen. Da solche Verschlüsse das vollkommenste Beispiel dauernder Mundatmung sind, ist das Entstehen des hohen Gaumens durch Mundatmung erwiesen. 2. Gegen die Theorie Siebenmann's, hoher Gaumen sei eine Teilerscheinung der Leptoprosopie, lassen sich mehrere schwerwiegende Gründe anführen. Ein häufiges Zusammentreffen von Leptoprosopie mit hohem Gaumen kann gar nicht Wunder nehmen, da jeder hohe Gaumen das Gesicht höher machen muss." BRADT.

12) **A Brunk** (Rostock). **Ein neuer Fall von einseitigem knöchernen Choanenverschluss. Operationsversuch vom Gaumen aus.** *Zeitschr. f. Ohrenheilk. Bd. 59. S. 221.*

Kasuistischer Beitrag, welcher wiederum eine besonders charakteristische Gestalt des Gaumens bei Verschluss einer Choane zeigt, worauf B. bereits früher hingewiesen hat. Der Operationsversuch misslang wegen der ganz abnormen Knochendicke des Gaumens und des Diaphragma. BRADT.

13) **F. Pontoppidan** (Randers). **Die operative Behandlung der Choanalatresie. (Den operative Behandling af atresia choanae.)** *Nordisk Tidskrift för Oto-Rhino-Laryngologi. Bd. 1. H. 2/4.*

Verf. ist in einem Fall rechtseitiger Choanalatresie bei einem elfjährigen Mädchen durch den Sinus maxillaris gegangen (präliminare Caldwell-Luc'sche Operation) und hat dann die Raumverhältnisse sehr günstig gefunden. Es gelang ihm leicht, mit Meissel und Zange den hinteren Vomerrand und einen Teil der Atresiewand zu entfernen und so eine geräumige Choane herzustellen. Nach Verlauf von $1^1/_2$ Jahren war die Passage völlig frei. Verf. ist der Ansicht, dass dies Verfahren vor den bisher geübten Methoden der Operation durch die Nase hindurch den Vorzug hat, dass es einen freien Ueberblick gestattet und ermöglicht, die Grösse der neuen Choane genau zu kontrollieren und ferner, dass sie auch bei trichterförmiger Verengerung der Nasenhöhle und bei Kindern anzuwenden ist.

STANGENBERG.

14) **Edv. Nielsen** (Kolding). **Fall von fibrösem Choanalpolyp, entfernt per vias naturales durch die Mundhöhle. (Tilfaelde af fibros Choanalpolyp fjernat per vias naturales gennem Mundhulen.)** *Nordisk Tidskrift för Oto-Rhino-Laryngologi. Bd. 1. H. 2/4.*

Nach mehrfachen Versuchen, den sehr grossen Choanalpolyp mittels der Schlinge zu entfernen, gelang die Entfernung digital durch die Mundhöhle.

FINDER.

15) **Eysell** (Kassel). **Ein einfaches Verfahren zur Beseitigung der Nasenenge.** *Deutsche med. Wochenschr. No. 23. S. 698. 1916.*

E. bedient sich dazu eines dem Heister'schen Mundsperrer nachgebildeten Instruments. Der gleiche Zweck scheint dem Ref. einfacher und sicherer durch den Killian'schen Knochendrücker (Deutsche med. Wochenschr., No. 5, 1912) erreicht zu werden, ein Instrument, das E. nicht erwähnt. Dem Nichtspezialisten derartige Verfahren zu überlassen, hält Ref. für bedenklich. R. HOFFMANN.

16) **F. Unterberger. Partielle Nasenplastik nach F. König.** Verein für wissenschaftl. Heilkunde in Königsberg i. Pr., Sitzung vom 2. Februar 1916. *Deutsche med. Wochenschr. No. 28. S. 866. 1916.*

Ersatz des fehlenden linken Nasenflügels (Verwundung im Gesicht durch Infanteriegeschoss) bei einem Soldaten durch freie Transplantation aus dem Ohr. Anheilung des Lappens in toto. Von 48 in der Literatur niedergelegten Fällen dieser Operationsart waren 26 erfolgreich. R. HOFFMANN.

17) **Walter Kurt Hoffmann. Ueber totale Rhinoplastik.** *Diss. Marburg 1914.*

Beschreibung eines von König (Marburg) ausgeführten Verfahrens. Ueber dem linken fünften Rippenknorpel legt er eine Querinzision an, die über den rechten Rand des Sternums hinausgeht und bildet aus dem Sternum und den beiden angrenzenden fünften Rippen das Stützgerüst für die neuzubildende Nase, indem er eine dünne Spange in Kreuzform so herausmeisselt, dass der ungefähr

9 cm lange Längsbalken aus dem knöchernen Teil des Sternums, die beiden je 3 cm langen Querarme aus dem an das Sternum stossenden linken und rechten fünften Rippenknorpel genommen werden. Der Hauptteil des Längsarmes ist zur Stütze des Nasenrückens bestimmt, die beiden Nasenflügel werden durch die beiden Querarme gebildet, während der kleinere Teil des Längsbalkens das Septum stützen soll. Dieser Knochenknorpellappen wird nun unter die Haut des unteren Drittels des rechten oder linken Oberlappens gebracht. Zu diesem Zwecke werden hier zwei parallel verlaufende, 7 cm lange und 8 cm von einander entfernte Längsschnitte angelegt, die Haut zwischen beiden unterminiert und der Knorpelknochenlappen darunter geschoben derart, dass der längste Arm des Kreuzes nach der Schulter sieht. Der Lappen wird mit der Haut durch Naht fixiert und beide Hautinzisionen durch Knopfnähte sorgfältig geschlossen. Schienenverband des Armes. Nach 3 Monaten Abtrennung des Lappens in den alten Narben und Querschnitt am proximalen Ende. Die Unterfläche des Hautlappens wird nach Thiersch mit Hautläppchen bedeckt. Nach deren Anheilung wird der Lappen nasenartig geformt und dann nach der italienischen Methode nach der Nase gebracht. Beschreibung eines Falles von Rhinoplastik nach Lupus. Abbildungen zur Illustration der Methode. DREYFUSS.

18) **Gulecke. Rhinoplastik.** Vereinigung der kriegsärztlich beschäftigten Aerzte Strassburgs, Sitzung vom 29. Sept. 1915. *Deutsche med. Wochenschr. No. 51. S. 1535. 1915.*

Drei Typen der Rhinoplastik sind nach G. zu unterscheiden: a) Bildung eines dreieckigen Lappens aus der Stirn; b) totale Rhinoplastik aus einem Haut- und einem Tabula-Externalappen von der Stirn. Die Nasenspitze muss aus einem Knochenstückchen (Rippe) gebildet werden; c) zwei Rechtecke aus der Tibia werden unter die Haut des Oberarms geheilt, aus denen dann nach der italienischen Methode die Nase gebildet wird. R. HOFFMANN.

19) **A. Réthi** (Budapest). **Eine einfache Art der Enthaarung bei der Rhinoplastik mit Stirnlappenbildung.** *Orvosi Hetilap. No. 49. 1916.*

Verf. hat im Lappen einen Horizontalschnitt, welcher die Haarwurzeln traf, geführt und die Wurzeln mit der Schere entfernt, oder an Stellen, wo die Wurzel auf der Seite der Schnittfläche lag, welche der Epidermis gehörte, von innen mit einem scharfen Skalpell rasiert. Diese Operation stört die Lebensfähigkeit des Knochenhautlappens nicht und nach der Heilung fallen die wurzellosen Haare aus und können nie wieder wachsen. POLYAK.

20) **W. Milko** (Budapest). **Nasenflügelplastik mit freier Transplantation der Ohrmuschel.** *Verh. d. kgl. Aerztevereins in Budapest. No. 9. 1916.*

Die Idee stammt von Fr. König. Die Verletzung wurde bei einem 20 Jahre alten Soldaten durch eine Schrapnellkugel verursacht, welche den linken Nasenflügel und Nachbarteile zerstört und die Kieferhöhle eröffnet hat. Die Vernarbung erfolgte erst Monate nachher, die untere Hälfte der Nasenflügel war mit der Nachbarschaft zu einer formlosen Narbenmasse verwachsen, das linke Nasenloch für

einen Stecknadelknopf kaum passierbar, die linke Gesichtshälfte mit derben Narbensträngen befurcht. Die Aufgabe war ausser der Rekonstruktion der Nasenflügel auch die Atresie zu beseitigen. Nach Exzision der Narbe blieb ein grosser Defekt am Nasenflügel, zu dessen Deckung ein markstückgrosses Stück der linken Ohrmuschel verwendet wurde, auf die Weise, dass der freie Rand der Ohrmuschel den unteren Rand der neugeformten Nasenöffnung bildete. Das transplantierte Stück wurde mit einigen Seidennähten aussen an die angefrischte Haut, innen an die Nasenschleimhaut genäht. Die Wunde der Ohrmuschel wurde vernäht, ein Defekt war dort kaum wahrnehmbar. Das kosmetische Resultat war unmittelbar nach der Operation sehr schön, später nekrosierte ein kleiner Teil des Läppchens und trotz eines inzwischen aufgetretenen Rotlaufs ist der grösste Teil des Läppchens angeheilt. Die partielle Nekrose war eine Folge der Unterernährung nach Infiltrationsanästhesie und Adrenalinwirkung. Das Endresultat ist, wenn auch nicht ideal, funktionell ziemlich befriedigend.

Diskussion: A. Réthi hat in einem ähnlichen Falle der Unterernährung dadurch vorgebeugt, dass er die Haut an der konkaven Fläche des Knorpelstückes entfernt und dieses mit einem gestielten Lappen der Umgebung vereinigt hat.

POLYAK.

21) **J. Keppich** (Budapest). **Defekt der knöchernen Nase nach Schussverletzung, Plastik nach Schimmelbusch.** Wissensch. Konferenz des XVI. Garnisonspitals. *Orvosi Hetilap. No. 43. 1916.*

Der Titel besagt den Inhalt.

POLYAK.

22) **J. Moliné. Frakturen der Nase. (Les fractures du nez.)** *La Presse médicale. No. 64. S. 525. 1916.*

Verf. richtet mittels einer besonders konstruierten Fasszange die zerbrochene Scheidewand auf. Um sie in dieser Position während der Periode der Konsolidation zu erhalten, hat er eine Schiene mit Gelenken angegeben, die sich zusammenbiegen und öffnen lässt. Wenn sie in die Nase eingeführt ist, wird sie entfaltet, legt sich beiderseits an das Septum an und hält dieses aufrecht und verhindert jede seitliche Abweichung.

FINDER.

23) **William Wesley Carter. Aufrichtung einer Sattelnase durch Einsetzung eines zusammengehörigen Stückes von Knochen und Knorpel. Operation nach der Methode des Verfassers. (Correction of depressed nasal deformity by the transplantation of conjoined bone and cartilage.)** *The Laryngoscope. Juni 1916.*

Die Nase eines 14jährigen Mädchens wurde in seinem fünften Lebensjahre unterhalb der Nasenbeine durch Bruch der Cartilagines triangulares durch Fall auf die Nase eingedrückt. Die Untersuchung zeigte ein unentwickeltes knorpeliges Septum, welches deshalb die äussere Nase nicht stützte. Als Vorakt der Operation wurde ein Stück der 9. Rippe, 2 Zoll lang, entfernt, indem zwei Drittel des Stückes Knochen, 1—3 Rippenknorpel waren. Nach Entfernung der Vibrissae wurde ein Einschnitt vom linken Nasenloche aus in diejenige Stelle der Unterfläche des

Dorsum nasi gemacht, wo die Cartilago alaris mit der Cartilago triangularis verbunden ist. Durch diesen Einschnitt hindurch wurde mit einem Spatelmesser die Haut des Nasenrückens bis über die Spina nasalis ossis frontalis hinauf abgehoben und alsdann vom selben Einschnitte aus mit einem nach rückwärts schneidenden Messer eine Tasche nach der Nasenspitze zu unter der Haut gemacht. In den so gemachten Raum wurde das Knochenknorpelstück durch den Einschnitt eingepflanzt indem der biegsame Knorpel, nach unten schauend, den fehlenden Scheidewandknorpel ersetzte. Heilung per primam mit vorzüglich aussehender Nase. Der Vorzug dieser Operation ist das Fehlen einer sichtbaren Narbe.

T. FREER.

24) **Gerhard Anders. Ueber rhinogene Meningitis serosa acuta mit einem kasuistischen Beitrag.** *Diss. Breslau 1914.*

Interessanter Fall eines 19jährigen Mädchens mit beiderseitigen Nasenpolygen und Siebbeinzelleneiterung, die in Zwischenräumen entfernt, z. T. ausgekratzt wurden. Nach einem solchen Eingriff Eintritt einer Meningitis. Im Lumbalpunktat weder Zellen noch Bakterien. Ein Vierteljahr später Operation der Stirnhöhlen, zuerst rechts, später auch links. Beide waren eitrig erkrankt, daran anschliessend wieder meningeale Reizerscheinungen. Ausgang in Heilung. Im Stirnhöhleneiter fand sich Staphylococcus albus in Reinkultur.

DREYFUSS.

25) **Richter** (Plauen). **Bericht über 300 Mukektomien.** *Zeitschr. f. Ohrenheilk. Bd. 68. S. 172.*

Die vom Verf. an Stelle der Galvanokaustik empfohlene Methode besteht darin, dass er mittels eines, besonders für diesen Zweck angegebenen Instruments — es ist mit einer langgezogenen Uteruskurette vergleichbar, nur sind die Schneiden des Längsstücks durchaus parallel gestellt und verbinden sich vorn durch ein hakenförmiges Mittelstück — ein etwa 2 mm breiter Schleimhautstreifen der unteren Muschel ausgerissen wird. Die Wirkung ist eine grössere wie die der Galvanokaustik; es bleibt eine 2 mm breite Narbe.

FINDER.

26) **George E. Pfahler. Die Röntgenstrahlen in der Diagnose der Erkrankungen der Nasennebenhöhlen mit einer Bestrahlungsweise für die Keilbeinhöhle. (The value of the Röntgen rays in the diagnosis of diseases of the accessory sinuses, with a new technique for the sphenoid.)** *The Laryngoscope. Juli 1916.*

Um ein Bild der Keilbeinhöhlen zu bekommen, wird ein Film mit einer Fläche von 6mal 10 Zentimeter in ein schwarzes Kouvert gelegt, und mit Wachspapier umwickelt. Der Film wird dann in den Mund gelegt indem er nach hinten gegen die hintere Pharynxwand so weit als möglich gedrückt wird. Die Zähne werden dann fest auf den Film geschlossen, damit es festgehalten wird. Vorher ist der Patient in die richtige Lage gebracht worden, indem sein Kinn auf einem stellbaren Halter so gestellt wird, dass die Strahlen von einem Punkte in der Mittellinie, halbwegs zwischen Glabella und Hinterhaupt gegen den Film gerichtet werden. Für diesen Zweck wird ein Kompressionszylinder fest von oben auf den Kopf drückend befestigt. Auf diese Weise lässt sich ein scharfes Bild der Keilbeinhöhlen machen. Der Aufsatz ist gut illustriert.

T. FREER.

27) **R. Gording. Die Bedeutung des Röntgenogramms für die Diagnose der Empyeme der Nebenhöhlen der Nase. (Röntgenogrammats batydning for diagnosen av naesebihulernes empyemer.)** *Nordisk Tidskrift for Oto-Rhino-Laryngologi. Bd. 1. No. 1.*

Verf. zeigt zuerst an einer Reihe von Bildern, wie die Nebenhöhlen sich auf dem Röntgenbild von skelettierten Schädeln und von gesunden Individuen abspiegeln, und erörtert die dabei sich ergebenden Schwierigkeiten. Er weist darauf hin, dass für Stirn- und Keilbeinhöhle die Profilaufnahmen besondere Bedeutung haben, da sie Aufschluss über den Sagittaldurchmesser der Höhlen und die Dicke ihrer Knochenwandungen geben; auch die anatomischen Verhältnisse rings um die Ausmündung der Stirnhöhle zeigen sich oft auf den Frontalbildern. Die Ethmoidalzone wird oft durch den Hinterkopfschatten verdunkelt; Verf. zeigte, wie man dies bei der Aufnahme vermeiden kann.

Was die Röntgenaufnahmen bei den Empyemen anbelangt, so erklärt Verf. sie bei den Antrumempyemen für das einzig sichere Mittel, um zu erkennen, ob solche dentalen Ursprungs sind. Wenn man bei allen Antrumpatienten, deren obere Backenzähne wurzelplombiert sind, kleine Röntgenogramme des Alveolarprozesses anfertigt — die Verf. übrigens für wertvoller hält, als die grossen Uebersichtsbilder — so wird man erstaunt sein, wie häufig die chronischen Periodontiden und Wurzelabszesse die Quelle zur Infektion der Kieferhöhle sind.

Besondere Bedeutung misst Verf. dem Röntgenverfahren, wenn es mit Kritik benutzt wird, für die Diagnose der Stirnhöhlenerkrankungen bei. Er bezeichnet sie als ein gutes Hilfsmittel, um die Quelle ausfindig zu machen, woher herabsickerndes Sekret durch den Ductus nasofrontalis kommt. Das sagittale Röntgenogramm gibt zusammen mit dem Profilbild eine Uebersicht über die anatomischen Verhältnisse, die für die Behandlung von grosser Wichtigkeit ist.

STANGENBERG.

28) **Goldmann** (Iglau). **Eine Methode zur Bestimmung der Stirnhöhlengrenzen und ihre diagnostische Bedeutung.** *Med. Klinik. No. 1. 1917.*

Die Methode der auskultatorischen Perkussion auf die Stirnhöhle angewandt, stellt sich folgendermaassen dar: Das Stethoskop wird durch ein Otoskop, den mit hohlen Ansätzen armierten Hohlschlauch, ersetzt. Das Otoskop setzt man auf das mediale Ende des Margo supraorbitalis auf und perkutiert radiär von oben und auf den Seiten gegen den fixierten Punkt und achtet auf die Aenderung in der Klangfarbe des Perkussionssschalles. Für die so gewonnenen Grenzen hat man bei der akuten Entzündung der Stirnhöhle ausnahmslos, bei der chronischen in der Regel eine bequeme und zuverlässige Kontrolle durch Bestimmung der Ausdehnung der Klopfempfindlichkeit des erkrankten Gebietes.

SEIFERT.

29) **L. Onodi** (Budapest). **Ueber einige chirurgisch wichtige Formverhältnisse der Stirnhöhle.** Wissenschaftl. Konferenz des XVI. Garnisonspitals. *Orvosi Hetilap. No. 23. 1916.*

Von 100 Fällen fand Verf. die Crista olfactoria 12 mal, den Torus olfactorius 16 mal, den Recessus cristae galli 19 mal und den Recessus paracribrosus 15 mal

an der zerebralen Wand der Stirnhöhle. Sie bilden sehr durchscheinende dünne Stirnhöhlenwände und sind sehr geeignet das Weiterverbreiten von pathologischen Prozessen der Stirnhöhle auf die Hirnhäute zu erleichtern. Diese dünnen Knochenwände können bei Kurettage oder Ausräumung der Stirnhöhle leicht Brüche erleiden, Recessus cristae galli, Torus olfactorius und Recessus paracribrosus sind leicht verletzbar, die vordere Schädelgrube kann auf diese Weise an den entsprechenden Stellen leicht verletzt und eröffnet werden. POLYAK.

30) **Louis G. Kämpfer. Die Nasennebenhöhlen in ihrer Beziehung zu den Hirnnerven. (The accessory sinuses of the nose in their relation to the cranial nerves.)** *The Laryngoscope. Juli 1916.*

Die Stirnhöhlenschleimhaut kann mit der Dura des Stirnlappens ohne dazwischen liegenden Knochen verschmolzen sein. Auch die Schleimhaut der Keilbeinhöhle kann direkt die Dura oder die Scheide des Nervus opticus berühren. Ist die Keilbeinhöhle klein, so kann Knochen in der Dicke bis zu 20 mm zwischen ihr und dem Nervus opticus liegen. In anderen Fällen ist die Zwischenwand papierdünn.

Durchsetzt ein Infektionsprozess direkt den Knochen der Keilbeinhöhle, so erzeugt er Karies und Nekrose mit Perforation der Wand zwischen Keilbeinhöhle und Canalis opticus. Gelangt die Infektion auf dem Wege der Blutgefässe durch den Knochen, so wird Oedem der Nervenscheide des Nervus opticus, Blutaustritt, Embolie und Thrombophlebitis die Folge sein. Basalmeningitis mit Thrombose der Venae ophthalmicae oder des Sinus cavernosus kann erzeugt werden oder ein Extra- oder Intraduralabszess.

Direktes Ergriffensein des Nervus opticus ist die Folge der Eiterung der hinteren Siebbeinzellen oder der Keilbeinhöhle. Die Erkrankung der übrigen Nebenhöhlen hat öfter Orbitalentzündung mit sekundärer Erkrankung des Nervus opticus zur Folge.

In den schlimmsten Fällen ist das Krankheitsbild das der Sinuitis sphenoidalis exulcerans mit einer schnell einsetzenden Neuritis optica mit grossen Schmerzen und schnellem Verlust der Sehkraft. Diejenigen Patienten, an denen die Operation der Eröffnung der Keilbeinhöhle frühzeitig genug vollzogen wird, können die Sehkraft schnell wiedererlangen. Ein frühes und wichtiges Symptom ist Vergrösserung des blinden Flecks, Einschränkung des Gesichtsfeldes für rot und grün kommt auch bei unkomplizierten Fällen von Siebbein- und Keilbeinhöhleneiterung vor.

Das Ganglion sphenopalatinum kann nach Roe und Sluder bei Keilbeinhöhleneiterung entzündet sein, mit Erzeugung von neuralgischen Schmerzen. Der Verf. sah einen solchen Fall, wo der Schmerz in den Zähnen des Unterkiefers auftrat. O. T. FREER.

31) **Stenger** (Königsberg). **Ueber einen Fall von Mukozele der Stirnhöhle.** *Zeitschrift f. Ohrenheilk. Bd. 57. H. 4.*

Kasuistischer Beitrag zu der Frage, ob eine sogenannte Mukozele auf die Bildung und Erweiterung einer Schleimhautzyste zurückzuführen sei oder infolge

Stauung des Sekrets mit Erweiterung einer anatomisch vorhandenen Höhle entsteht. Der vorliegende Fall zeigt, dass die Stirnhöhle selbständig sich als Mukozele ausbilden kann.

BRADT.

32) **William Wesley Carter. Perforierende Wunde der Stirnhöhle, Meningitis und Tod verursachend; Bericht eines Falles. (Perforating wound of the frontal sinus resulting in meningitis and death.)** *The Laryngoscope. Juni 1916.*

Im Zweikampfe bekam der Patient eine mit einem Stilletto gemachte Wunde, welche die Tabula externa und interna der rechten Stirnhöhle durchsetzte und 1 bis 2 Zoll tief in das Gehirn eindrang. Trotzdem arbeitete der Patient vier Tage lang nach der Verletzung. Er wurde dann schläfrig und starb schliesslich im Koma. Bei der Lumbalpunktion floss trübe Flüssigkeit unter hohem Druck aus der Kanüle.

Die vordere und hintere Wand der Stirnhöhle wurden entfernt, die Dura aber, wegen der Gefahr einer Hernia cerebri, wurde nicht eröffnet. In der rechten Temporalgegend wurde die Schädelhöhle eröffnet und mittelst einer Kanüle wurde Flüssigkeit aus dem rechten Seitenventrikel entfernt. Kein Eiter. Die Autopsie ergab Meningitis.

OTTO T. FREER.

33) **T. Passmore Berens. Gehirnabszess, chronischer Eiterung der Stirnhöhle folgend. Bericht eines Falles. (Brain abscess from chronic suppuration of the frontal sinus. Case report.)** *The Laryngoscope. August 1916.*

Einem 30jährigen Manne wurde die Stirnhöhle, das Siebbein und die Keilbeinhöhle im Januar 1915 radikal wegen Eiterung von aussen operiert. Im Januar 1916 wurde die Stirnhöhle wieder eröffnet. Eiter quoll aus einer granulierenden Stelle im Dache der Stirnhöhle. Eine Sonde konnte durch diese Stelle $2^1/_8$ Zoll in die Schädelhöhle vorgeschoben werden. Die Oeffnung wurde mit der Zange erweitert und ein Rosshaardrain eingeführt, welches später einem Gummidrain Platz machte. Die Eiterung aus der Abszesshöhle versiegte nach fünf Wochen. Die einzigen Nervensymptome waren unregelmässige Herzaktion, starker Stirnkopfschmerz, Unruhe, Rötung der Papille und Verengerung der Pupillen. Der Streptococcus haemolyticus wurde in Reinkultur vom Gehirn erhalten.

OTTO T. FREER.

c) Mundrachenhöhle.

34) **Helen Pixell Goodrich** und **Mrs. M. Moselay. Gewisse Parasiten der Mundhöhle bei Pyorrhoea alveolaris.** *Brit. med. journal. 28. Okt. 1916. S. 587.*

Das wichtigste Ergebnis aus den Untersuchungen der Verf. ist, dass die von amerikanischen Autoren als Erreger der Pyorrhoea alveolaris beschriebene Amoebe keine ätiologische Bedeutung hat; ebenso wenig steht die oft, jedoch in geringer Zahl, gefundene Trichomonas in einer Beziehung zur Pyorrhoe. Leptothrix fand sich massenhaft und in verschiedenen Formen wachsend: als Fäden, kokkenartig, als fusiforme Gebilde usw. Er stand in enger Beziehung zum Zahnstein; Verff. meinen, dass dieser bedingt sei durch vorschreitende Verkalkung der

Leptothrixfäden von ihrer Ansatzstelle aus. Sie haben niemals Zahnstein beim Fehlen von Leptothrix gefunden und glauben, dass Mandelsteine, Speichelsteine und möglicherweise auch andere Konkremente auf dieselbe Weise entstehen. Die fusiformen Körper schienen identisch zu sein mit den fusiformen Bazillen, die als Ursache der Angina Vincenti angesehen werden. FINDER.

35) **P. Haslund †** (Kopenhagen). **Ueber das Vorkommen von Lupus erythematosus auf dem Prolabium der Lippen und der Schleimhaut des Mundes.** *Derm. Zeitschr. Bd. 23. H. 12. 1916.*

Unter 162 Patienten mit Lupus erythematosus war das Prolabium der Lippen im ganzen bei 19 angegriffen und das Leiden nur in 8 Fällen auf der Mundschleimhaut lokalisiert; es scheint, dass das Prolabium der Unterlippe mit Vorliebe angegriffen wird. Eine unschätzbare Stütze für die Diagnose ist es selbstverständlich, dass die Schleimhautaffektion sozusagen auch von Effloreszenzen auf der Haut oder jedenfalls auf dem Prolabium begleitet wird. Was bisher als isolierter Lupus erythematosus auf der Schleimhaut angeführt worden ist, kann entweder keiner Kritik gegenüber bestehen oder es handelt sich gewöhnlich um isolierte Lokalisation auf dem Prolabium ohne oder mit geringer Ausbreitung auf die Schleimhaut. Behandlung mit CO_2-Schnee gibt sehr gute Resultate.

SEIFERT.

36) **A. Réthi** (Budapest). **Fall von vollständigem Verwachsen des weichen Gaumens mit dem Rachen, geheilt durch Operation und pernasale Dilatation.** *Verh. des kgl. Aerztevereins in Budapest. No. 13. 1916.*

Die Verwachsung wird auf blutigem Wege gelöst und dann durch die Nase auf beiden Seiten ein nach Art der geburtshilflichen Zangen zerlegbarer, an der Vereinigungsstelle mit einer Schraubendrehung vereinbarer, entsprechend gebogener Dilatator eingeführt und liegen gelassen. Das Instrument soll auch nach erfolgter Heilung jeden 2. bis 3. Tag, 3 bis 4 Monate lang für die ganze Nacht eingeführt werden, es stört den Schlaf nicht. POLYAK.

37) **Monnier** (Zürich). **Atrophie der Unterkieferknochen und Ankylose beider Kiefergelenke im Anschluss an Pneumokokkenangina.** *Korr.-Blatt f. Schweizer Aerzte. No. 26. 1916.*

Vogelgesicht. Resektion der beiden Gelenke. Nachher bestand wieder Fähigkeit, den Mund zu öffnen. JONQUIÈRE.

38) **Heinrich Luxembourg. Zur Kasuistik der Erkrankungen des Zungenbeins.** *Deutsche Zeitschr. f. Chir. Bd. 138. S. 100. 1916.*

Beschreibung eines Falles von entweder traumatischem oder idiopathischem Abszess des Zungenbeins bei 22 Jahre altem Landwirt. Das grosse Horn war teilweise nekrotisch, drei Sequester von Erbsengrösse lagen in der 100 ccm haltenden Abszesshöhle. Heilung nach Inzision. DREYFUSS.

39) **Oskar Leser. Ein Fall von Hypertrophia glandularum sublingualium congenita.** *Diss. Leipzig 1914.*

Der Titel besagt alles. DREYFUSS.

40) **Dorendorf** (Freiburg). **Ueber Erweiterung der Speicheldrüsenausführungsgänge bei Bläsern.** *Zeitschr. f. Ohrenheilk. Bd. 59. S. 91.*

Beschreibung einer Luftgeschwulst der Ohrspeicheldrüse sowie der Glandulae submaxillares bei einem Flügelhornbläser. In der Literatur konnte D. nur einen analogen Fall finden. BRADT.

41) **Samuel P. Stout. Ein weiteres Studium der Geschwülste des Zäpfchens in Bezug auf ihre Häufigkeit, Bösartigkeit und Wiederkehr mit Bericht über ein Papillom (Angiom nicht eingeschlossen). (Further study of the tumors of the uvula — considering their frequency, malignancy and recurrence with a report of one additional papilloma [exclusive of angioma]).** *The Laryngoscope. August 1916.*

Berichte über drei Fälle von Karzinom der Uvula und über neun Fälle von Epitheliom derselben sind in der Literatur zu finden. Vollständige Berücksichtigung der Literatur des Themas. OTTO T. FREER.

42) **Heinrich Alschwang. Der heutige Standpunkt der Aetiologie des akuten Gelenkrheumatismus mit Berücksichtigung des Auftretens von Streptokokkenkomplikationen.** *Diss. Leipzig 1914.*

Verf. hat 1450 Krankengeschichten der Leipziger med. Klinik durchsucht. Es ist ihm zwar nicht gelungen, die Frage bezüglich der Aetiologie einer Lösung näher zu bringen, doch findet sich in der Arbeit verwertbares Material betreffend den Konnex des Rheumatismus mit Mandelerkrankungen. DREYFUSS.

43) **Cornelius G. Coakley. Lungenabszess nach Tonsillektomie. (Lung-abscess following tonsillectomy.)** *The Laryngoscope. Juli 1916.*

Verf. meint, dass durch die fassende Zange oder den Ring des Sluderschen Instruments aus der Mandel ausgedrücktes septisches Material in die Lunge aspiriert werden könne, mit nachfolgendem Lungenabszess. Durch Thrombose der Venen der Mandelgegend erzeugte Lungeninfarkte würden immer mehrfach sein.

OTTO T. FREER.

44) **Charles W. Richardson. Lungenabszess nach Operationen an der Mandel und den oberen Luftwegen. (Abscess of the lung following operation on the tonsils and upper air tract.)** *The Laryngoscope. Juli 1916.*

Ueber die Komplikationen der Tonsillektomie wird selten Bericht erstattet, erstens weil die Neigung besteht, darüber zu schweigen, und zweitens, weil die Lungenerkrankungen oft erst nach Heilung der Mandelwunden erscheinen, so dass der Zusammenhang mit der Tonsillektomie nicht verstanden wird. Eine Ursache der nach Tonsillektomie erscheinenden Lungenabszesse ist wahrscheinlich der



septische Lungeninfarkt von den vielen eröffneten Venen der Mandelgegend ausgehend. Eine andere Ursache der Abszesse ist Aspiration von infiziertem Blut, von Mandelpfröpfen, welche frei geworden sind, und von Teilchen der Mandel.

Der Verlauf der Lungenerkrankung ist ein schleichender. Eine Woche kann vergehen, ehe Fieber septischer Natur, Brustschmerz und starker Husten die Komplikation ankündigen. Anfangs sind die lokalen Zeichen sehr unbestimmt bis schliesslich lokale Dämpfung, geschwächtes Atmungsgeräusch, krepitierende und subkrepitierende Geräusche auf den Herd hinweisen. Hat sich aber der Abszess ausgebildet, so folgen stinkender, eiteriger Auswurf und stinkender Atem. Der Verf. hatte drei Fälle; die Patienten genasen. (Die Aspirationsabszesse sind durch die fast allgemeine Ausführung der Operation in der Rückenlage in Narkose begünstigt. Als viel sicherer in bezug auf Aspirationsgefahr ist die Ingals'sche Lage zu empfehlen. Der Patient liegt auf seiner Brust und Wange auf einem hohen Tisch mit dem Gesicht dem neben dem Tische knieenden Chirurgen zugekehrt. In dieser Lage fliesst das Blut aus dem Munde des Pat. heraus, anstatt in die Speiseröhre und Luftröhre. Septische Thrombose der Venen wird durch die quetschenden, gewaltsamen Arten der Tonsillektomie (Drahtschlinge, Sluder) begünstigt. Der Referent hat von seiner Exzisionsmethode niemals septische Komplikationen gehabt, geschweige einen Lungenabszess. Ref.) OTTO T. FREER.

d) Diphtherie und Croup.

45) **Damon Orian Walthall. Beobachtungen über die Neigung des Diphtheriebacillus zur Ansiedlung in den oberen Luftwegen. (Observations on the tendency of the diphtheria bacillus to localize in the upper respiratory tract.)** *The American journal of diseases of children. August 1916.*

Um eine zufriedenstellende Kultur des Diphtheriebazillus zu machen, müssen alle Teile der oberen Luftwege berührt werden. Verf. bevorzugt sterile Wattepinsel, um sein Material zu gewinnen.

(Wer sich auf den Pinsel verlässt, wird sehr oft die Diphtheriebazillen, die häufig nur in den tieferen Teilen der Membran sich befinden, nicht auf die Oberfläche des Kulturmediums auftragen. Um sicher zu gehen, ist es daher nötig, mit einer feinen Löffelzange ein Stückchen der Membran abzutragen. Oft sitzt die Membran versteckt im Nasenrachenraum, während Nase und Oropharynx frei davon sind. In solchen Fällen muss das Stückchen Membran durch ein durch Kokain erweitertes Nasenloch herausgeholt werden. Ref.) OTTO T. FREER.

46) **John A. Kolmer** and **Emily Moshage. Studium der verschiedenen Methoden der Bestimmung der Giftigkeit von Diphtheriebazillen. (A study of various methods for determining the virulence of diphtheria bacilli.)** *The journal of infectious diseases. Juli 1916.*

Der Beweis der Giftigkeit einer Diphtheriebazillenkultur kann durch die Tierimpfung erbracht werden. Morphologisch sind die granulären, quergestreiften oder perlenschnurartigen Bazillen meistens virulent, hingegen die homogenen,

gleichmässig geformten Bazillen sind meist ungiftig. Personen, welche Diphtherie durchgemacht haben oder der Ansteckung stark ausgesetzt waren, besitzen in 61 bis 100 pCt. der Fälle giftige Bazillen. Es ist nicht bewiesen, dass nicht virulente Kulturen durch Tierimpfung virulent werden. Die Verff. denken, dass nicht-virulente Diphtheriebazillen Gewohnheitsschmarotzer des Individuums sind, welche vor und nach der Diphtherie als Dauerbewohner des Halses existieren. Der Grad der Virulenz der Bazillen wurde durch Meerschweinchenimpfungen in einer sehr genau angegebenen Weise gefunden. OTTO T. FREER.

47) **F. Reiche. Meningitis bei Diphtherie.** Aus dem Krankenhaus Hamburg-Eppendorf. *Zeitschr. f. Kinderheilk. Bd. 11.*

Akute Meningitiden sind bei Diphtherie selten. Unter rund 8000 Fällen hat Verf. sie nur 8mal beobachtet. 2mal handelte es sich um eine Kombination mit sporadischer echter Genickstarre, davon einmal auf der Höhe der Diphtherieerkrankung. Das zweite Mal 2—3 Wochen nach Ablauf der Diphtherie. Letzterer Fall verlief tödlich. Infektionsquelle unbekannt. Patient war zweifellos Bazillenträger. Vier weitere Fälle waren Fälle von Mischinfektion (hämolytische Streptokokken, grampositive Staphylokokken, Pneumokokken und Kolibazillen).

Zwei weitere Fälle sind dadurch interessant, dass ein schweres meningitisches Krankheitsbild (Benommenheit, Unruhe, Nackenstarre, Wirbelsäulenversteifung, Erbrechen, Kernig'sches Symptom) auf der Höhe der Diphtherie vorlag, wobei das Punktat nur leicht getrübt war und trotz Kulturversuche sich steril erwies. Es gibt also ähnlich wie bei anderen Infektionskrankheiten (Typhus, Scharlach, Masern, Pneumonie), wo diese Komplikation häufiger vorkommt, ausnahmsweise auch bei Diphtherie eine Meningitis serosa. FINDER.

48) **Rolleston. Transitorische Hemiplegie bei Diphtherie. (Hémiplegie transitoire dans la diphthérie.)** *Review of neurology and psychiatry. April 1916.*

Unter 11313 Fällen von Diphtherie hat Verf. nur 8 Hemiplegien beobachtet. Er berichtet über 2 Fälle. In beiden handelte es sich um eine komplette Hemiplegie mit Aphasie, die im Verlauf von 24 Stunden verschwand. Das eine Kind genas, das andere starb. Im ersten — tödlich verlaufenen — Fall sprachen reichliche Albuminurie, Erbrechen, Kopfschmerzen und Konvulsionen für urämische Natur der Erkrankung; im zweiten Fall deuteten die Herzstörungen auf eine Hirnembolie.

FINDER.

e I) Kehlkopf und Luftröhre.

49) **A. Onodi** (Budapest). **Xanthom des Kehldeckels.** *Orvosi Hetilap. No. 21. 1916. — Archiv f. Ohrenheilk. Bd. 99. S. 36.*

In der Literatur ist nur ein Fall von E. J. Rhodes erwähnt. Verf.'s Fall betrifft einen 42 Jahre alten Soldaten, welcher über unangenehme Gefühle an der Zungenbasis, Räuspern und Husten klagte. An der lingualen Fläche der Epiglottis, nahe zum Rande, etwas nach rechts von der Plica glossoepiglottica sass eine erbsengrosse, blassrote, glatte umschriebene Geschwulst, welche entfernt wurde.

Die histologische Untersuchung (Prof. Krompecher) fand die Geschwulst mit geschichtetem Plattenepithel bedeckt, welches stellenweise diffus verdickt war, an anderen Stellen wieder in der Form von dünnen Zapfen in die Tiefe drang, doch nirgends derart vermehrt war, dass es mit Karzinom hätte verwechselt werden können. Die Geschwulst bestand hauptsächlich aus Bindegewebe, welches besonders in den unterhalb' des verdickten Epithels liegenden Schichten mit Rundzellen infiltriert war. Das Bindegewebe weicht insofern von dem Bindegewebe der gewöhnlichen einfachen Polypen ab, als es sehr reich an Zellen und arm an Fasern ist; die Zellen sind gross, polygonal, erinnern gewissermaassen an Epithel und ihr Kern ist verhältnismässig klein. Das Protoplasma der Zellen enthält einen fein gekrümelten, nach v. Gieson sich schmutzig lila-rosa färbenden Stoff. Diese Zellen sind ohne Zweifel Pseudoxanthomzellen.

POLYAK.

50) **O. Körner** (Rostock). **Die Beteiligung des Kehlkopfes an aktinomykotischen Erkrankungen.** *Zeitschr. f. Ohrenheilk. Bd. 57. H. 4.*

K. beschreibt vier Fälle von Aktinomykose aus seiner Klinik. Sie zeigen keine aktinomykotischen Prozesse im Kehlkopfinnern; nur findet sich bei Fall 3 eine tumorartige Vorwölbung im Sinus pyriformis, bei Fall 4 eine Aktinomykose des Mundbodens, Oedem der Epiglottis. Nur ein von Ponfick beschriebener Fall von generalisierter Aktinomykose zeigte bisher einen Befund im Kehlkopfinnern, welcher dem der bekannten Darmaktinomykose entspricht.

BRADT.

51) **Feldmann. Vier Fälle von schweren Glottiskrämpfen bei Erwachsenen mit ungewöhnlichen Befunden in der unteren Hälfte des Kehlkopfes und der Luftröhre.** *Zeitschr. f. Ohrenheilk. Bd. 68. S. 370.*

In allen vier Fällen war der Sitz der Veränderung fast der gleiche, nämlich subglottisch an der hinteren Kehlkopf- bzw. Trachealwand, und zwar handelte es sich in Fall 1 wahrscheinlich um eine flächenhafte Ulzeration mit Granulation, im Fall 2 um eine ekchymotische subepitheliale Verdickung der Trachealschleimhaut, im Fall 3 und 4 um perichondritische vom Ringknorpel ausgehende Abszesse. Gemeinsam war allen Fällen das Auswerfen blutigen Sputums während bzw. nach den Anfällen. Alle Fälle wurden geheilt.

Die Diagnose wurde mittels endoskopischer Untersuchung gestellt, auf deren Wichtigkeit für die Deutung der Fälle von Glottiskrampf Verf. hinweist.

FINDER.

52) **H. Zwillinger** (Budapest). **Laryngologische Fälle im Kriege.** *Gyogyaszat. No. 2. 1916.*

1. Lähmung der rechten Kehlkopfhälfte durch isolierte Schussverletzung des N. recurrens verursacht. Die Schrapnellkugel sass dicht unter der Narbe an der Grenze des oberen Drittels des M. sternocleidomastoideus. Nach Entfernung der Kugel blieb die Lähmung unverändert.

2. Penetrierender Querschuss des Kehlkopfes. Heilung. Taschenbänder und Stimmlippen waren in dem vorderen Drittel verwachsen.

3. Laryngocele ventricularis. 41 Jahre alter Soldat, seit 20 Jahren heiser, dessen Stimmlippen bei der Phonation eine elliptische Spalte bilden; ist der Phonationsversuch stärker, dann treten nicht nur zwei Schleimhautsäcke aus der Morgagni'schen Tasche hervor (früher Eversion genannt), sondern es bildet sich aussen am Halse rechts eine mannsfaustgrosse Hervorwölbung, welche anschwillt oder verschwindet, je nachdem Pat. spricht oder schweigt.

4. Geheilter Fall von Pseudo-Taubstummheit, welche nach Granatexplosion entstanden ist. Kehlkopfbefund normal. Ruhe, Hydro- und Elektrotherapie führten zur Heilung.

POLYAK.

53) **Stanton A. Friedberg. Vergleich des Wertes der indirekten und direkten Laryngoskopie. (Comparative value of indirect and direct laryngoscopy.)** *Illinois medical journal. September 1916.*

Bei der direkten laryngoskopischen Untersuchung kleiner Kinder ist es ratsam, ein passendes Bronchoskop zur Hand zu haben, falls die Untersuchung einen schweren Glottiskrampf erzeugen sollte. Wo bedeutende Atemnot, durch supra- oder infraglottische Schwellung erzeugt, vorhanden ist, kann irgend eine Manipulation, entweder im Verlaufe der Untersuchung oder einer Operation, die Schwellung so steigern, dass Intubation nötig wird.

Angezeigt ist die direkte Laryngoskopie:

1. Wo ein festsitzender Fremdkörper der indirekten Methode unzugänglich ist.

2. Für die Diagnose laryngealer Zustände bei jungen Kindern, wo die indirekte Untersuchung nicht angewandt werden kann.

3. Für die Inspektion der hinteren Kehlkopfwand, des subglottischen Raums und der unteren Fläche der Stimmbänder.

4. Für Intubation und Extubation in schwierigen Fällen.

In Lokalanästhesie ist die Schwebelaryngoskopie für den Pat. schwer auszuhalten. Die Schwebelaryngoskopie ist besonders für operative Eingriffe, durch Kehlkopftuberkulose benötigt, nützlich, aber in diesen Fällen ist allgemeine Anästhesie leider kontraindiziert und Lokalanästhesie nicht zufriedenstellend.

Die Schwebelaryngoskopie hat die Erwartungen, welche man ihr bei der Entfernung von Fremdkörpern entgegen brachte, nicht erfüllt. Die Behinderung der freien Bewegung des Rohrs durch die Zahnplatte ist ein Uebel. Die Aufhängemethode benötigt auch die gefährliche allgemeine Narkose.

Bei bösartigen Geschwülsten des Kehlkopfes ist Laryngotomie der Schwebemethode vorzuziehen.

O. T. FREER.

54) **Knud E. Salomonsen. Die Schmiegelow'sche translaryngeale Drainrohrfixation bei Laryngeotrachealstenosen. (Den Schmiegelowska translaryngeale Drainrorsfixation ved Laryngo-tracheal Stenoser.)** *Nordisk Tidskrift for Oto-Rhino-Laryngologi. Bd. 1. H. 2/4.*

Verf. berichtet über 5 neue auf diese Weise behandelte Fälle. Das Verfahren wird folgendermassen ausgeführt: Nach Spaltung der stenosierten Partie werden Granulationen und Narbengewebe möglichst gründlich entfernt. Eine Tube von passender Stärke wird in die stenosierte Partie eingelegt, so dass das obere Ende

der Tube über die Stimmbänder hinausragt. Dadurch wird der Bildung von Granulationen an der Unterseite der Stimmbänder vorgebeugt. Gleichzeitig hat man darauf zu achten, dass das obere Tubenende nicht zu weit über die Stimmbänder nach oben hinausragt, weil sonst Gefahr vorhanden ist, dass die Nahrung in die Trachea gerät. Ist die Tube placiert, so fixiert Schmiegelow sie mittels eines Silberdrahtes, der durch den Kehlkopf und die Haut hindurchgeführt und dort durch eine Bleiplombe oder dergl. befestigt wird. Die Tube bleibt 1—4 Monate in situ und wird durch den Mund hinausgezogen. Ist das Resultat nicht zufriedenstellend, so kann die Operation wiederholt werden. STANGENBERG.

55) **Körner. Ein traumatisches Hämatom im Mediastinum mit starker Verdrängung der Speise- und der Luftröhre, aber ohne Rekurrenslähmung.** *Zeitschrift f. Ohrenheilk. Bd. 73. S. 33.*

Der in der Höhe des 3. und 4. Brustwirbels im hinteren Mediastinalraum sitzende Tumor konnte mittels Röntgenbild und Oesophagoskopie nachgewiesen werden. Nachdem die bald nach der Verletzung einsetzenden Erscheinungen abgeklungen waren, machte er dem Patienten so gut wie gar keine Beschwerden.

KOTZ.

56) **Landwehrmann** (Rostock). **Altes und Neues über den Heilwert der Tracheotomie bei Kehlkopftuberkulose.** *Zeitschr. f. Ohrenheilk. Bd. 58. S. 301.*

L. empfiehlt die Tracheotomie als wertvollen Heilfaktor bei der Tuberkulose des Larynx. Nur wünscht er eine sorgfältig individualisierende Auswahl der Fälle etwa nach den Angaben von Moritz Schmidt und Henrici, der im kindlichen Alter gute Erfolge sah. L. selbst erweitert nach einer günstigen Beobachtung bei einer 23jährigen die Altersindikation Henrici's noch etwas. BRADT.

57) **Rudolf Hoffmann** (München). **Thyreoidea accessoria intratrachealis.** *Zeitschrift f. Ohrenheilk. Bd. 59. S. 373.*

Im Anschluss an einen von ihm ante operationem diagnostizierten Fall von Thyreoidea intratrachealis bespricht H. eingehend die Differentialdiagnose. Weiter gibt er eine Einteilung dieser Tumoren auf Grund ihrer Genese. Die Operation bleibt die einzige exakte Therapie, wenngleich auch innere Medikation zuweilen gute Erfolge gezeitigt hat. Vorsicht mit Jodgaben, da bereits geringe Schleimhautschwellung bei engem Lumen sehr unangenehme Dyspnoe erzeugen kann.

BRADT.

58) **V. Hinsberg. Zwei Todesfälle bei der bronchoskopischen Fremdkörperextraktion.** *Zeitschr. f. Ohrenheilk. Bd. 68. S. 180.*

Im ersten Fall glitt der Fremdkörper — ein Pflaumenkern —, der im rechten Bronchus gesessen hatte, beim Passieren der Glottis aus der Zange und wurde in den linken Oberlappenbronchus aspiriert, aus dem er nicht entfernt werden konnte. Unglücklicherweise war die rechte Lunge infolge früherer entzündlicher Prozesse hochgradig geschrumpft und deshalb funktionsuntüchtig. Sofort nach der Aspiration in den linken Bronchus war hochgradige Dyspnoe aufgetreten. 24 Stunden

später Exitus. Die Autopsie zeigte, dass die Einführung des Rohrs in den linken Oberlappenbronchus tatsächlich unmöglich war.

Fall 2 betraf einen 14jährigen Knaben, der vor 3 Wochen einen Knopf aspiriert hatte. Der Fremdkörper lag im linken Bronchus quer eingebettet; die Ränder der Platte lagen in einer rinnenförmigen Vertiefung der Bronchialwand, während sich diese unterhalb der Platte dem schmalen Teil des Knopfes gleichsam anschmiegte. Es wurden verschiedene Extraktionsversuche gemacht, zuerst mittels Bronchoscopia superior, dann Bronchoscopia inferior. Die den Knopf umgebenden Granulationen wurden entfernt.

Bei einem Extraktionsversuch mit dem Haken trat plötzlich eine Blutung ein, der Pat. erlag. Die Blutung stammte, wie die Autopsie ergab, aus einer Oeffnung in der Wand einer Lungenvene; die Oeffnung lag unterhalb der Knopfplatte.

FINDER.

59) A. Onodi (Budapest). **Selten hochgradige Stenose des linken Bronchus.** *Orvosi Hetilap. No. 41. 1916.*

Es handelte sich um den fast vollständigen Verschluss des linken Bronchus auf luetischer Basis. Das Narbengewebe hat unmittelbar unterhalb der Bifurkation das Lumen auf 2 mm verengt. Pat. starb an Lungentuberkulose. Die Publikation enthält auch den Sektionsbefund und eine gute Abbildung des Präparats.

POLYAK.

e II) Stimme und Sprache.

60) **Fröschels. Zur Kasuistik des Stotterns.** *Münchener med. Wochenschr. No. 12. S. 419. 1916.*

Fr. verbreitet sich ziemlich ausführlich über die verschiedenen Arten des Stotterns und über ihre Entstehung bzw. über den zeitlichen Verlauf der verschiedenen Formen und stellt dann besonders das Entwicklungsstottern des Kindes dem Stottern nach Traumen gegenüber. Während nämlich das erstere sich anfangs im einfachen Laut- oder Silbenwiederholen, dann in übertriebenen Bewegungen beim Sprechen und erst später in krampfartigen Bewegungen nebst Mitbewegungen äussert, tritt nach seiner Ansicht beim Stottern nach Schockwirkung im Felde (11 Mann) sofort die schwerste Form auf. Nebenbei erwähnt er das, schon aus der früheren Literatur bekannte, Stottern nach Mutismus und ferner ein nach körperlichen und seelischen Strapazen (ohne Schockwirkung) allmählich schlimmer werdendes Stottern.

NADOLECZNY.

61) **H. C. Rothe. Ueber die Deutung klonischen und tonischen Stotterns in Aufnahmen mit dem Gutzmann'schen Gürtelpneumographen.** *Zeitschr. f. d. gesamte Neurologie u. Psychiatrie. Bd. 34. H. 3/4. S. 329.*

R. zeigt an pneumographischen Aufnahmen Stotternder, dass weder dem tonischen noch dem klonischen Stottern eindeutige Kurvenformen zugeordnet sind und dass man während der Aufnahme die Art des Stotterns auf der Kurve vermerken muss. Hieraus konstruiert er einen Gegensatz zu Gutzmann, der an

seinen Abbildungen tonische und klonische Kurvenformen beschrieben hat. (G. weist aber schon auf S. 409 seiner Sprachheilkunde darauf hin, dass „leicht zuckende Nebenbewegungen" in Kurven bei tonischem Stottern vorkommen, und auf S. 413 betont er, dass neben den beschriebenen Typen „zahlreiche andere und Kombinationen" derselben vorkommen und dass die eine Form oder die andere nur vorwiegt, fast nie aber allein und rein vorkommt. Ref.) NADOLECZNY.

62) **L. Marx. Ueber funktionelle Stimm- und Sprachstörungen und ihre Behandlung.** *Münchener med. Wochenschr. No. 42. S. 1502. 1916.*

M. hält es für richtiger, nicht von hysterischen, sondern von psychogenen Erkrankungen zu sprechen. Er geht näher auf die Spiegelbefunde ein und auf die Atemstörungen, besonders bei der spastischen Aphonie. Die Prognose ist nicht absolut gut. M. empfiehlt die Uebungsbehandlung (Atem- und Stimmübungen) nach Gutzmann und hat gute Resultate. Ebenso empfiehlt er die Uebungsbehandlung beim Stottern. NADOLECZNY.

63) **A. Holländer. Eine musikalische Merkwürdigkeit.** *Stimme. Bd. 10. H. 3. Dezember 1915.*

Besprechung eines Falles von zweistimmigem Pfeifen, das H. für unmöglich hält. Es handle sich vielmehr um eine Kombination von Pfeifen und Summen. (Dazu sei bemerkt, dass im Archiv für Physiologie, 1912, ein solcher Fall beschrieben ist. Ref.) NADOLECZNY.

64) **F. Ring. Aesthetisch-praktische Winke für den Gesangsunterricht.** *Stimme. Bd. 10. H. 4. Januar 1916.*

Allgemeine Betrachtungen über Atemtechnik und -übung, hauptsächlich Empfehlung der sogenannten Tiefatmung. „Ganz zwecklos ist auch das Registersingen." „Die Unterscheidung der Stimmlagen als Register ist ein Unding" (!). Empfiehlt Uebungen auf klingende Konsonanten zuerst den Vokal i, den Pionier aller Vokale, da er als Eigenton am meisten gedeckt sei. Nicht alle werden diese Bevorzugung teilen. (Ref.) NADOLECZNY.

f) Schilddrüse.

65) **Schapiro** (Kowno). **Ueber die Wirkung der Digitalis mit Adrenalin und Schilddrüse auf das Herz der Rana esculenta.** *Berner Diss. Bern 1916.*

E. Bürgi liess durch die Verfasserin gemäss seiner Lehre von der erhöhten Wirkung der Arzneimittel mittelst Kombination derselben mit ähnlich wirkenden Substanzen Fröschen Digitalis auch mit Thyreoglandol zusammen subkutan einverleiben. Es stellte sich dabei heraus, dass letzteres die toxische Digitaliswirkung beeinträchtigt und dass die Lösung von Natrium phosphoricum diese Abschwächung aufhebt, so dass wieder reine Digitaliswirkung eintritt. Natrium phosphoricum ist also, wie schon Traczewski nachgewiesen hat, ein guter Antagonist der Thyreoideawirkung. Zahlreiche Herzkurven verdeutlichen diese Wirkungsformen. JONQUIÈRE.

66) **Paul Manasse. Ueber kongenitale Taubstummheit und Struma.** *Zeitschr. f. Ohrenheilk. Bd. 58. S. 105.*

In drei Fällen von Struma und kongenitaler Taubstummheit fand M. erhebliche, einander sehr ähnliche Veränderungen am knöchernen Ohrskelett und am häutigen Labyrinth. Er sieht die knöchernen Veränderungen zum grossen Teil als kongenital, die am häutigen Labyrinth als zum Teil erworben an. Demgemäss betrachtet er die Knochenveränderungen als primäre, die Weichteilerkrankungen als sekundäre. Wegen genaueren Studiums der beobachteten Veränderungen wird auf die interessante Originalbehandlung verwiesen. BRADT.

67) **George E. Pfahler** und **J. Donald Zulick** (Philadelphia, Pa.). **Die Behandlung des Basedow mittels Röntgenstrahlen. (The treatment of exophthalmic goitre by means of the Roentgen rays.)** *Pennsylvania med. journal. Juni 1916.*

Auf Grund der von Mannaberg-Wien zuerst angestellten und von den Verff. wiederholt gemachten Versuche mit dieser Behandlung sprechen sie sich sehr zu Gunsten dieser Methode aus, warnen aber vor nachlässiger und unwissenschaftlicher Anwendung der Strahlen. Schlussfolgerungen: 1. In allen Fällen ist man berechtigt, einen Monat nach der Behandlung das Resultat abzuwarten. Denn nichts ist verloren, wenn man doch operieren muss und häufig können Operationen vermieden werden. 2. Thyreoidea und Thymus müssen zugleich behandelt werden. 3. Die ersten Zeichen der Besserung sind Zunahme des Gewichts und Abnahme des Pulses. 4. Die Behandlung darf nicht zu lange ausgedehnt werden, denn sonst kann Hyperthyreoidismus eintreten. 5. Struma und Exophthalmus verschwinden zuletzt, leider aber häufig gar nicht. FREUDENTHAL.

68) **Julius Wolff. Ueber Struma maligna.** *Diss. Freiburg 1916.*

Beschreibung einer Anzahl maligner Strumen aus der Freiburger chirurgischen Klinik. DREYFUSS.

69) **Ernst Felsenstein. Zur Kenntnis der Struma postbranchialis (Getzowa).** *Diss. Heidelberg 1915.*

Beschreibung eines weiteren Falles dieser relativ seltenen Form von Struma bei $6^1/_2$ jährigem Mädchen. Dieselbe ist charakterisiert — und zwar nur histologisch, makroskopisch als solche nicht zu erkennen — durch sehr grosse, polyedrische, in ihrer Form stark wechselnde Zellen, die teils in soliden Haufen daliegen, teils als Tubuli ähnlich den Harnkanälchen angeordnet sind. Die postbranchiale Struma kann benigne sein, aber es sind auch schon maligne Formen derselben beobachtet worden. DREYFUSS.

g) Oesophagus.

70) **Kirschner. Fremdkörper im Oesophagus und Larynx.** Verein für wissenschaftl. Heilkunde zu Königsberg i. Pr., Sitzung vom 21. Februar 1916. *Berliner klin. Wochenschr. No. 18. S. 491. 1916.*

Eine Nähnadel, die ein Soldat verschluckt hat, spiesst sich in sagittaler

Richtung so ein, dass sie die Speiseröhre und den Kehlkopf direkt oberhalb der Stimmbänder von vorn nach hinten symmetrisch durchquert. Zunächst 3 Wochen lang keine Beschwerden. Patient isst, trinkt, arbeitet, raucht. Dann Schmerzen, Unmöglichkeit der Nahrungsaufnahme, Schwellung am Hals, 39,5. Nadel im Röntgenbild und Kehlkopfspiegel in ihrer Lage gut bestimmbar. Nadel durch Oesophagotomie leicht entfernt. Die Extraktion per vias naturales wird wegen Gefahr der Gewebsverletzung und Infektion nicht vorgenommen. Dauermagensonde durch die Nase. Heilung.

R. HOFFMANN.

71) Joseph Schulz. **Ueber gleichzeitiges Oesophagus- und Larynxkarzinom.** *Diss. Bonn 1916.*

Der Speiseröhrenkrebs sass drei Querfinger oberhalb der Kardia an der Vorder- und linken Seitenwand; er war ein typisches Plattenepithelialkarzinom. Der — operierte — Kehlkopfkrebs nahm die Gegend des rechten Stimmbands ein, war kleinalveolär mit kubischen Zellen.

DREYFUSS.

72) Luise Tosetti. **Ueber Phlobektasien des Oesophagus.** *Diss. Bonn.*

Beschreibung eines Falles und zweier anatomischer Präparate mit drei photographischen Figuren.

DREYFUSS.

II. Kritiken und Gesellschaftsberichte.

Prof. Dr. O. Chiari. **Chirurgie des Kehlkopfes und der Luftröhre.** Neue Deutsche Chirurgie. Bd. XIX. F. Enke, Stuttgart.

In dem vorliegenden handlichen Bande von 470 Seiten Stärke hat zum ersten Male die gesamte Chirurgie des Kehlkopfes und der Luftröhre eine zusammenhängende Darstellung gefunden. Es unterliegt keinem Zweifel, dass Chiari mit seiner Bearbeitung dieses Spezialgebietes der Chirurgie, das in den letzten Jahrzehnten sich so schnell entwickelt hat, einem lange gehegten Wunsch vieler Fachgenossen nachgekommen ist. Zwar besitzen wir in dem „Handbuch der Chirurgie des Ohrs und der oberen Luftwege“ von Katz, Preysing und Blumenfeld eine umfassende Beschreibung der gesamten modernen Chirurgie der Halsorgane, aber der grosse Umfang des genannten Werkes bedingt, dass dieses immerhin nur einer Minderzahl von Aerzten zugänglich ist, und bei der Bearbeitung der einzelnen Kapitel durch eine ganze Anzahl verschiedener Autoren vermisst man einen organischen Zusammenhang der ganzen Darstellung.

Was dem Chiari'schen Buche einen besonderen Wert verleiht, ist der Umstand, dass der Verfasser seiner Arbeit die grosse und umfassende eigene Erfahrung zugrunde legen konnte, die er in seinem langjährigen Wirken an der Wiener Klinik mit ihrem reichen Krankenmaterial gesammelt hat. So konnte er auch bei den selteneren Krankheitsformen sein Urteil meistens auf eigene Beobachtung zahlreicher Fälle stützen. Er hat z. B. nicht weniger als 128 Fälle von Laryngosklerom in der Klinik behandelt und konnte 330 Fälle von Kehlkopfkarzinom im Laufe von 26 Jahren in ihrem Verlauf verfolgen.

Dabei hat sich Chiari durchaus von einer einseitigen subjektiven Behandlung des Stoffes ferngehalten. Es verdient vielmehr rühmend hervorgehoben zu werden, dass gerade die ausführliche und klare Beschreibung fremder Operationsmethoden und ihre vergleichende Kritik dem Praktiker ein übersichtliches Bild der modernen Technik der Halschirurgie bietet, das in gleicher Weise geeignet ist, dem Anfänger auf diesem Gebiet eine brauchbare Anleitung zu geben, als dem Geübten das bisher Erreichte in zusammenfassender Weise vor Augen zu führen. Es möge mir gestattet sein, an dieser Stelle meiner Genugtuung darüber Ausdruck zu verleihen, dass auch die von Gluck und mir in langjähriger gemeinsamer Arbeit ausgebildeten Operationsmethoden für die Behandlung maligner Geschwülste des Larynx und der Trachea in so eingehender und anerkennender Weise besprochen worden sind.

Um noch einige Einzelheiten hervorzuheben, sei erwähnt, dass der historischen Darstellung des Entwicklungsganges der Halschirurgie ein verhältnismässig breiter Raum zugebilligt worden ist, während die Untersuchungsmethoden und der pathologisch-anatomische Teil der Arbeit in mehr abgekürzter Weise behandelt wurden. Bei der Erörterung der Verletzungen des Larynx und der Trachea konnten schon die Erfahrungen, die uns der Weltkrieg auf diesem Gebiete gebracht hat, zum Teil mit verwertet werden. Eine wertvolle Beigabe des Werkes bildet das ausführliche Verzeichnis der Literatur, das mit ganz ausserordentlichem Fleiss zusammengestellt worden ist.

Es ist vorauszusehen, dass die erste Auflage des vorzüglichen Werkes bald vergriffen sein und dass ein Neudruck bald erforderlich werden wird. Für diesen Fall wäre es wünschenswert, dass der Verlag sich entschliessen würde, das Buch in bezug auf die Illustrationen etwas sorgfältiger auszustatten. Die einfarbigen Darstellungen der Krankheitsbilder genügen modernen Ansprüchen nicht mehr so ganz. Auch die aus unserer Arbeit übernommenen Operationsbilder der Larynx- und Pharynxexstirpation haben durch die einfarbige Wiedergabe erheblich an Klarheit und Uebersichtlichkeit verloren.

J. Soerensen (Berlin).

Für die Redaktion verantwortlich Prof. Dr. G. Finder, Charlottenburg, Augsburger Str. 38.
Druck von L. Schumacher, Berlin N. 4.

Jahrgang XXXIII. März 1917. No. 3.

Internationales Centralblatt
für
Laryngologie, Rhinologie
und verwandte Wissenschaften.

Unter ständiger Mitarbeiterschaft
von

W. Albrecht (Tübingen), L. Bayer (Brüssel), Calamida (Mailand), O. Chiari (Wien), R. Dreyfuss (Strassburg), O. T. Freer (Chicago), W. Freudenthal (New York), v. Gilse (Haarlem), Gontier de la Roche (Toulon), F. Hanszel (Wien), H. Hecht (München), R. Hoffmann (Dresden), G. Jonquière (Bern), Ino Kubo (Fukuoka), Lautmann (Paris), E. J. Moure (Bordeaux), Nadoleczny (München), Polyak (Budapest), Schlittler (Basel), O. Seifert (Würzburg), W. Sobernheim (Berlin), A. von Sokolowski (Warschau), E. Stangenberg (Stockholm), R. Steiner (Prag), Tapia (Madrid)

herausgegeben
von

GEORG FINDER
Berlin.

Monatlich erscheint eine Nummer.
am Schlusse des Abonnementsjahres Titel, Namen- und Sachregister.
Preis des XXXIII. Jahrgangs (Januar—Dezember 1917) **15 Mark.**

Berlin 1917.
Verlag von August Hirschwald.
NW., Unter den Linden 68.

Internationales Centralblatt

für

Laryngologie, Rhinologie

und verwandte Wissenschaften.

Jahrgang XXXIII. Berlin, März. 1917. No. 3.

I. Referate.

a) Allgemeines, äusserer Hals.

1) **L. Bodon** (Budapest). **Die Drüsenentzündung im Kriege.** *Orvosi Hetilap. No. 41. 1916.*

Verf. versteht unter dieser Bezeichnung eine Art der Entzündung der Halsdrüsen, von welcher er an dem Material eines Kriegsspitals in Budapest innerhalb 3 Monaten 50 Fälle beobachtete. Die erste Lokalisation der Entzündung war gewöhnlich am oberen Teile des Sternokleidomastoideus, unterhalb des Warzenfortsatzes. Die Drüsen liegen oberhalb der Muskeln, dicht unter der Haut, sind anfangs klein, können aber faustgross anwachsen. Zumeist erkranken die zervikalen Drüsen, welche vor dem vorderen Rande des Kopfnickers liegen. Nach 1 bis 6 Wochen erkrankt auch die andere Seite, dann können später submaxilläre und jugulare Drüsen anschwellen. Vereiterung tritt nicht immer ein, bakteriologisch konnten Streptococcus pyogenes albus et luteus, Staphylokokken und öfters Bazillen der Koligruppe und als Causa morbi konnte in jedem Falle Aufenthalt im feuchten Schützengraben oder Sumpfe nachgewiesen werden. Die meisten Kranken gaben an, anfangs an starkem Schnupfen mit oder ohne Halsschmerzen erkrankt zu sein, dann folgte die Anschwellung der Drüsen der einen Seite. Als Behandlung hat sich nur die operative Entfernung bewährt.

POLYAK.

2) **M. Kammer** (Pöstyén, Ungarn). **Eigentümliche Halsdrüsenerkrankungen.** *Orvosi Hetilap. No. 44. 1916.*

Der Artikel Bodon's machte Verf. auf 3 Fälle von Halsdrüsenentzündung aufmerksam, welche er im Roten Kreuz-Kriegsspitale im Bad Pöstyén beobachtete. Das klinische Bild der Erkrankung entspricht jenem, wie Bodon es beschrieb, nur theoretisch scheint die Differenz zu bestehen, dass die Bäder von Pöstyén die Rückbildung der Drüsengeschwülste befördern.

POLYAK.

3) **M. Krausz** (Budapest). **Ueber Erkältungserkrankungen der Halsdrüsen.** *Orvosi Hetilap. No. 48. 1916.*

Drei Fälle der Erkrankung, welche Bodon beschrieb, sind auf Jodkalisalbe, Dunstverbände und Aspirinbehandlung geheilt.

POLYAK.

4) **L. Grünwald. Halsabszesse, Santorini'sche und Glaser'sche Spalten.** *Zeitschrift f. Ohrenheilk. Bd. 57. H. 4.*

G. sucht die Frage, ob Abszesse aus der Nachbarschaft des Ohres durch die Pauke und den Gehörgang nach aussen durchbrechen können, experimentell zu lösen, indem er Injektionen von erstarrender Masse in die Umgebung des Ohres macht. Es zeigt sich, dass in der Tat in zwei verschiedenen Versuchen die Injektionsmasse in die Paukenhöhle und zwar durch die Fissura petrotympanica eintritt, während sie in den Gehörgang entsprechend der medialen Incisura Santorini eindrang. Diese Erkenntnis ermöglicht es ihm, die Differentialdiagnose zwischen Otitis media und durchgebrochenem Abszess im gegebenen Falle zu lösen.

BRADT.

5) **Asher** (Bern). **Eine neue Funktion der Thymusdrüse.** Verh. der Schweizer Gesellsch. für Neurologie, Mai 1916 in Bern. *Revue méd. de la Suisse rom. No. 11/12. Genève 1916.*

Experimente im physiologischen Institut ergeben, dass bei mittelst Urethan narkotisierten Fröschen, wenn die Nerven des ganzen Tieres kontinuierlich erregt werden und sich nach Kronecker's Methode Ermüdungskurven nachweisen lassen, durch intravenöse Injektion von Thymusextrakt das Sinken der Kurven korrigiert und sogar Hebung derselben, also Korrektion der Müdigkeit bewirkt wird. Dabei muss normale Blutzirkulation vorausgesetzt werden, die durch Thymussaft nicht beeinflusst zu werden pflegt. Dieselbe darf nicht durch zu lange Dauer der Narkose herabgesetzt werden. Auch darf die Ermüdungskurve nicht allzu tief gesunken sein.

Asher schliesst aus diesen Ergebnissen teleologisch, die innere Sekretion der Thymus habe den Zweck, bei den Kindern die viele Ermüdung, die sie sich durch überreichliche Bewegungslust zuziehen würden, in normalen Grenzen zu halten.

JONQUIÈRE.

6) **Philip H. Cook** (Worcester, Mass.). **Die Röntgentherapie bei Hypertrophie der Thymusdrüse. (Roentgentherapy in hypertrophy of the thymus gland.)** *Boston med. and surg. journ. 5. Oktober 1916.*

Die hohe Mortalität nach Operationen an der Thymus war die Veranlassung zu Versuchen mit den Röntgenstrahlen. Lange gab eine „massive" Behandlung in einem dringenden Falle (Tracheotomie war kurz vorher gemacht worden) und erzielte dadurch wenigstens eine symptomatische Kur. Verf. zitiert noch vielfache Erfahrungen Lange's und berichtet dann über 3 eigene Fälle, durch die die Wirksamkeit der Röntgenbestrahlung bewiesen werden soll.

FREUDENTHAL.

7) **Georg Friesicke. Ueber eine besondere Form von Thymuskarzinom (Carcinoma cylindrocellulare).** *Dissert. 1915.*

56jähriger Mann. Tod an Suffokation. Zahlreiche Metastasen in Leber, Knochenmark, Nebennieren, Gekröse, bronchialen und trachealen Lymphknoten. Ausführliche Bibliographie.

DREYFUSS.

8) **W. H. Johnston. Acidosis: Seine Wichtigkeit in der Nasen- und Halschirurgie der Kinder. (Acidosis: Its importance in nose and throat surgery in children.)** *The Laryngoscope. August 1916.*

Acidosis besteht, wenn so viel doppeltkohlensaure Salze aus dem Blute verloren gegangen sind, so dass eine bestimmte Dosis von Natrium bicarbonicum den Säuregehalt des Harnes nicht zu verringern vermag. Für die meisten Untersuchungen zur Bestimmung der Acidosis des Blutes ist ein vollständig ausgestattetes Laboratorium nötig, aber eine vor der Operation gemachte Untersuchung des Harnes auf Azeton und übermässigen Säuregehalt sollte gemacht werden.

Uebermässiger Säuregehalt des Blutes nach Mandel- und Rachenmandeloperationen ist nicht selten. Ob es dem Anästhetikum oder dem Eingriff zuzuschreiben sei, ist unbestimmt.

Die postoperativen Symptome der Acidosis sind Lufthunger, Uebelkeit, beständiges Erbrechen meist durch den leichtesten Schluckreiz erzeugt. Kopfschmerzen bestehen in den meisten Fällen. Leichtes Fieber, Somnolenz und Delirium kommen auch vor. Ist Azeton die Ursache der Acidosis, so ist sein Geruch im Atem bemerkbar.

Die Behandlung besteht in Entleerung des Darmes mittelst eines Einlaufes von Magnesium sulfuricum, Glyzerin und Wasser, gefolgt von einem Einlauf einer 5proz. Lösung von Natrium bicarbonicum in den Querdarm. In schweren Fällen kann das Natrium bicarbonicum auch intravenös gegeben werden. Diese Behandlung bringt meistens rasche Besserung.

OTTO T. FREER.

9) **Boettiger. Halsschuss.** Aerztl. Verein zu Hamburg, Sitzung vom 21. März 1916. *Deutsche med. Wochenschr. No. 35. S. 1085. 1916.*

Einschuss am hinteren Rande des Sternokleido rechts, Ausschuss dicht unterm zweiten Dorsalfortsatz. Anfangs totale Lähmung des rechten Armes, allmählich blieb als Restsymptom das reine Bild einer Totallähmung der ersten Dorsalwurzel: Verengerung der rechten Pupille und Lidspalte, Lähmung der Interossei interni und lumbricales mit Entartungsreaktion und eine Analgesie an der Innenseite des Unterarms inkl. des 4. und 5. Fingers bei erhaltener Tastempfindung. Diese Sensibilitätsstörung ist nach B. für eine Wurzelerkrankung charakteristisch.

R. HOFFMANN.

10) **Thost** (Hamburg). **Ueber Halsschüsse.** *Zeitschr. f. Ohrenheilk. Bd. 73. S. 207.*

Fall 1. Querschuss durch den Larynx. Fall 2. Schussverletzung des Rekurrens. Fall 3. Gewehrschuss durch den Larynx. Fall 4. Granatschuss in die Zunge. Fall 5. Schrapnellschuss in den Larynx. Fall 6. Gewehrschuss durch den Larynx. Fall 7. Gewehrschuss durch den vorderen Abschnitt des Larynx und der Trachea. Fall 8. Schrapnellschuss in die Wange, Kugel bleibt seitlich vom Larynx in der Haut stecken. Fall 9. Einschuss im Nacken, Zertrümmerung des Unterkieferastes. Fall 10. Gewehrschuss durch Rachenwand und Epiglottis mit Zertrümmerung des Zungenbeinhorns. Fall 11. Schrapnellschuss spaltet den Schildknorpel.

Verf. gibt eine kritische Uebersicht über die bisherige Literatur der Kriegsverletzungen des Halses und erörtert das Krankheitsbild bei Halsschüssen. Be-

züglich der Therapie steht natürlich als lebensrettender Eingriff die Tracheotomie im Vordergrund, die im Zweifelsfall lieber einmal zu oft gemacht werden soll. Wenn wie z. B. auf den Verbandplätzen im Felde die Verhältnisse drängen, kann gegebenenfalls mit der allerprimitivsten Eröffnung der Luftröhre bzw. des Kehlkopfes vorlieb genommen werden. Bei hartnäckigen Fisteln ist die künstliche Höhensonne empfehlenswert, bei Nervenlähmungen und zur Anregung der Muskeltätigkeit kommt Faradisation in Betracht. In vielen Fällen ist das Röntgenbild von Nutzen.

KOTZ.

b) Nase und Nasenrachenraum.

11) **Berta Margareta Schnock. Ein Fall von Schwangerschaft bei primärer Amenorrhoe und vikariierender nasaler Menstruation.** *Diss. Giessen 1914.*

18 Jahre alte Erstgebärende. Aus der Anamnese ergab sich, dass sie von ihrem 12. Lebensjahre an sehr häufig an Nasenbluten gelitten und zwar so heftig, dass sie dadurch oft den Schulbesuch habe versäumen müssen. Mit 15—16 Jahren seien die Blutungen geringer geworden und mit $16^1/_2$ Jahren hätten sie einen ganz bestimmten Typus angenommen. Sie seien vierwöchentlich aufgetreten und hätten 2—3 Tage angehalten. Dieser regelmässigen Nasenblutung seien leichter Schwindel und Kopfschmerz voraufgegangen. Mit Eintritt der Gravidität zessierten die Nasenblutungen. Infantiler Uterus.

DREYFUSS.

12) **Harold Wilson. Beobachtungen über die Behandlung des Heufiebers mit einem Bericht über 24, mit Pollenlösung und über 22 mit Chlorkalzium behandelte Patienten. (Some observations on the treatment of hay-fever with a report of 24 cases treated with pollen solutions and 22 cases treated by the administration of calcium chloride.)** *The Laryngoscope. Juni 1916.*

Zur Erzeugung einer Pollenlösung wird eine nach Gewicht bestimmte Menge von getrocknetem Blütenstaub der betreffenden Pflanze in einem Achatmörser mit Normalsalzlösung vermengt und zerrieben. Mehr der Salzlösung wird dann hinzugefügt und nachdem das Ganze 24 Stunden gestanden hat, wird es zentrifugiert und der obere klare Teil der Flüssigkeit wird abgezogen, um als Grundlösung für die nötigen Verdünnungen zu dienen. Eine Polleneinheit ist das lösliche Protein, das in 0,000 001 g von Pollen enthalten ist. Der Verf. findet, dass wohl in allen Fällen mehr als 1000 Einheiten mit Sicherheit subkutan eingespritzt werden können. Die Einspritzungen werden alle 3—5 Tage gegeben.

Von dem Chlorkalzium werden 100 g in 500 g Aqua destillata gelöst, ein Teelöffel voll nach der Mahlzeit zu nehmen.

Des Verf.'s Schlussfolgerungen sind: 1. Die Sensibilisierung von Heufieberpatienten durch das Pollengift gibt einer kleinen Anzahl derselben bedeutende Erleichterung, wenn die Behandlung früh genug angefangen wird.

2. Unrichtig gemachte Lösungen des Pollentoxins können gefährliche oder sogar tödliche Wirkung haben.

3. Mehrfache Sensibilisierung eines Patienten für verschiedene Pollenarten kommt häufig vor.

4. Der Gebrauch des Chlorkalziums kann vielen Patienten Erleichterung geben. Das Mttel ist ungefährlich. O. T. FREER.

13) **Galisch** (Rothenfelde). **Heuschnupfen.** *Deutsche med. Wochenschr. No. 41. S. 1263. 1916.*

G., der seit länger als 30 Jahren an Heuschnupfen leidet, war während des Mackensenzuges durch das in überreichem Blütenschmuck prangende Galizien und durch Polen, wo unübersehbare Getreidefelder blühten, sowie 1916 während eines Aufenthaltes in dem blühenden Wolhynien absolut frei von Heuschnupfen. G. erklärt diese auffallende Erscheinung durch die brutale Abhärtungsmethode des Körpers infolge des Kriegslebens, wodurch die Schleimhäute gegen zarten Blütenstaub unempfindlich werden. R. HOFFMANN.

14) **Alexander C. Howe** (Brooklyn, New York). **Die Behandlung des Heufiebers mittels Pollentoxin. (Treatment of hay fever with pollen toxin.)** *Long Island med. journ. Mai 1916.*

H., der sich viel mit anaphylaktischen Studien befasst hat, hält die Anaphylaxie der oberen Luftwege für eine Symptomengruppe, die durch die Absorption des unmodifizierten Proteins bedingt wird. Beim Heufieber geschieht das durch die Nasenschleimhaut, bei der Rhinitis vasomotoria ebenfalls, doch ist das Protein entweder animalischen oder vegetabilischen Ursprungs. Beim Asthma geschieht die Absorption gewöhnlich durch den Verdauungskanal und kann animalischer, vegetabilischer oder bakterieller Herkunft sein. Die drei Krankheiten sind in Wirklichkeit nur quantitativ verschieden. H. behandelte im Jahre 1915 47 Fälle von Heufieber mit Pollentoxinen und erzielte sehr gute Erfolge. Die Behandlung sollte im Winter beginnen. FREUDENTHAL.

15) **Rössle. Hypoplasie und Atrophie der Hypophyse.** Med.-naturwissenschaftl. Gesellsch. zu Jena (Sektion für Heilkunde), Sitzung vom 20. Juli 1916. *Berliner klin. Wochenschr. No. 35. S. 986. 1916.*

Dystrophia adiposo-genitalis bei 27jährigem schwachsinnigen Manne von 1,62 Körperlänge durch hochgradige Atrophie und Hypoplasie der Hypophyse, Schilddrüse 11 g, Thymus 3 g, Nebennieren zusammen 5 g, Hypophysis im unentwickelten Türkensattel nach Fixation 180 mg. Gleichzeitige Druckatrophie der Hypophysis durch erweichtes Psammom. Fehlen des Hypophysenstieles. Völliger Mangel an Hodenreifung. R. HOFFMANN.

16) **E. Biró** (Budapest). **Fall von Hypophysistumor.** Wissenschaftl. Konferenz des XII. Garnisonspitals. *Orvosi Hetilap. No. 25. 1916.*

Der 39jährige Patient ist von dem Regiment in der Provinz zur Röntgenuntersuchung transferiert worden. Die allgemeine Akromegalie war sehr auffallend. Die Schamhaare fehlten. Patient litt schon seit 20 Jahren an Sehstörungen und das Leiden hat sich im Felde derartig verschlimmert, dass er dem Spital überwiesen wurde. Der Röntgenbefund wies eine hochgradige Akromegalie nach. Stirn- und Kieferhöhlen waren ausserordentlich gross und hervorgewölbt. Türkensattel,

auf das dreifache des normalen Volumens vergrössert, sank tief in die Keilbeinhöhle hinein. Wände der Sella waren nicht usuriert. Wahrscheinlich lag eine zystische Geschwulst vor.

POLYAK.

17) **Rössle. Psammom des Türkensattels.** Med.-naturwissenschaftl. Gesellschaft zu Jena (Sektion für Heilkunde), Sitzung vom 20. Juli 1916. *Berliner klin. Wochenschr. No. 35. S. 986. 1916.*

Typische hypophysäre Fettsucht mit hochgradiger Atrophie der Hoden (8 g) bei dem früher geschlechtlich vollwertigen Manne. Multiple Fibrome und Psammome der Dura spinalis und cerebralis, durch erstere tödliche Kompressionsmyelitis. Als Nebenbefund ein mit dem Keilbeinkörper innig verwachsenes, den ganzen Türkensattel samt Hypophyse ersetzendes grosses Psammom.

R. HOFFMANN.

18) **Felix Westerhoff. Die Plattenepithelgeschwülste des Hypophysenganges.** *Diss. Giessen 1915.*

Beschreibung eines anatomischen Präparats unter Berücksichtigung der einschlägigen Literatur. Klinische Daten fehlen.

DREYFUSS.

19) **Eugen Eisenlohr** (Freiburg i. Br.). **Die Wassermann'sche Reaktion bei Ozaena.** *Zeitschrit f. Ohrenheilk. Bd. 57. H. 4.*

In 15 Fällen von Ozaena war die Wassermann'sche Reaktion negativ. Die bei 30 Fällen vorgenommene bakteriologische Prüfung ergab in 50 pCt. der Fälle diphtherieartige Stäbchen. deren Reinkultur von den echten Diphtheriebazillen nicht zu unterscheiden war; es gelang aber nie eine Toxinbildung durch Impfung von Meerschweinchen nachzuweisen.

BRADT.

20) **Hofer** und **Kofler. Heilung der Ozaena durch Vakzinetherapie.** K. k. Gesellsch. der Aerzte in Wien, Sitzung vom 30. Juni 1916. *Berliner klin. Wochenschrift. No. 36. S. 1015. 1916.*

Es wurden 51 Fälle von Ozaena mit hochgradigem Fötor, Krustenbildung in der Nase und Pharyngitis sicca behandelt und zwar durch 3—5 Monate. In manchen Fällen fehlte der Fötor trotz Krustenbildung (Ozaena? Ref.).

Die Mehrzahl der Patienten wurde gebessert, mehrere Fälle wurden geheilt. Sie wurden lokal nicht behandelt. Die Nasenschleimhaut ist jetzt feucht und krustenfrei, der Fötor ist verschwunden. Einige Patienten stehen schon jahrelang in Beobachtung und es ist unter ihnen nur in einem Falle ein Rezidiv eingetreten.

R. HOFFMANN.

21) **J. N. Roy** (Montreal). **Ozaena und verschiedene Menschenrassen. (L'ozène et les différentes rasses de la terre.)** *Annales des maladies de l'oreille etc. Bd. 40. S. 733. 1914/15.*

Nach Erfahrungen, welche Verf. während grosser Weltreisen gemacht, kommt Ozaena bei der schwarzen Bevölkerung Afrikas nicht vor, ebensowenig bei den Mischlingen (Mulatten, Mauren, Hottentotten und Buschmännern, Somali, Arabern); wohl aber findet sie sich, wenn auch selten, bei den Negern Süd- und

Nordamerikas. Häufig trifft man genannte Affektion bei der gelben Bevölkerung (Japaner, Chinesen, Indochinesen, Mongolen).

Gegen die Auffassung von Fränkel, Gottstein u. a., dass Ozaena hervorgehe aus einer hypertrophischen Rhinitis, spricht der Umstand, dass letztere bei den Negern Afrikas ziemlich oft vorkommt, nie aber Ozaena. Ebenso sprechen die weiten Nasenhöhlen der Neger und Nichtvorkommen von Rhinitis atrophica auch gegen die Theorie Zaufal's, nach welcher eine zu weite Nase Ursache der Ozaena sein soll. Verf. glaubt daher, dass einzig spezifische Infektion das regionäre Vorkommen der Ozaena erklären kann und hält von den verschiedenen Erregern vor allem den Perezbazillus für die Ursache. SCHLITTLER.

22) **Walb** und **Horn** (Bonn). **Ueber Saugbehandlung bei Erkrankungen der Nebenhöhlen der Nase.** *Zeitschr. f. Ohrenheilk. Bd. 57. H. 1. 1908.*

Die Autoren kontrollieren den Druck durch ein Manometer und benutzen statt der früher verwendeten, ungenügend wirkenden Ballons eine Metallpumpe, welche genügend hohen und anhaltenden Druck gewährleistet. Sie haben alle akuten Fälle geheilt, von den chronischen nur viele gebessert. Für letztere kommt aber die Saugbehandlung als Nachbehandlung nach der Operation in Betracht. Durch die gewählte Anordnung wollen sie völlige Aussaugung sichern und damit dem Uebergang in den chronischen Zustand vorbeugen. Von Wichtigkeit ist die angeschlossene Ausspülung des Sekrets aus der Nase. Der therapeutische Effekt wird nicht erzielt durch die Wirkung des negativen Druckes auf das Gewebe — diese Wirkung ist nicht untersucht — sondern durch die Entfernung des Sekrets. BRADT.

23) **Bourguet** (Toulouse). **Die innere Wand des Sinus maxillaris und die nasalen Fontanellen. (La paroi interne du sinus maxillaire, les fontanelles nasales.)** *Annales des maladies de l'oreille etc. Bd. 40. S. 652. 1914/15.*

Anatomische Studie, namentlich über die nasale Wand der Kieferhöhle bei 15 Leichen. In 33 pCt. fanden sich ausser der Hauptöffnung akzessorische Oeffnungen. In 6 Fällen fand sich unter der Ansatzlinie der unteren Muschel eine vom Knochen entblösste Stelle — untere Fontanelle —, häufig mehrere Fontanellen (2—3) im mittleren Nasengang (vordere, mittlere und hintere), während eine obere Fontanelle im oberen Nasengang, d. h. über der mittleren Muschel seltener ist (8 pCt.). Abbildungen. Die Punktion des Sinus geschieht am besten vom mittleren Nasengang aus, da dort am wahrscheinlichsten akzessorische Oeffnungen anzutreffen sind. SCHLITTLER.

24) **Hirotaka Wakatsuki. Beitrag zur Kenntnis des Oberkiefersarkoms des Kindes.** *Diss. München 1915.*

Oberflächliche Beschreibung eines Falles. Operation; keine weitere Beobachtung bezüglich Dauerheilung. DREYFUSS.

25) **Paul Wiegmann** (Hamburg). **Ein Fall von Osteom des Siebbeins.** *Zeitschr. f. Ohrenheilk. Bd. 57. H. 1. 1908.*

Beschreibung des klinischen Verlaufs eines Osteoms des Siebbeines, das

nach mehrfachen zum Teil vergeblichen endonasalen Operationsversuchen endlich von Kümmel durch die Partsch'sche Operation entfernt wurde. Ein danach in 3 Monaten entstehendes Rezidiv wurde von Thost endonasal mit der Basis entfernt. Der Hauptteil des Osteoms, elfenbeinartig und strukturlos, setzte sich durch eine Abschnürung von der weicheren, spongiösen Matrix ab. Die klinische Beobachtung des Falles ergibt die Notwendigkeit der Entfernung auch der weicheren Matrix, wenn Rezidive ausgeschaltet werden sollen. BRADT.

26) **Sagebiel** (Stettin). **Akute Siebbeineiterung, Thrombose des Sinus cavernosus, Defekt in der Lamina cribrosa. Exitus.** *Zeitschr. f. Ohrenheilk. Bd. 58. S. 129.*

Linke Kieferhöhlen- und Siebbeineiterung bricht durch das Septum in die rechte Nase durch, wo durch Hinzutreten akuter Infektion der Prozess die rechte Lamina cribrosa zerstört, die Dura perforiert und einen Frontallappenabszess sowie Thrombose des Sinus cavernosus erzeugt. BRADT.

27) **Eschweiler** (Bonn). **Eine absolute Indikation zur Killian'schen Operation bei chronischer Stirnhöhleneiterung.** *Zeitschr. f. Ohrenheilk. Bd. 57. H. 4.*

Die Fälle, bei denen sich die mediale Wand einer Stirnhöhle tief in die andere Stirnhöhle hineinbuchtet, gestatten nicht die Weichteile der Stirn in genügendem Masse zur Verödung der operierten Höhle zu verwenden; daher hier absolute Indikation zur Killian'schen Operation, weil die Entfernung des Orbitaldaches zu einem Emporquellen der Augenhöhlenweichteile führt, welches hinreicht, die kranke Höhle zu veröden. BRADT.

28) **Lombard, Blechmann, Bloch. Septikämie bei Sinusitis frontomaxillaris. (Septicémie avec déterminations séreuses multiples au cours d'une sinusite fronto-maxillaire.)** *Annales des maladies de l'oreille etc. Bd. 40. S. 667. 1914/15.*

Krankengeschichte eines 21jährigen Mannes, welcher unter den Erscheinungen einer akuten Stirnhöhleneiterung operiert wurde (fungöse Massen in der Kieferhöhle, Eiter der Stirnhöhle entleert sich unter starkem Druck, Hinterwand arrodiert, aber kein Defekt nachzuweisen). Nach 2 Tagen Fieberanstieg, septische Gelenkentzündungen, Perikarditis, seröse Pleuritis, später Endokarditis. Bakteriologische Blutuntersuchungen resultatlos. Heilung. — Verff. glauben, dass es sich wohl ebenso gut um eine von der primären Nebenhöhlenaffektion unabhängige Erkrankung — schweren Gelenkrheumatismus, vielleicht gonorrhoischer Natur. gehandelt haben könnte. SCHLITTLER.

29) **Makovic** (Uzice, Serbien). **Rhinogener Hirnabszess.** *Berner Diss. Buchdruckerei Bollwerk. Otto Lang. Bern 1916.*

Ein Fall aus der otolaryngologischen Klinik der Universität Bern (Prof. Lüscher). Verf. berichtet, dass diese Fälle ziemlich selten seien, literarisch nur etwa 30 Fälle zusammengestellt. Ungefähr 50 pCt. derselben verlaufen tödlich; die geretteten sind meistens rechtzeitig operierte Fälle. Ueber die anatomische Grundlage hebt Verf. hervor, dass der Nachweis des Zusammenhanges zwischen

den Lymphwegen des oberen Nasenabschnittes, besonders der Ethmoid- und Sphenoidräume und den Lymphwegen der Hirnbasis erbracht sei.

Der vorliegende Fall, ein kräftiger Mann von 40 Jahren hatte seit einem Jahr ohne deutliche Erkrankung der Nase heftige Stirnkopfschmerzen bekommen. Er stellte sich auf der Klinik erst vor, als er die Arbeit aufgeben musste. Aus einer kleinen Fistel an der Nasenwurzel floss dünner Eiter ab. Es bestand eine Tränensackentzündung und gänzliche Behinderung der Nasenatmung. Nach einer präliminaren Entfernung von Wucherungen aus den Ethmoidalzellen und nach der Inzision eines Abszesses der Nasenscheidewand, führte die folgende Radikaloperation in einen vorgeschrittenen Hirnabszess in der Basis des Frontallappens. Diese Gehirnabszesse entpuppen sich oft zu spät als solche. Deshalb sollte man bei jeder etwas anhaltenden Naseneiterung mit Kopfschmerzen an mögliche Hirnkomplikationen denken.

JONQUIÈRE.

30) **Gustav Killian** (Freiburg i. Br.). **Ein operativ geheilter Hirnabszess nach Stirnhöhleneiterung.** *Zeitschr. f. Ohrenheilk. Bd. 57. H. 2/3.*

Klassische Beschreibung eines operativ geheilten Schulfalles von Stirnlappenabszess nach Stirnhöhleneiterung. Alte chronische Stirnhöhleneiterung, durch Influenza aufgeflackert, erzeugt ausserordentliche Kopfschmerzen im Bereich des ganzen rechten Stirnbeins und starker Einschränkung der gesamten psychischen Tätigkeit und Erscheinungen an den Extremitäten. Der nach 6 Jahren erfolgte Tod durch Karzinom der Leber ergab, dass die Rindensubstanz des Stirnlappens nahezu vollständig intakt war. Im Anschluss an diesen Befund sorgfältige Analyse der klinischen Erscheinungen in ihren Beziehungen zu dem durch den Abszess gesteigerten Hirndruck, dem Oedem, der Entzündung der Meningen. Besonderer Hinweis auf die in diesem Falle beobachtete zerebrale Harnblasenstörung, deren Beachtung in analogen Fällen angeregt wird.

BRADT.

31) **C. E. Benjamins. Zähneknirschen und Adenoide.** *Nederl. Tijdschr. voor Geneesk. II. S. 570. 1915.*

In 250 Fällen von Adenoiden fand sich in 34 pCt. Zähneknirschen. In 55 Fällen, die nach der Operation weiter verfolgt werden konnten, verschwand die Erscheinung 42 mal gänzlich, 8 mal wurde erhebliche Besserung beobachtet. Es soll jedesmal beim Vorhandensein von Zähneknirschen der Verdacht auf möglicherweise vorhandene Adenoide gelenkt werden.

VAN GILSE.

c) Mundrachenhöhle.

32) **Almkvist** (Stockholm). **Die experimentelle Quecksilberstomatitis des Kaninchens.** *Dermat. Zeitschr. Bd. 24. H. 1. 1917.*

Dadurch, dass Verf. ausser quecksilberhaltigem Blut, Schleimhautschädigung und H_2S-Einwirkung noch als ein viertes Ursachsmoment eiweisszersetzende Bakterien in Anspruch nahm, ist es gelungen, bei Kaninchen, welches Tier früher als immun für Quecksilberstomatitis angesehen wurde, einen der menschlichen Quecksilberstomatitis ganz analogen Krankheitsprozess experimentell hervorzurufen.

SEIFERT.



33) **K. Goaby** (London). **Ulzerative Stomatitis.** *Lancet. 6. Mai 1916.*

Verf. bespricht eine bei den Truppen oft beobachtete Form von ulzerativer Stomatitis, die sich durch fötiden Geruch auszeichnet, von Skorbut zu trennen ist, durch fusiforme Bazillen und Spirochäten hervorgerufen wird und sich oft mit Vincent'scher Angina kombiniert. Dem Verf. haben sich am besten Pinselungen mit verdünnter warmer Chromsäurelösung (1 : 200—1 : 400) bewährt. Innerlich empfiehlt er Kal. chlor., Liquor ferri sesquichlorat. und Magnesiumsulfat.

FINDER.

34) **Kuhn** (Schlachtensee). **Heilung der Zahnpyorrhoe durch Einspritzung von reinem Wasserstoffsuperoxyd.** *Med. Klinik. Heft 8. 1916.*

Mit besonders gebogenen flachen Spritzenkanülen wird reines Wasserstoffsuperoxyd (Perhydrol) unter Anwendung möglichst hohen Druckes in die Tiefe der Alveole gespritzt. Das dabei entstehende Brennen und Spannungsgefühl verschwindet nach wenigen Minuten. Als Reaktion tritt 2—4 Tage lang eine geringe seröse Ausscheidung aus der Alveole auf. Nach einigen Wochen, während deren alle 4—5 Tage die Injektionen wiederholt werden, versiegt die Eiterung, die Zähne werden wieder fest.

SEIFERT.

35) **Kolle** (Frankfurt a. M.). **Spirochätenbefunde und Salvarsan bei Alveolarpyorrhoe.** *Med. Klinik. Heft 3. 1917.*

Durch die starke Wirkung des Salvarsans, des Spezifikums für Spirochäten, wird bei der Alveolarpyorrhoe die Rolle der Spirochäten für das Zustandekommen des Leidens wesentlich geklärt. Wenn man den konstanten Befund dieser Spirochäten bei der Alveolarpyorrhoe, ihr Vorkommen in grosser Menge oder in Reinkultur in der Tiefe erkrankter Partien, ihr Verschwinden unter dem Einfluss von Neosalvarsan in Rechnung zieht, so kann man behaupten, dass bei Alveolarpyorrhoe Spirochäten, und zwar wahrscheinlich die Spirochaeta pyorrhoica, eine dominierende, wenn nicht die einzige ätiologische Rolle spielen. Die Erkennung der Frühstadien der Alveolarpyorrhoe wird ermöglicht durch den Nachweis der Spirochäten in dem aus der Tiefe der Taschen, welche zwischen Alveolarfortsatz und dem gelockerten Zahnfleisch sich bilden, gewonnenen Materiale.

SEIFERT.

36) **Trömmer. Hemiatrophia linguae auf bulbärer Grundlage.** Aerztl. Verein zu Hamburg, Sitzung vom 2. Mai 1916. *Deutsche med. Wochenschr. No. 40. S. 1242. 1916.*

28jährige überaus zarte Frau bemerkte seit 2 Jahren Gefühl von Zungenlähmung, seit einem Jahr Mattheit im ganzen Körper, so dass sie nicht lange stehen und gehen kann, in den letzten Wochen häufig Schluckzwang infolge von vermehrtem Speichelfluss.

Ausser geringem angeborenen Strabismus divergens rechts, erhebliche Zungenatrophie rechts mit Runzelung, leicht fibrillärem Zittern und geringer Herabsetzung der elektrischen Erregbarkeit ohne E. A. R. Sonst nur noch nachzuweisen: Geringe Schwäche der Gaumenhebung und der Aufhebung des Masseterreflexes, links ausgesprochener, rechts angedeuteter Patellarklonus. Die differentialdiagnostisch in Betracht kommenden Affektionen werden erörtert.

R. HOFFMANN.



37) **De Vecchis. Zahnfragmente in der Zunge nach einer Schusswunde.** *Policlinico. 29. Oktober 1916.*

Das Geschoss war durch die rechte Massetergegend eingedrungen, hatte die rechten oberen Backzähne weggeschlagen und war durch die Zunge gegangen. Zwei Monate nach der Verwundung fand sich am linken Zungenrand inmitten einer Schwellung eine Fistelöffnung, in deren Grunde man mit der Sonde einen Fremdkörper fühlte. Der Fistelgang wurde gespalten und es fanden sich einige Zahnfragmente.

FINDER.

38) **T. Mark Hovell. Die Zungentonsille und Krampfhusten. (The lingual tonsil and paroxysmal cough.)** *Brit. med. journ. 18. November 1916. S. 692.*

In einem Vortrag vor der Section of laryngology of the Royal society of medicine hat H. auf die Rolle hingewiesen, die bei der Entstehung von Hustenparoxysmen der Zungentonsille zukommt. Besonders nach Influenza oder Erkältungen kommt der Hustenkitzel oft dadurch zustande, dass die geschwollene Zungenmandel die Epiglottis berührt; in manchen Fällen hilft Applikation von Chlorzinklösung, am besten aber wirkt die unter Leitung des Spiegels vorgenommene Aetzung mit Trichloressigsäure. Verf. berichtet über 2 Fälle, die seit 10 bzw. 7 Jahren an Hustenparoxysmen litten und bei denen diese nachliessen, nachdem die Zungentonsille zum Abschwellen gebracht war. Auch in 2 Fällen von Keuchhusten, bei denen der Husten nicht verschwinden wollte, hat er durch Behandlung der vergrösserten Zungentonsille gute Resultate erzielt.

FINDER.

39) **Meurers** (Heidelberg). **Zur Kasuistik der Zungenstruma.** *Zeitschr. f. Ohrenheilk. Bd. 59. S. 331.*

Zungentumor, dessen mikroskopische Struktur fast genau der einer normalen Schilddrüse entspricht, wird teilweise galvanokaustisch entfernt. Nach der Operation sollen sich die Erscheinungen der seit Kindheit bestehenden Idiotie gebessert haben.

BRADT.

40) **Friedrich Peters** (Rostock). **Kirchner's und Pertik's Pharynxdivertikel und ihre klinische Bedeutung.** *Zeitschr. f. Ohrenheilk. Bd. 58. S. 252.*

Die klinische Bedeutung der Kirchner'schen Divertikel beruht nach Körner darin, dass ihre dünne Wand bei Katheterismus der Tube leicht einreisst, wodurch auch bei grösster Vorsicht submuköse Emphyseme entstehen. Die klinischen Erscheinungen der Pertik'schen Epipharynxdivertikel machen sich bei den Entzündungen der Rosenmüller'schen Gruben und ihrer Umgebung bemerkbar; diese Entzündungen sind zuweilen für die Langwierigkeit mancher chronischer Pharyngitis verantwortlich zu machen und bedürfen alsdann der Behandlung. P. fasst mit anderen die Divertikel als kongenitale Hemmungsbildungen auf.

BRADT.

41) **Hubert Arrowsmith. Verbreitete diabetische Geschwüre des Schlundes und Kehlkopfes. (Diffuse diabetic ulceration of the pharynx and larynx.)** *The Laryngoscope. September 1916.*

Patientin von 66 Jahren. Ein Jahr lang sich verschlimmernde Schluck-

schmerzen. Es bestand Ulzeration des Zäpfchens, des weichen Gaumens, der hinteren Rachenwand, der Kehlkopffläche des Kehldeckels und des rechten Giessbeckenknorpels. Illustration. Verf. erwähnt fünf Fälle diabetischer Geschwürsformation, welche von Wolff-Freudenthal beschrieben sind. O. T. FREER.

d) Diphtherie und Croup.

42) **Klinger** und **Schoch** (Zürich). **Ueber den Wert der Leistungsfähigkeit der bakteriologischen Diphtherieuntersuchungen.** *Korresp.-Blatt für Schweizer Aerzte. No. 48. 1916.*

Die bakteriologische Untersuchung ist äusserst wichtig, weil bekanntlich viele bazilläre Diphtherien klinisch sehr leicht und wenig typisch verlaufen, während manche Anginen ganz wie Diphtheritis aussehen und sich erst im weitern Verlauf als nicht diphtheritisch kundgeben. Die bezüglichen Untersuchungen, genau während eines Jahres, Mai 1915/16 im hygienischen Institut in Zürich ausgeführt, ergaben auf 3312 Fälle bazillär 1043 positiv, 2269 negativ. Ueber die letzteren wurden nachträglich nach ihrer Entlassung noch bei den sie behandelnden Aerzten Erkundigungen eingezogen. Es gingen 755 Antworten ein. Nach denselben sprachen noch 81 Fälle nach dem weitern Verlaufe entschieden für bazilläre Diphtherie, die übrigen mehr oder weniger unentschieden dagegen.

Sehr wichtig für die Verhütung weiterer Verbreitung der Krankheit sind die bakteriellen Nachuntersuchungen der aus der Behandlung Entlassenen. Bei den meisten derselben waren virulente Stäbchen noch 2—4 Wochen nach der Entlassung nachzuweisen, bei wenigen viel länger. Aeusserst wichtig sind hier die sehr vielen unscheinbaren Diphtheriefälle, von denen viele nicht erkannt und manche geflissentlich verheimlicht werden. Diese alle tragen viel zur Weiterausdehnung von Diphtherie bei. Es müsste hier viel mehr bakterielle Kontrolle durch besondere Kommissionen, in entfernteren Landgegenden durch die Aerzte selbst in Verbindung mit den Schullehrern stattfinden, die durch das Ausbleiben der Kinder auf Erkrankungen aufmerksam werden. Dies würde sehr viele Fälle zur Entdeckung bringen.

Verff. schliessen, dass die mikroskopischen Untersuchungen nicht nur gelegentlich, sondern beim geringsten Verdacht systematisch in regelmässigen Zwischenräumen durchgeführt werden sollten. Damit dies geschehe, müsste der Staat die Kosten ganz übernehmen, wobei er sich vielleicht auch teilweise mit wohlhabenderen Gemeinden abfinden könnte. JONQUIÈRE.

43) **Küster** (Köln). **Ueber Bazillenträger.** Aerztl. Tagung, veranlasst von der Akademie für prakt. Medizin in Köln, 22. August 1916. *Deutsche med. Wochenschrift. No. 37. S. 1148. 1916.*

K. hält die Behandlung der Bazillenträger für aussichtsreich und mit Rücksicht auf die Bekämpfung der Seuche für notwendig. Für die Behandlung der Diphtheriebazillen- und auch Meningokokkenträger empfiehlt K. ein Desinfektions-Inhalationsverfahren, wobei mit einem Reiff'schen Zerstäubungsapparat eine 1 pM. Chlor im Liter enthaltende Lösung eines unterchlorigsauren Salzes verstäubt wird. Die Lösung ist unter dem Namen „Sano" geschützt.

schmerzen. Es bestand Ulzeration des Zäpfchens, des weichen Gaumens, der hinteren Rachenwand, der Kehlkopffläche des Kehldeckels und des rechten Giessbeckenknorpels. Illustration. Verf. erwähnt fünf Fälle diabetischer Geschwürsformation, welche von Wolff-Freudenthal beschrieben sind. O. T. FREER.

d) Diphtherie und Croup.

42) **Klinger** und **Schoch** (Zürich). **Ueber den Wert der Leistungsfähigkeit der bakteriologischen Diphtherieuntersuchungen.** *Korresp.-Blatt für Schweizer Aerzte. No. 48. 1916.*

Die bakteriologische Untersuchung ist äusserst wichtig, weil bekanntlich viele bazilläre Diphtherien klinisch sehr leicht und wenig typisch verlaufen, während manche Anginen ganz wie Diphtheritis aussehen und sich erst im weitern Verlauf als nicht diphtheritisch kundgeben. Die bezüglichen Untersuchungen, genau während eines Jahres, Mai 1915/16 im hygienischen Institut in Zürich ausgeführt, ergaben auf 3312 Fälle bazillär 1043 positiv, 2269 negativ. Ueber die letzteren wurden nachträglich nach ihrer Entlassung noch bei den sie behandelnden Aerzten Erkundigungen eingezogen. Es gingen 755 Antworten ein. Nach denselben sprachen noch 81 Fälle nach dem weitern Verlaufe entschieden für bazilläre Diphtherie, die übrigen mehr oder weniger unentschieden dagegen.

Sehr wichtig für die Verhütung weiterer Verbreitung der Krankheit sind die bakteriellen Nachuntersuchungen der aus der Behandlung Entlassenen. Bei den meisten derselben waren virulente Stäbchen noch 2—4 Wochen nach der Entlassung nachzuweisen, bei wenigen viel länger. Aeusserst wichtig sind hier die sehr vielen unscheinbaren Diphtheriefälle, von denen viele nicht erkannt und manche geflissentlich verheimlicht werden. Diese alle tragen viel zur Weiterausdehnung von Diphtherie bei. Es müsste hier viel mehr bakterielle Kontrolle durch besondere Kommissionen, in entfernteren Landgegenden durch die Aerzte selbst in Verbindung mit den Schullehrern stattfinden, die durch das Ausbleiben der Kinder auf Erkrankungen aufmerksam werden. Dies würde sehr viele Fälle zur Entdeckung bringen.

Verff. schliessen, dass die mikroskopischen Untersuchungen nicht nur gelegentlich, sondern beim geringsten Verdacht systematisch in regelmässigen Zwischenräumen durchgeführt werden sollten. Damit dies geschehe, müsste der Staat die Kosten ganz übernehmen, wobei er sich vielleicht auch teilweise mit wohlhabenderen Gemeinden abfinden könnte. JONQUIÈRE.

43) **Küster** (Köln). **Ueber Bazillenträger.** Aerztl. Tagung, veranlasst von der Akademie für prakt. Medizin in Köln, 22. August 1916. *Deutsche med. Wochenschrift. No. 37. S. 1148. 1916.*

K. hält die Behandlung der Bazillenträger für aussichtsreich und mit Rücksicht auf die Bekämpfung der Seuche für notwendig. Für die Behandlung der Diphtheriebazillen- und auch Meningokokkenträger empfiehlt K. ein Desinfektions-Inhalationsverfahren, wobei mit einem Reiff'schen Zerstäubungsapparat eine 1 pM. Chlor im Liter enthaltende Lösung eines unterchlorigsauren Salzes verstäubt wird. Die Lösung ist unter dem Namen „Sano" geschützt.

Bei täglich einstündigem Inhalieren soll meist nach fünf Tagen, in einem Teil der Fälle allerdings auch erst nach mehrwöchiger Behandlung, aber doch fast immer mit Erfolg es zum Schwinden der Bazillenausscheidung gekommen sein. K. empfiehlt diese Methode besonders als Massenverfahren. R. HOFFMANN.

44) **R. G. Perkins, M. J. Miller** and **H. O. Ruh. Studium der Diphtherie in Cleveland. Diphtherieträger. (Studies on diphtheria in Cleveland. Diphtheria carriers.)** *Journal of infectious diseases. Juni 1916.*

Ein Diphtherieträger ist ein Mensch, in dessen Nase und Hals ohne klinische Symptome der Diphtherie virulente Diphtheriebazillen länger als drei Wochen zu finden sind. Diphtheriebazillen, welche Meerschweinchen nicht töten, können nichtsdestoweniger für Menschen giftig sein, obwohl sie wahrscheinlich es im allgemeinen nicht sind. Morphologisch können virulente und nicht virulente Diphtheriebazillen gleich sein. Unter 1024 Schulkindern, Alter 9—12 Jahre, zeigten 4,2pCt. morphologisch Diphtheriebazillen. Unter 429 Kindern im Waisenhaus, Alter 4—15 Jahre, besassen 11,2pCt. morphologisch Bac. diphtheriae. Unter 2774 in Cleveland untersuchten Personen zeigten 4,07 pCt. morphologisch Diphtheriebazillen. Mit Hilfe des Schick'schen Versuchs fanden die Verff., dass 69 pCt. der untersuchten Personen nicht immun gegen Diphtherie seien. OTTO T. FREER.

e 1) Kehlkopf und Luftröhre.

45) **A. Onodi** (Budapest). **Probleme der Kehlkopfinnervation.** Ungar. Akad. der Wissenschaften, Sitzung v. 13. Nov. 1916. *Orvosi Hetilap. No. 47. 1916.*

Das Semon'sche Gesetz ist im Grunde wankend geworden, kann nicht als gültiges Gesetz weiterbestehen, wir müssen nach der definitiven Aufklärung dieses ungelösten schweren Problems in sorgfältig beobachteten Fällen weiter trachten. Kommen solche Fälle zur Sektion, dann sollen mit dem vom Verf. zuerst vorgeschlagenen Verfahren histologisch die zentralen Veränderungen, peripherischen Nervenstämme, Sympathikusverbindungen, die einzelnen Kehlkopfmuskeln und ihre separierten Nerven genau untersucht werden. Auf diese Weise wäre es möglich, bei den peripheren und auch bei den zentralen und nukleären Lähmungen nachzuweisen, ob im Falle von gleicher Erkrankung einzelne Nervenfasern früher lädiert werden oder gleichzeitig degenerieren. POLYAK.

46) **L. Dufourmentel** (Paris). **Das Semon-Rosenbach'sche Gesetz. (La loie de Semon-Rosenbach dans les paralysies recurrentielles.)** *Annales des maladies de l'oreille etc. Bd. 40. S. 798. 1914/15.*

Die sehr umfangreiche Arbeit besteht aus einem ersten Teil, in welchem Verf. eingeht auf die zahlreichen Arbeiten meistens experimenteller Natur, welche die Richtigkeit des Semon-Rosenbach'schen Gesetzes zu beweisen scheinen. Dabei wird von den einen Autoren als Erklärung eine erhöhte Vulnerabilität der Nervenfasern und Ganglienzellen der Abduktoren (Dilatatoren) angenommen — Fränkel und Gad, Onodi, Grabower, Risien-Russel, Frese, Morell Mackenzie, Cohen-Tervaert, Exner, Gagney —, von anderen Differenzen im anatomischen Bau der beiden Muskelgruppen und eine funktionelle Inferiorität

der Dilatatoren gegenüber den Adduktoren als Ursache gehalten — Lermoyez, Gowers, Kuttner und Simanowski.

Im zweiten Teil werden die hauptsächlichsten Arbeiten angegeben, die zu anderen Schlussfolgerungen geführt haben: Krause (Medianstellung infolge tonischer Reizung, Kontraktur der Adduktoren), Wagner (Wirkung des Musc. crico-thyreoideus anticus), Grossmann (Wirkung dos vom N. lar. sup. innervierten Musc. crico-thyreoideus), van Hooper (erhöhte Vulnerabilität der Abduktoren), Cahn und Körner (periphere und zentrale Lähmungen, Gültigkeit des Semon-Rosenbach'schen Gesetzes nur für erstere).

In weiteren 20 Druckseiten — 3. Teil — berichtet Verf. über eigene Beobachtungen und Erfahrungen, die Schwierigkeit, zu entscheiden, ob Medianstellung oder Kadaverstellung vorliegt, zumal bei Deformationen des Larynx, Abweichung in seiner Lage und in der Stellung der Aryknorpel usw. Die Stellung einzig zu beurteilen dadurch, dass man das kranke Stimmband in Beziehung setzt zum gesunden, geht nicht an, weil auch das letztere ganz entschieden in seinen statischen und dynamischen Verhältnissen verändert wird infolge der Passivstellung seines Partners. Verf. glaubt daher aus seinen klinischen Beobachtungen folgern zu dürfen, dass es eine wirkliche Medianstellung des gelähmten Stimmbandes bei der Rekurrensparalyse gar nicht gibt, denn eine solche müsste, wenn doppelseitig. sofort zu Erstickung oder mindestens zu hochgradiger Atemnot führen. Solch schwere Symptome haben sich aber nur in 3 von 17 Fällen bilateraler Rekurrensparalyse gezeigt, und bei ihnen war es auch nicht die Paralyse selbst, sondern, wie genaue Beobachtungen lehrten, komplizierende Nebenumstände, welche die hochgradige Atemnot verursachten. Es gibt also bei der Rekurrensparalyse nicht zwei Stellungen, in denen das Stimmband fixiert ist, sondern eine ganze Reihe solcher, variierend von 1—3 mm Abstand von der Mittellinie (paramediane Stellung).

Auch zahlreiche Tierexperimente veranlassen den Verf., abermals zu betonen, wie schwierig, ja unmöglich es gewesen sei, zu sagen, ob nun Median- oder Kadaverstellung vorliege. Der Umstand ferner, dass es bei experimentell erzeugter doppelseitiger Lähmung nie zu völligem Glottisverschluss gekommen, sondern stets eine Spalte von 2—3 mm geblieben, spricht des weiteren gegen genanntes Gesetz.

Schlussfolgerungen: 1. Jede Rekurrensparalyse ist „komplett", sobald sie Unbeweglichkeit des entsprechenden Stimmbandes bedingt. 2. Das infolge Rekurrensparalyse ausser Funktion gesetzte Stimmband steht immer in paramedianer Stellung und entfernt sich nur infolge seiner Atrophie weiter von der Mittellinie. 3. Aus den ersten zwei Schlussfolgerungen ergibt sich, dass die übliche Einteilung der Stimmbandlähmung in unvollständige Lähmungen (Medianstellung) und in vollständige Lähmung (Kadaverstellung) fallen gelassen werden muss. 4. Die sog. Muskelparalysen scheinen immer infolge lokaler Veränderungen (Myositis bei Diphtherie, Tuberkulose usw.) zu entstehen. 5. Die Rekurrensparalysen der Tabiker unterscheiden sich einzig durch ihre häufige Bilateralität, welche zu schwereren funktionellen Störungen führt, von den beidseitigen Stimmbandlähmungen, die aus anderer Ursache, speziell durch Speiseröhrenkrebs, entstehen.

Höchstens beobachtet man bei ihnen häufiger gleichzeitige Störungen sensibler Art von seiten des Pharynx und Larynx. SCHLITTLER.

47) **Kobrak** (Berlin-Schöneberg). **Rekurrenslähmung nach Thoraxquetschung.** *Med. Klinik. Heft 3. 1917.*

Mehr als 3 Wochen nach einem Sturze vom Pferde, wobei die linke Brustseite gequetscht wurde, stellte sich bei dem 20jährigen Mann eine rasch zunehmende Heiserkeit ein, für welche wenige Tage nachher als Ursache eine komplette linksseitige Rekurrenslähmung festgestellt wurde. Offenbar war diese auf eine Blutung im oberen Mediastinum durch stumpfes Trauma zurückzuführen. Wahrscheinlich hat sich die Schädigung des Nerven allmählich ausgebildet, wohl zunächst im Sinne einer Postikuslähmung, bis dann in relativ kurzer Zeit die Rekurrenslähmung vollständig wurde. Sollten Befunde einseitiger Postikuslähmung (oder Rekurrenslähmung) bei stärkeren Thoraxkontusionen häufiger erhoben werden, so könnte man die latente Postikuslähmung als ein Symptom einer Mitbeteiligung des Mediastinums bei stumpfen Thoraxtraumen auffassen. SEIFERT.

48) **Karl Grünberg. Septische Blutungen in die Scheiden der Rami recurrentes vagi als Ursache einer doppelseitigen Postikuslähmung.** *Zeitschr. f. Ohrenheilk. Bd. 59. S. 174.*

Da unter den nicht gerade seltenen Fällen von Stimmbandlähmung infolge von Infektionskrankheiten nur bei zweien eine neuritische Affektion des Rekurrens anatomisch nachgewiesen werden konnte, ist der hier beschriebene von besonderem Interesse wegen des mikroskopischen Befundes ausgedehnter Blutungen in beiden Nerven. BRADT.

49) **Citelli** (Catania). **Ueber die chirurgische Behandlung der Larynxstenosen bei Postikuslähmung. Erwiderung zur Arbeit von Sargnon und Toubert. (Du traitement chirurgical des sténoses laryngées dues à la position médiane des deux cordes vocales. A propos du récent travail de Sargnon et Toubert sur cet argument.)** *Annales des maladies de l'oreille etc. Bd. 40. S. 557. 1914/15.*

Verf. tritt für seine Operationsmethode — Chordectomia externa — ein gegenüber der von genannten Autoren im Heft 2, 1914, publizierten — Laryngostomie, submuköse Arytaenoidektomie mit Kurettage der Ventriculi Morgagni.

Citelli machte seine ersten Experimente an Hunden (1906) und hat darüber in verschiedenen Arbeiten berichtet. Wichtig ist bei der Ablatio, die vordere Kommissur nicht zu verletzen, sowie die Stimmbänder möglichst radikal zu entfernen, ohne das benachbarte Gewebe zu schädigen. Von 8 so operierten Fällen beweisen namentlich 4, über welche Iwanoff 1913 in der Zeitschrift für Laryngologie berichtet hat, den Vorteil und die guten Erfolge dieses Verfahrens. Bei gründlichem Operieren regenerieren sich die Stimmbänder nie mehr so ausgedehnt, dass dadurch wieder ein völliger Schluss der Glottis eintritt; ebensowenig resultiert aus der Ablatio ein kompletter Verlust der Stimme.

Wenn Verf. am Schlusse seiner Arbeit sagt, dass in den 8 bis jetzt operierten Fällen die Resultate ausgezeichnete waren, so möchte Referent doch betonen, dass in einem Falle (Nicolai) eine Synechie noch eine temporäre Tubage nötig machte, die Stimme heiser blieb, in einem zweiten Falle (Gleitsmann) nach 3 Wochen das Abtragen einiger „Knötchen", welche sich wieder gebildet hatten, geboten war und über das definitive Resultat überhaupt nichts gesagt werden kann, da Patient einen Monat nach der Operation an Pneumonie starb. Ferner scheinen im dritten und vierten Falle (Citelli) die Indikation zur Chordektomie nicht Stimmbandlähmungen, sondern Dyspnoe infolge Tumorbildung gewesen zu sein.

SCHLITTLER.

50) **Zange** (Jena). **Ueber Rekurrenslähmungen nach Schussverletzungen.** *Zeitschrift f. Ohrenheilk. Bd. 73. S. 295.*

Verf. stellt die bisher bekannt gewordenen 7 Fälle zusammen und bespricht die Möglichkeiten, an welcher Stelle der Rekurrens bzw. der Vagus in seinem Verlauf vom Gehirn bis zum Larynx getroffen werden kann. Neben der Frage der Lokalisation der Schädigung bereitet die Entscheidung, ob es sich um eine direkte Nervenverletzung oder um Fernwirkung handelt, oft grosse Schwierigkeiten. Dementsprechend wird man mit dem Entschluss zur Nervennaht sehr zurückhaltend sein. Von anderen Behandlungsmethoden (Faradisation, phonetische Uebungen, blutige Knorpelplastik) empfiehlt sich besonders die Paraffininjektion nach Krüger-Brünings. Es folgt die ausführliche Beschreibung von 3 eigenen Fällen.

KOTZ.

51) **Körner. Beobachtungen über Schussverletzungen des Kehlkopfes. 4. Reihe.** *Zeitschr. f. Ohrenheilk. Bd. 73. S. 286.*

Fall 12. Schuss von der Seite her in die hintere Wand des Kehlkopfes. Dislokation und Fixation der Giessbeckenknorpel und Lähmung des Ramus muscularis nervi laryngei superioris. Fall 13. Querschuss durch den Kehlkopf. Fall 14. Gewehrschuss von rechts hinten durch den Hals und durch den Hypopharynx bis in die linke Ringknorpelhälfte. Fall 15. Schrägschuss durch den oberen Teil des Kehlkopfes. Fall 16. Schrapnellkugel-Steckschuss im Halse mit Schädigung des Kehlkopfes.

KOTZ.

52) **Samuel Iglauer. Eine einfache Art der Befestigung von Intubationsröhren. (A simple method of fixation of intubation tubes.)** *The Laryngoscope. August 1916.*

Langdauernde Intubation ist für die Behandlung der chronischen Kehlkopfstenose manchmal nötig. In diesen Fällen besteht die Gefahr der Autoextubation des Rohrs mit Erstickung des Patienten. Iglauer geht auf folgende Weise vor: Eine seichte Rinne wird um ein Hartgummiintubationsrohr gefeilt, gerade unterhalb der Anschwellung des Rohrs. In diese Rinne wird ein Seidenfaden, 10 Zoll lang, festgebunden, mit dem Knoten an der Vorderseite des Rohrs. Die Enden pes Fasden werden fest gebunden und derselbe und die Rinne mit Paraffin durchtränkt, um alle scharfen Ränder zu bedecken. Es wird dann intubiert, der Faden

mit einer leichten Zange gefasst, und durch die Tracheotomieöffnung gezogen. Er wird dann festgezogen und an die Haut geklebt, so dass Autoextubation unmöglich wird.

OTTO T. FREER.

53) C. J. Imperatori. **Eingekeilter Fremdkörper in der Luftröhre. (Impacted foreign body in the trachea.)** *The Laryngoscope. September 1916.*

Einem 18 Monate alten Kinde, in zyanotischem Zustande, wurde mittels Tracheotomie eine Glasperle aus der Luftröhre entfernt, nachdem der Versuch, sie mittels direkter Laryngoskopie aus der Luftröhre zu entfernen, wegen Erstickungserscheinungen aufgegeben werden musste. Der Fremdkörper lag unterhalb der Stimmbänder. Trotz Entfernung der Glasperle durch Tracheotomie starb das Kind nach ein paar Atemzügen. Augenblickliche Tracheotomie ohne den Versuch mit direkter Laryngoskopie hätte das Kind vielleicht retten können.

OTTO T. FREER.

54) Ernst Müller. **Bohne im rechten Bronchus.** Stuttgarter ärztl. Verein, Sitzung vom 4. Mai 1916. *Deutsche med. Wochenschr. No. 38. S. 1180. 1916.*

Die Bohne war am Abend vor ihrer Demonstration in die Trachea des fünfjährigen Mädchens gelangt. In der Nacht mehrere Erstickungsanfälle. Tracheotomia inferior. Beim Eröffnen der Trachea erschien die Bohne in der Wunde, verschwand aber sofort wieder bei tiefer Inspiration. Darauf schwerste Zyanose, vollständige Verlegung des Luftstroms. Nach mehrmaliger Kompression des Thorax kehrt die Atmung wieder. Einführung des Bronchoskops durch die Trachealwunde. Nach Auswischen von Schleim ist die Bohne im rechten Hauptbronchus sichtbar und wird beim ersten Versuch mit der Zange gefasst und entfernt.

R. HOFFMANN.

e II) Stimme und Sprache.

55) O. Muck (Essen). **Heilungen von schwerer funktioneller Aphonie.** *Münchener med. Wochenschr. No. 12. S. 441. 1916.*

Methode: Erzeugung eines Angstschreies durch vorübergehende endolaryngeal herbeigeführte Kehlkopfstenose. Es wird eine Metallkugel von 1 cm Durchmesser an einem Stiel mit der Krümmung der Kehlkopfinstrumente plötzlich auf einige Sekunden in den Kehlkopf eingeführt. Mitteilung dreier geheilter Fälle, die 7 Monate, 3 Monate, 14 Tage stimmlos gewesen waren. M. beschreibt die auf den Reflexschrei infolge der Erstickungsangst folgende psychische Reaktion.

NADOLECZNY.

56) O. Muck (Essen). **Psychologische Beobachtungen bei Heilungen funktionell stimmgestörter Soldaten.** *Münchener med. Wochenschr. No. 22. S. 804—806. 1916.*

Wenn M. durch seine Methode den Angstschrei erzielt hat, so gilt es, die Stimme nunmehr festzuhalten. Der Kranke bricht in Freudentränen aus. Er muss dann sofort einige Vokale üben, Sätze vorlesen und eine Unterhaltung beendet die Sitzung. Eine Zigarette dient zur Abrundung des Erfolges. Wichtig ist die

wirklich endolaryngeale Einführung der Kugel. M. teilt 12 Fälle mit, darunter einen Misserfolg. Der Betreffende erhielt aber seine Stimme nach einer Pneumonie wieder. Er war an die endolaryngeale Behandlung gewöhnt und erschrak nicht dabei. Bemerkenswert ist bei allen anderen Fällen die Umwandlung der vorher tieftraurigen Stimmung in eine gehobene und freudige, bisweilen der Eintritt tiefen Schlafes. Später hat M. noch weitere 5 Fälle (Dauer 5—9 Monate) prompt geheilt. Er nimmt an, dass der Krieger im allgemeinen nicht zu Rückfällen disponiert ist, wie z. B. die „rezidivfähige aphonisch werdende Jungfrau, die mitunter vor Eintritt der Menses aphonisch wird".

NADOLECZNY.

57) **O. Muck** (Essen). **Weitere Heilungen von Stimmverlust im Kriege.** *Münchener med. Wochenschr. No. 41. S. 1466. 1916.*

Mitteilung von 14 mit dem Kugelverfahren geheilten Fällen von Aphonie, die 5 Tage bis 9 Monate gedauert hatten, darunter eine spastische Form, geheilt durch Atem- und Stimmübungen, ein Fall, bei dem Singübungen zur Nachbehandlung dienten. M. betont die Notwendigkeit frühzeitiger, sachgemässer Behandlung der Stimmlosigkeit. Von weiteren 31 Fällen wurden 29 prompt geheilt, darunter 4 funktionell Taubstumme und 3 Mutismen.

NADOLECZNY.

58) **Cortlandt MacMahon. Einige Formen von Sprach- und Stimmerkrankungen bei Soldaten. (Some forms of voice and speech affections in soldiers.)** *Medical society of London. 11. Dezember 1916. — Brit. med. journ. 16. Dezember 1916. S. 839.*

Verf. bespricht: 1. Stottern infolge Shockwirkung durch Granatexplosion. Es besteht mehr oder weniger starke Behinderung beim Sprechen, in manchen Fällen von Amnesie begleitet. Prognose ist gewöhnlich gut; leichte Fälle werden am besten sich selbst überlassen. In schwereren Fällen soll der Patient zum Sprechen erzogen werden; als Vorübung sind Atemübungen zu betrachten, wobei die Lungen durch untere seitliche Ausdehnung des Brustkorbs zu füllen sind, ohne dass der obere Teil des Brustkorbs sich hebt. Der nächste Schritt besteht darin, die hauptsächlichsten Vokale aussprechen zu lernen, wobei auf die korrekte Stellung von Zunge und Lippen und den Abstand zwischen den Zähnen zu achten ist. Sodann kommen die Konsonanten an die Reihe. Schwieriger sind die Fälle, bei denen ein seit Kindheit bestehender Sprachfehler durch den Shock verschlimmert worden ist.

2. Aphasie. Auch hier stehen in erster Linie Atemübungen. Die Behandlung soll dahin streben, eine möglichst vollkommene Erschlaffung der Muskeln und der Aufmerksamkeit herbeizuführen.

3. Aphonie. Der eigentlichen Behandlung soll Hospitalruhe und Aufenthalt in einem Erholungsheim vorausgehen; denn je länger eine Aphonie bestanden hat, um so leichter ist es, sie zu heilen (? Ref.). Auch hier erweisen sich Atemübungen als am nützlichsten. Der Patient soll mit halbgeschlossenen Augen liegen und regelmässig tief atmen, während die Hände des Arztes auf seinen seitlichen Thoraxpartien liegen. Nach 6 Atmungen soll jedesmal eine Pause eintreten. Es soll den Patienten suggeriert werden, dass diese Uebungen

wirklich endolaryngeale Einführung der Kugel. M. teilt 12 Fälle mit, darunter einen Misserfolg. Der Betreffende erhielt aber seine Stimme nach einer Pneumonie wieder. Er war an die endolaryngeale Behandlung gewöhnt und erschrak nicht dabei. Bemerkenswert ist bei allen anderen Fällen die Umwandlung der vorher tieftraurigen Stimmung in eine gehobene und freudige, bisweilen der Eintritt tiefen Schlafes. Später hat M. noch weitere 5 Fälle (Dauer 5—9 Monate) prompt geheilt. Er nimmt an, dass der Krieger im allgemeinen nicht zu Rückfällen disponiert ist, wie z. B. die „rezidivfähige aphonisch werdende Jungfrau, die mitunter vor Eintritt der Menses aphonisch wird“. NADOLECZNY.

57) **O. Muck** (Essen). **Weitere Heilungen von Stimmverlust im Kriege.** *Münchener med. Wochenschr. No. 41. S. 1466. 1916.*

Mitteilung von 14 mit dem Kugelverfahren geheilten Fällen von Aphonie, die 5 Tage bis 9 Monate gedauert hatten, darunter eine spastische Form, geheilt durch Atem- und Stimmübungen, ein Fall, bei dem Singübungen zur Nachbehandlung dienten. M. betont die Notwendigkeit frühzeitiger, sachgemässer Behandlung der Stimmlosigkeit. Von weiteren 31 Fällen wurden 29 prompt geheilt, darunter 4 funktionell Taubstumme und 3 Mutismen. NADOLECZNY.

58) **Cortlandt MacMahon. Einige Formen von Sprach- und Stimmerkrankungen bei Soldaten. (Some forms of voice and speech affections in soldiers.)** *Medical society of London. 11. Dezember 1916. — Brit. med. journ. 16. Dezember 1916. S. 839.*

Verf. bespricht: 1. Stottern infolge Shockwirkung durch Granatexplosion. Es besteht mehr oder weniger starke Behinderung beim Sprechen, in manchen Fällen von Amnesie begleitet. Prognose ist gewöhnlich gut; leichte Fälle werden am besten sich selbst überlassen. In schwereren Fällen soll der Patient zum Sprechen erzogen werden; als Vorübung sind Atemübungen zu betrachten, wobei die Lungen durch untere seitliche Ausdehnung des Brustkorbs zu füllen sind, ohne dass der obere Teil des Brustkorbs sich hebt. Der nächste Schritt besteht darin, die hauptsächlichsten Vokale aussprechen zu lernen, wobei auf die korrekte Stellung von Zunge und Lippen und den Abstand zwischen den Zähnen zu achten ist. Sodann kommen die Konsonanten an die Reihe. Schwieriger sind die Fälle, bei denen ein seit Kindheit bestehender Sprachfehler durch den Shock verschlimmert worden ist.

2. Aphasie. Auch hier stehen in erster Linie Atemübungen. Die Behandlung soll dahin streben, eine möglichst vollkommene Erschlaffung der Muskeln und der Aufmerksamkeit herbeizuführen.

3. Aphonie. Der eigentlichen Behandlung soll Hospitalruhe und Aufenthalt in einem Erholungsheim vorausgehen; denn je länger eine Aphonie bestanden hat, um so leichter ist es, sie zu heilen (? Ref.). Auch hier erweisen sich Atemübungen als am nützlichsten. Der Patient soll mit halbgeschlossenen Augen liegen und regelmässig tief atmen, während die Hände des Arztes auf seinen seitlichen Thoraxpartien liegen. Nach 6 Atmungen soll jedesmal eine Pause eintreten. Es soll den Patienten suggeriert werden, dass diese Uebungen

für ihre allgemeine Gesundheit notwendig seien. Die Uebungen sollen dreimal täglich 5 Minuten lang gemacht werden.

FINDER.

59) **Imhofer. Ueber funktionelle Aphonie im Kriege.** Wissenschaftl. Sitzung der Militärärzte der Festung Krakau am 23. Januar 1917.

Vortragender berichtet über seine Erfahrungen über diese Affektion. Dieselbe erscheint in auffallender Zunahme begriffen. Im Gegensatze zur Aphasie ist die Ursache in den wenigsten Fällen eine traumatische. Ein sehr häufiger Befund ist eine mehr oder weniger ausgesprochene Laryngitis, welche Vortragender als sekundär auffasst und mit dem von ihm so benannten Ermüdungskatarrh in eine Kategorie stellt. Es finden sich ferner häufig Bewegungsstörungen der Stimmbänder verschiedener Natur. Die gewöhnlichen Formen sind Zusammenpressen der Taschenbänder, Parese der Adduktoren und isolierte Lähmung der Mm. interarytaenoidei transversi. Die Heilung erfolgt immer plötzlich und komplett. Unbedingt sicher wirkende Behandlungsmethoden gibt es nicht. Vortragender hatte bei allen den üblichen Behandlungsmethoden neben Erfolgen auch Misserfolge. In einer grossen Anzahl von Fällen verhielt sich die funktionelle Aphonie gegenüber der Behandlung resistent. Vortragender fasst die Affektion als hysterisch auf.

Vom militärärztlichen Standpunkte aus hält er diese Kranken zum mindesten für Hilfsdienste tauglich, bezüglich eventueller Versorgungsansprüche vertritt er die Anschauung, dass diese Kranken als intern Kriegsbeschädigte aufzufassen sind, dass aber gegenüber einer eventuell angegebenen traumatischen Entstehungsweise Zweifel berechtigt sind und eine Verwundungszulage für solche Leute nicht zu bewilligen wäre.

(Autoreferat.)

f) Schilddrüse.

60) **Askanaji** (Genf). **Implantationen von Schilddrüsenteilchen nach Kummer.** *Société médicale de Genève vom 1. März 1916.*

Die Teilchen wurden vom gleichen Subjekt übergepfropft. Man sollte dazu embryonales Gewebe nehmen. Auch beim Menschen wären diese Versuche zu machen. Es ist dabei zu bemerken, dass die Tuberkulose der Schilddrüse nicht selten ist.

JONQUIÈRE.

61) **Schultze. Angeborene Schilddrüsenatrophie (sogenanntes Myxödem).** Niederrhein. Gesellsch. f. Natur- u. Heilkunde (Med. Abt.) Bonn, Sitzung vom 15. Mai 1916. *Deutsche med. Wochenschr. No. 39. S. 1211. 1916.*

Demonstration eines der sehr seltenen Fälle von angeborenem Schilddrüsenschwund. Bezüglich des Befundes und der Krankengeschichte sei auf das Original verwiesen.

R. HOFFMANN.

62) **Ernst Lyon. Ueber einen Fall von Zylinderzellenkarzinom der Schilddrüse bei Basedow'scher Krankheit.** *Zeitschr. f. Krebsforsch. Bd. 14 und Diss. Bonn 1914.*

Klinische und histologische Beschreibung eines Falles bei 21 Jahre altem Mädchen. Der Basedow bestand bereits 5 Jahre. Erörterung der Fragen, ob die



Basedowerscheinungen von denjenigen Teilen der Schilddrüse ausgehen, die nicht vom Tumor ergriffen sind, ob der Tumor sich zufällig in einer Basedowstruma entwickelt hat, oder ob die Tumorzellen imstande sein können, Säfte abzusondern, die den Basedow erzeugen. Keine Lösung dieser Fragen. DREYFUSS.

63) **William Seaman Bainbridge. Der gegenwärtige Stand der Chirurgie des Basedow. (The present status of the surgery of systemic goitre.)** *Journ. of the Michigan state med. soc. April 1914.*

Unter dem Namen „systemic goitre“ bezeichnet Verf. den gewöhnlich als Basedow'sche Krankheit bekannten Symptomenkomplex. Der ausgesprochene Basedow soll nach Ansicht des Verf.'s stets Gegenstand der chirurgischen Behandlung sein. Verf. gibt eine Uebersicht über die verschiedenen Operationsmethoden und die mittels derselben von den einzelnen Autoren erzielten Resultate und führt eine Anzahl von kurzen Krankengeschichten eigener Fälle an. Dieselben sind durch Abbildungen, welche die Patienten vor und nach der Operation darstellen, illustriert. FREUDENTHAL.

64) **Eiger** (Bern). **Experimentelle Untersuchungen über den Morbus Basedow.** Verhandl. d. Schweizer Gesellsch. f. Neurologie, Mai 1916.

Verf. konnte als wichtige Tatsache im Blut einen vermehrten Gehalt an Schilddrüsensaft nachweisen, und dass dies bei der Basedow'schen Krankheit der Fall ist. Das Blut wurde bei 6 Fällen der Vena thyreoidea entnommen.

Bei Basedowkranken zeigt sich erhöhte Wirkung des Adrenalins, die bei gewöhnlichem Kropf fehlt. Bei Basedow sind ferner die automatischen Bewegungen im Körper, der Tonus und die Kontraktionen des Darms erhöht, während starke Dosen des Extractum thyreoidale die Peristaltik verlangsamen und schliesslich unterbrechen. JONQUIÈRE.

g) Oesophagus.

65) **Heindl. Oesophagusstriktur mittelst Diathermie behandelt.** K. k. Gesellsch. der Aerzte in Wien, Sitzung vom 23. Juni 1916.

Die Pat. hatte sich die Striktur vor 8 Jahren durch Trinken von Kalilauge zugezogen. Die Stenose war impermeabel und die Kranke musste 3 Jahre durch eine Magenfistel ernährt werden.

Es wurde zuerst die Dilatation bis zu einem gewissen Grade durchgeführt, dann wurde die Stenose unter Kokainanästhesie und nach vorheriger Anwendung von Morphium und Atropin mit einem vom Vortr. angegebenen Instrument passiert. Dieses besteht aus einer Sonde, welche in die Striktur eingeführt wird. Aus einem Schlitz der Sonde springt auf Druck auf einen Knopf ein kleines Messerchen hervor, durch welches ein starker Hochfrequenzstrom geht, die zweite Elektrode wird auf den Körper aufgelegt. Die Sonde wird nun zurückgezogen und das Messer macht einen Einschnitt in die Stenose, wobei infolge der diathermischen Wirkung des Hochfrequenzstromes die Schnittwunde nicht blutet, da das Gewebe koaguliert wird.

Die Behandlung dauerte 8 Monate und erforderte 60 Sitzungen. Die Frau ist seit einem Jahre geheilt und geniesst alle Speisen.

In leichteren Fällen dauert die Behandlung 3—4 Monate. Nach dieser Behandlung scheint die Narbe weich zu bleiben.

HANSZEL.

66) **Jenckel. Oesophagusstenose.** Aerztl. Verein zu Hamburg, Sitzung vom 21. März 1916. *Deutsche med. Wochenschr. No. 35. S. 1085. 1916.*

42 jährige Frau, der wegen Verätzung mit Salzsäure im Jahre 1911 zunächst eine Magenfistel nach Witzel angelegt, später die Oesophagotomia externa am Hals gemacht worden war, um eventuell von dort aus eine Bougierung vorzunehmen. Dabei hatte sich gezeigt, dass sowohl hinter der Cartilago cricoidea als auch tiefer unten am Hals das Lumen der Speiseröhre durch Narbenmassen verschlossen war. Durch Elektrolyse nach Newman gelang es J., den Oesophagus allmählich wieder durchgängig zu machen. Nach dreimonatiger Behandlung konnte die Pat. wieder alles schlucken und sich von oben her ernähren. Die Magenwunde schloss sich dann nach Fortnahme des Schlauches spontan. Pat. fühlt sich wohl seitdem und kann alles geniessen.

Der Oesophagus ist von normaler Weite und ohne Hindernis (Sondierung und Röntgenaufnahme). J. rät in Fällen von Aetzstrikturen immer zunächst die Elektrolyse zu versuchen, ehe man sich zu eingreifenden plastischen Operationen zur Herstellung einer künstlichen Speiseröhre (Lexer-Frangenheim) entschliesst.

R. HOFFMANN.

67) **Ulrich Rohner. Leberzirrhose, Splenomegalie und Oesophagusvaricen.** *Diss. Greifswald 1915.*

Fall einer 57 jährigen Frau, bei der 10 Jahre vorher eine Vereiterung eines Echinokokkussackes zu Leberzirrhose geführt hatte. Tod an Blutung aus Oesophagusvarizen. Anatomische und mikroskopische Untersuchung des Präparates.

DREYFUSS.

68) **Levigourevitsch. Ueber die Häufigkeit der Oesophagusvaricen bei Leberzirrhose. (De la fréquence des varices oesophagiennes dans la cirrhose alcoolique [Statistique]).** *Thèse. Genf 1915.*

Von 108 Fällen alkoholischer Leberzirrhose, die von 1905—1915 auf der Abteilung Bard im Kantonsspital in Genf behandelt wurden, waren 32 durch Oesophagusvarizen kompliziert (wie die Diagnose derselben sichergestellt wurde, ob klinisch oder durch Autopsie, lässt sich aus der ganz oberflächlichen Arbeit nicht ersehen), 23 mit Aszites, 9 ohne solchen. Von den 23 sind 15 gestorben, von den übrigen 9 Fällen 3. Von den 15 mit Aszites und Varizen Gestorbenen erlagen 8 tödlichen Blutungen aus den Varizen; einige von ihnen wenige Stunden nach der Punktion, so dass ein kausaler Konnex sehr nahe liegt. Allerdings starben auch 4 an Hämorrhagien, ohne punktiert worden zu sein, und 3 wurden längere Zeit vor der tödlichen Blutung nicht mehr punktiert.

DREYFUSS.

69) **F. H. Jacob** (Nottingham). **Ein ungewöhnlicher Fall von Ausguss der Speiseröhre. (An unusual case of esophagean cast.)** *Lancet. 3. Mai 1916.*

Pat. erbrach einen zusammenhängenden Ausguss von Speiseröhre, Pharynx



und Mesopharynx. 6 Jahre und 1 Jahr vorher hatte er eine gleiche Attacke gehabt. In der Zwischenzeit bestanden nur geringe Beschwerden beim Schlucken. Wassermann negativ. FINDER.

70) **Carl Klein. Zur Kasuistik der Oesophagoskopie.** *Diss. Giessen 1914.*

Beschreibung von 6 von v. Eicken in der Giessener Klinik behandelten Fremdkörperfällen.

1. Hornknopf bei 14 Monate altem Kind.
2. Taubenknochen.
3. Speiseteile über einem Karzinom, das 26 cm von der Zahnreihe entfernt sass.
4. Speiseteile in einem durch Trinken von Essigessenz dauernd verengtem Oesophagus.
5. Zehnpfennigstück bei $2^1/_2$ jährigem Kind.
6. Knochenstück bei 67 Jahre alter Frau. DREYFUSS.

II. Kritiken und Gesellschaftsberichte.

a) Vereinigung schweizerischer Hals- und Ohrenärzte.

Demonstrationen. Korr.-Blatt f. Schweizer Aerzte. 1916. Nr. 37.

1. Laubi (Zürich): Tränensackoperation nach West.

Die Tränensackchirurgie scheint in neuerer Zeit aus der Domäne der Ophthalmologen in diejenige der Rhinologen überzugehen. West operiert endonasal. Die Einzelheiten sind l. c. nachzulesen. Die Operation nach West scheint Vorzüge vor derjenigen nach Toti zu haben. Siebenmann zieht sie der seinigen gelegentlich auch vor. Der Tränenfluss wird sofort hergestellt und die Dakryozystitis heilt bald aus.

2. Oppikofer (Basel): Pathologisch-anatomische Demonstrationen.

a) Primäres Lymphosarkom des Nasenrachenraumes bei einem 72 jährigen Mann. Gründliche Entfernung vom Nasenrachen aus. Rezidiv, aber wegen geringer Beschwerden nicht wieder operiert. Zwei Jahre später Tod an Apoplexie.

b) Primäres Rundzellensarkom des Nasenrachens. 70jährige Frau. Operation und Arsen von vorübergehendem Erfolg. 12 Monate nach Beginn der Erkrankung Tod. Die Operation hatte ergeben, dass der derbe Tumor bis zum dritten Halswirbel hinuntergewachsen war.

c) Primäres Lymphosarkom des Retronasalraumes bei 54 jährigem Mann. Fleischiger Tumor, Kopfschmerzen und Nasenblutungen, Kachexie. Tod ein Jahr nach Beginn des nicht operierten Tumors.

d) Primäres Endotheliom des Nasenrachens bei 17jährigem Jungen. Hochgradige Schmerzen im Trigeminusgebiet. Wachstum nach allen Seiten. Auftreibung der Wange, des harten Gaumens, Protrusio bulbi, Ophthalmoplegia

externa. Invasion durch das Keilbein in die Pars basilaris, Dura nur weggedrängt. Ohreiterung. Rhinoscopia posterior sollte boi jeder Eiterung stattfinden.

e) Primäres Kankroid bei 56jährigem Fräulein. Auch in diesem Fall ist die Dura von der durchgewucherten Geschwulst nicht durchbrochen, sondern nur verdrängt. Die grosse Widerstandsfähigkeit der Dura ist nach Verf. durch viele Fälle von bösartigen Geschwülsten erwiesen. Die Patienten sterben, bevor intrakranielle Symptome auftreten, an Kachexie. Patientin konnte nicht einmal mehr den Kopf aufrecht halten. Zuletzt trat einseitige Lähmung der Hirnnerven IX—XII ein.

f) u. g) Zwei Präparate von malignen Mittelohrgeschwülsten, die sehr selten sind. Es war ein Karzinom und ein Sarkom. Osteomyelitis des Schädeldachs von den Nebenhöhlen der Nase aus. Eitrige Meningitis.

Siebenmann weist in der Diskussion darauf hin, dass wegen der Gefahr einer konsekutiven Osteomyelitis schon bei blossem Verdacht auf Ozaena keine Nebenhöhlenoperation unternommen werden sollte!

Von anderer Seite wird noch über zwei Erfolge der Sonnenbestrahlung bei postoperativer Myelitis von Gesichtsknochen berichtet.

3. Guyot (Genf): Ueber Kriegsverletzungen im otorhinolaryngologischen Bereich. Unendlich grosse Abwechslung der Verwundungsarten durch Kugeln. Dieselben erzeugen fast niemals schwere Infektionen.

Die Verwundungen des Kehlkopfs durch Kugeln verlaufen fast immer sofort tödlich. Jonquière.

---

b) Niederländische Gesellschaft für Hals-, Nasen- und Ohrenheilkunde.

XXV. Versammlung in Amsterdam, 20. und 21. November 1915.

I. Michie Ono (Fukuoka, Japan): Ueber den Einfluss der Intensität und der Tonalität des Reizes auf die reflektorische Wirksamkeit des M. tensor tympani.

II. H. Zwaardemaker (Utrecht): Weitere Untersuchungen über Hörinstrumente.

III. H. Burger (Amsterdam): Das Laryngoskop von Krishaber.

Demonstration des von Krishaber, dem französischen Laryngologen im Jahre 1866 angegebenen und benutzten Instrumentes. Im Anschluss hieran demonstriert Vortragender eine Reihe Lichtbilder über die Erfindung und Entwicklung der Laryngoskopie.

Diskussion:

Benjamins bemerkt, dass bei den Franzosen auch jetzt noch die Neigung besteht, direkte Beleuchtung zu benutzen. Im Hôpital Lariboisière zu Paris wurde noch vor einigen Jahren zur Beleuchtung eine elektrische Bogenlampe, welche neben dem Untersucher stehend Licht in das untersuchte Organ warf, benutzt.



Quix fragt, ob die Hand auf dem Kehlkopf, welche einige Bilder bei der Untersuchung zeigen, die Anwendung eines „Gegendrucks" bedeuten.

Burger antwortet, dass das nicht der Fall sei. Die Hand soll nur den Kiefer und dadurch den Kopf fixieren.

IV. C. E. Benjamins und G. F. Rochat (Utrecht): Weitere Untersuchungen über die Physiologie des Tränenkanals.

Die Vortragenden fanden früher eigentümliche Druckschwankungen im Tränenkanal bei Kaninchen. Es zeigte sich, dass diese Schwankungen verursacht werden durch Einflüsse im Kanal selbst. Da glatte Muskeln fehlen, müssen vasomotorische Bewegungen in den grossen Bluträumen die Druckschwankungen verursachen. Man fand, dass die Schwankungen unabhängig von denjenigen im allgemeinen Blutdruck sind. Man hat hier also eine selbständige vasomotorische Automatie, sogar in den beiderseitigen Kanälen verschieden.

Experimente mittels Nikotin, Adrenalin und elektrischer Reizung zeigten, dass neben einer gewöhnlichen sympathischen vasokonstriktorischen Innervation eine parasympathische im Tränenapparat besteht, welche die Leitungsbahn für die vasomotorische Automatie ergibt.

Schliesslich wurde mittels Hirndurchschneidung erwiesen, dass das Zentrum am Boden des vierten Ventrikels liegt, in der Nähe der vasomotorischen Zentren.

Das Gefundene hat allgemeine biologische Bedeutung. Wahrscheinlich finden sich derartige Automatien auch in anderen kavernösen Räumen, wie im Penis und in der Nase. Ferner wird hierdurch die Fortbewegung der Tränen gefördert werden. — Demonstration der Experimente im Lichtbilde.

Diskussion: de Kleyn antwortet Benjamins auf seine diesbezügliche Frage, dass die periphere Bahn der Innervation noch nicht ganz feststeht. Sie wird noch näher erforscht werden.

V. H. de Groot (Utrecht): Zahnwurzelzysten.

Das Entstehen der Zysten wird kurz auseinandergesetzt, nach der paradentären Theorie von Malassez. Vortragender hatte Gelegenheit 19 Zysten zu behandeln. Meistens war eine Wurzelspitze unter der Kieferhöhle der Ausgangspunkt.

Die Pathologie und Diagnose werden besprochen. Zur Therapie wird die Operation nach Partsch empfohlen, etwas modifiziert durch Bildung eines Schleimhautlappens, welcher in die Wunde umgeklappt wird, so dass eine sehr grosse Oeffnung zur Mundhöhle entsteht. Auf diese Weise kann die Wange die Höhle nicht verschliessen, wie dieses bei der ursprünglichen Operation nach Partsch möglich ist.

Zysten im Os intermaxillare und im Unterkiefer schält Vortragender in toto aus. Ein Schleimhautperiostlappen wird in die Höhle hineintamponiert.

Diskussion:

Burger will bei grossen Zysten eine Gegenöffnung zur Kieferhöhle machen, mit Verschluss der Wunde im Munde, welches Verfahren ihm gute Dienste erwies.

Brat operiert nur bei kleinen Zysten nach **Partsch**.

de **Groot** antwortet, dass Operation nach **Caldwell-Luc** nur dann angezeigt ist, wenn die Kieferhöhle offen vorliegt.

VI. H. **Burger** (Amsterdam): Die Erblichkeit der chronischen, progressiven Schwerhörigkeit.

VII. J. **van der Hoeven Leonhard** (Amsterdam): a) Das Verhältnis der Grösse der Stirnhöhlen zur Wölbung der Tubera frontalia.

Mittels eines vom Vortragenden konstruierten Profilmessers wurden an 100 Schädeln mit doppelseitig auf gleiche Weise durchgesägten Stirnhöhlen Messungen ausgeführt, welche graphisch dargestellt wurden. Es lässt sich aus den Ergebnissen folgern:

1. Die Wölbung wird stärker beim Grösserwerden des fronto-posterioren Durchmessers der Höhle.

2. Die Wölbung wird stärker beim Grösserwerden des queren Sinusmasses.

3. In der Richtung von einer kleiner werdenden Prominenz zur grösser werdenden Depression werden die antero-posterioren Durchmesser grösser. Es kommen jedoch in den Gruppen der gleichen Depression oder Prominenz solche grossen individuellen Unterschiede vor, dass man z. B. das Fehlen einer Höhle antreffen kann sowohl bei einer Prominenz von 1 mm, als bei einer Depression von 2 mm.

Bei seinen 200 Fällen fehlte der Sinus bei 10 pCt., bei 80 pCt. war der antero-posteriore Durchmesser 6—15 mm, bei 70 pCt. war der Querdurchmesser 18—38 mm.

b) Das sagittale Profil des Cavum pharyngo-nasale.

Die gebräuchlichen Kuretten fassen oft nicht recht bei der Adenotomie von sehr jungen Kindern. Mit seinem Profilmesser wurde das Profil des Kavums an verschiedenen Schädeln gemessen. Der Winkel des schneidenden Teils der im Handel befindlichen Kuretten zur Achse ist bei dem für sehr kleine Kinder bestimmten Modelle durchaus ungeeignet.

c) Selbsthaltendes doppeltes Nasenspekulum.

Demonstration des Spekulums aus steifem Kupferdraht mit zwei biegbaren Endstücken, welche sich dem Unterkiefer anlegen.

Diskussion:

de **Kleyn** bemerkt, dass nach **Zarniko** das öftere Fehlen von Stirnhöhlen bei Negern angegeben wird; dort ist die Prominenz jedoch nicht auffallend klein.

Brat meint, dass derartige Messungen wenig Wert haben. Praktisch leistet die Röntgenphotographie mehr.

Minkema untersuchte 100 Papuaschädel. Es waren meistens starke Protuberantiae anwesend; in 20 Fällen fehlte jedoch die Stirnhöhle.



van Gilse fragt, ob dem Vortragenden auch das Fehlen bzw. die geringe Ausdehnung auch der anderen gleichseitigen Höhlen beim Fehlen einer Stirnhöhle aufgefallen ist.

Leopold Siemens: Der Vortragende legte seinen Sägeschnitt oberhalb der Incisura supraorbitalis. Es kann jedoch sein, dass dort der Sinus nicht getroffen wird, wenn er klein ist und tiefer liegt, im Kreuzpunkte der Crista lacrimalis anterior mit der Linie, welche beide Incisurae verbindet (nach Hajek). Das Ringmesser nach Fein erwies sich ihm äusserst geeignet zur Baby-Adenotomie.

Kan findet es nicht richtig, wenn ein Ringmesser als unbrauchbar qualifiziert werde, weil es nicht unmittelbar am Knochen entlang gleiten kann, da dies für die Entfernung der Vegetationen nicht nötig ist.

van Rassem empfiehlt das Messer nach Katz.

van der Hoeven Leonhard antwortet: Die Untersuchungen betreffen nur westeuropäische Schädel, Rassenfragen bleiben unberührt. Röntgenaufnahmen werden auch von ihm nicht gering bewertet. Man kann schliesslich auch bei grosser Uebung auch mit weniger geeigneten Instrumenten ziemlich gute Resultate bekommen, jedoch kann man mit den gebräuchlichen Instrumenten doch nie die Schädelbasis abschaben, wie bei älteren Kindern.

VIII. H. F. Minkema (den Helder): Ein geheilter Fall von Kleinhirnprolaps.

IX. J. H. Quix (Utrecht): Entfernung der Hälfte des Kehlkopfes wegen bösartiger Geschwulst.

Vor einem Jahre war ein Sarkom am linksseitigen Stimmband durch Spaltung des Kehlkopfes mit Entfernung eines Knorpelstückes aus dem Schildknorpel entfernt worden. Jetzt war wieder ein Sarkom am Ringknorpel. Der Tumor im vorigen Jahre war erst aufgetreten nach Entfernung eines gleichgebauten Sarkoms der Wange. Die jetzt entfernte Geschwulst ist wahrscheinlich auch kein echtes lokales Rezidiv, sondern durch Verschleppung durch die Blutbahn entstanden. Es wurde nach Gluck operiert, doch wurde der obere Teil des Schildknorpels nicht entfernt. Es traten nach der Operation keine Schlingbeschwerden auf. Vortragender meint, dass die sonst oft auftretenden Schlingbeschwerden dadurch verursacht werden, dass die Epiglottis ihrer Stütze beraubt wird. Es wurde in Lokalanästhesie operiert, deren Anwendung sehr befürwortet wird.

X. J. Broeckaert (Gent): Halbseitige Entfernung des Kehlkopfes.

Die Gefahren der ursprünglichen Billroth'schen Methode werden sehr bedeutend reduziert, wenn man den oberen Rand und auch den hinteren Rand des Schildknorpels nicht mitnimmt. Die Operation ist angezeigt nicht nur bei einer bösartigen Geschwulst, sondern auch bei gewissen Fällen von Tuberkulose, die man jedoch besonders vorsichtig auswählen soll.

Diskussion:

Benjamins fragt, was mit den Muskeln, welche vom Kehlkopf entspringen, geschieht.

Brat fragt, ob der Hautlappen, welcher in die Wunde umgeklappt wird, durch die Haare keine Beschwerden gibt und ob man nicht besser gleich schliesst.

Quix meint, dass tatsächlich die wachsenden Haare, wenn primär geschlossen würde, später die gesunde Schleimhaut reizen können. Das Offenlassen der Wunde macht wenig Beschwerden, da ein kleiner Verband zum Verschliessen genügt. Man kann Rezidive bei offener Wunde besser erreichen. Quix regt die Laryngologen an, derartige Operationen selbst zu machen und nicht den Chirurgen zu überlassen.

Struycken hält nach eigener Erfahrung die halbseitigen Exstirpationen für das funktionelle Resultat für sehr unbefriedigend. Besser ist Fensterresektion.

XI. C. M. Hartog: Die Tuberkulose des Kehlkopfes und Schwangerschaft.

Es war durch eine niederländische Kommission, welche die Beziehungen von Lungentuberkulose und Schwangerschaft untersucht hat, behauptet worden, dass von 35 Frauen mit Kehlkopftuberkulose 10 am Leben blieben. Redner bemerkt hierzu, dass 2 dieser Fälle nicht mitzählen dürfen, weil die Kehlkopftuberkulose schon lange vor dem Eintritt der Schwangerschaft geheilt war; bei einem dritten Falle handelt es sich vielleicht um eine nichttuberkulöse Entzündung; ein vierter Fall wäre ohne Zweifel in der nächsten Schwangerschaft gestorben, wenn Vortragender nicht zeitig die Unterbrechung angeordnet hätte. Ein weiterer Fall aus eigener Erfahrung bestätigt, dass die hergebrachte Meinung der Laryngologen (Kuttner u. a.) richtig ist. Man soll bei Kehlkopftuberkulose die Schwangerschaft rechtzeitig unterbrechen mit Ausnahme von tuberkulösem Tumor und wenn der Kehlkopf erst in den letzten Monaten der Schwangerschaft erkrankt.

Diskussion:

Benjamins will diese wichtige Frage durch ausgedehnte Untersuchung der Lösung näher bringen. Man könnte dies durch Uebermittelung des Materials von jedem Spezialisten an Hartog erreichen.

Zwaardemaker und Burger befürworten die Einsetzung einer Kommission.

Struycken erwähnt zwei Fälle, die ohne Unterbrechung der Schwangerschaft geheilt sind.

Quix glaubt, dass die Sache nicht so einfach liegt. Die Prognose der Kehlkopftuberkulose ist so unsicher und hängt von so vielen Faktoren ab, dass der Faktor Schwangerschaft allein kaum eine so grosse Rolle spielt, wie Hartog meint.

Auch Ruysch berichtet über gut verlaufene Fälle.



XII. J. Leopold Siemens (Amsterdam): Einige Erfahrungen über kosmetische Nasenoperationen.

Bericht über 67 kosmetische Nasenoperationen. In 34 Fällen wurde eine zu grosse Nase verkleinert, bei 22 wurde durch Einspritzung von Paraffinkautschuk (nach Wederhake) ein eingesunkener Nasenrücken erhöht. 4mal wurde eine Schiefnase gerade gemacht. Bei 3 Patienten musste vorher durch Andere eingespritztes Paraffin entfernt werden. Bei den Verkleinerungen hatte sich 2mal ein Abszess gebildet, welcher von aussen eröffnet werden musste; es blieb jedoch nur eine sehr kleine Narbe. Jetzt werden immer 5 Tage lang kalte Umschläge auf die geschwollene Nase gemacht, wodurch der Verlauf abgekürzt wird. Zur Infraktion der Nasenbeine bewährte sich die Zange nach Ash besser als Joseph's Rhinoklast. Um Infektion zu vermeiden, spritzt Siemens das Paraffin immer direkt in die Haut. In einem Falle, wo das vor 12 Jahren eingespritzte Paraffin entfernt wurde, konnte mikroskopisch konstatiert werden, dass zwischen den Paraffinkörnern starke Bindegewebswucherung aufgetreten war. Ein vierjähriges Kind hatte durch ein Angiom eine Tapirnase bekommen. Nach Kauterisation trat genügende Narbenbildung ein, wodurch Plastik sich erübrigte.

Diskussion:

Burger, Struycken, Quix, Broeckaert, Ruysch. Letzterer bespricht etwas ausführlicher die Paraffintechnik (mit kaltem Hartparaffin), wie sie durch ihn ausgebildet wurde.

Ruysch hatte auch mit Hartparaffin gute Erfahrungen.

Siemens hat bei seinen Einspritzungen nie etwas Unangenehmes erlebt.

XIII. C. J. A. van Iterson (Leiden): Mitteilungen über Lokalanästhesie.

Mit perineuraler Einspritzung nach Braun ist u. a. die Operation nach Caldwell-Luc durchaus schmerzlos und fast ohne jegliche Blutung. Für Tonsillenoperationen wurde nach Yankauer in die Foramina palatina minor eingespritzt. Auch für die Radikaloperation am Ohr ist Lokalanästhesie empfehlenswert.

Diskussion:

van der Hoeven Leonhard: Man kann durch kleine Tampons mit 20proz. Kokain am Nasenseptum vollkommene Anästhesie erreichen. Bei der Tonsillektomie erhielt er mit Einspritzungen eine vollkommene Anästhesie.

Gantvoort lobt besonders zur Einspritzung 1proz. Alypin zur Anästhesie. Anstatt mit 20proz. Kokain ist er zufrieden mit einer 5proz. Lösung zur Oberflächenanästhesie in der Nase.

Broeckaert hat ziemlich grosse Erfahrung mit Lokalanästhesie. Diese ist ausgezeichnet bei Operationen am Kehlkopf, an der Luftröhre und für Strumen. Sie ist schwieriger und verlangt grosse Uebung bei Operationen am Kiefer und an den Nebenhöhlen. Sie ist weniger brauchbar bei Operationen am Ohr.

Struycken empfiehlt für Septumoperationen einen kleinen Tampon mit 1proz. Adrenalinlösung, welcher in pulverisiertes Kokain getaucht wurde. Hierbei wird wenig Kokain gebraucht.

Benjamins kann den pessimistischen Anschauungen Broeckaert's betr. Lokalanästhesie bei Mittelohroperationen nicht beipflichten. Er hatte im Gegenteil ausgezeichnete Resultate.

Quix betont, dass der Zustand der Psyche des Patienten der wichtigste Faktor bei der Schmerzempfindung ist. Auch bei gleichen anatomischen Verhältnissen bei gleichartigen Operationen wird doch die Schmerzempfindung bei verschiedenen Patienten nie dieselbe sein. Für grössere Operationen am Ohr ist wegen des Meisselns Lokalanästhesie nicht geeignet.

Schutter hatte günstige Erfahrung.

Hartog konnte nie gute Anästhesie bei der Tonsillektomie erreichen. Das Ziehen an der Kapsel blieb immer schmerzhaft.

Kan empfiehlt, nicht vor dem Tragus, sondern unter dem Lobulus einzuspritzen, da er in einem Falle durch den Einstich vor dem Tragus eine Fazialisparalyse auftreten sah. Wenn man den Meissel flach ansetzt, kann man auch am eburnisierten Prozessus schmerzlos meisseln. Er benutzt die Trephine lieber nicht.

Iterson hatte auch bei der Tonsillektomie nicht immer gute Anästhesie. Man weiss manchmal nicht, woran es liegt. Die Trephine ist doch wohl geeignet: sie ist so gebaut, dass die Dura nicht verletzt werden kann.

XIV. F. H. Quix (Utrecht): Ueber die Reizbarkeit des statischen Organs bei der Menière'schen Krankheit.

XV. P. H. G. van Gilse (Haarlem): Untersuchungen über das Zähneknirschen.

Er geht aus von der Mitteilung von Benjamins, der das Zähneknirschen hauptsächlich als ein Symptom der adenoiden Vegetationen auffasst. Zähneknirschen kommt sehr häufig vor, jedoch durchaus nicht nur bei adenoiden Vegetationen. Es ist in grossem Maasse abhängig von Form und Stand der Zähne. Es wird meistens mit den Vorderzähnen, nicht mit den Backzähnen produziert. Es kommt eine familiäre Prädisposition vor; in diesen Familien tritt die Erscheinung besonders häufig auf und unabhängig vom Bestehen der Vegetationen. Manche Zähneknirscher tun es auch tagsüber, andere nur nachts; das Symptom tritt bewusst und unbewusst auf. In einigen Fällen kann es erklärt werden im Sinne der „bedingten Reflexe" nach Pawlow. Auch muss man daran denken, dass Zähneknirschen eine primitive Aeusserung von Gemütsbewegung sein kann. Es stellte sich heraus, dass immer, wenn nachts geknirscht wurde, der Schlaf unruhig war, und dass, wenn das Knirschen aufgehört hatte, auch der Schlaf ruhiger geworden war. Wenn adenoide Vegetationen das Auftreten von Knirschen begünstigen, liegt dieses im unruhigen Schlaf der Patienten mit adenoiden Vegetationen. Von jenen

Zähneknirschern, welche auch adenoide Vegetationen hatten, hatte in 60 pCt. der Fälle nach der Operation das Knirschen aufgehört oder es war weniger stark geworden. Zum Teil wird auch der suggestive Einfluss der Operation hier eine Rolle spielen.

Diskussion:

Benjamins fand bis jetzt nur einmal Zähneknirschen ohne adenoide Vegetationen. Die Hauptsache bleibt jedoch das Verschwinden des Symptoms nach der Operation. Dieses Verschwinden ist nicht Folge eventueller Zahnregulation, da es direkt nach der Adenotomie kommt. Familiäres Auftreten könnte mit familiären adenoiden Vegetationen zugleich vorkommen.

van Gilse antwortet, dass Veränderungen im Gebiss nur einer der Faktoren ist; das Knirschen verschwindet nach der Operation, weil der Schlaf ruhiger wird. In den knirschenden Familien war es gerade deutlich, dass den adenoiden Vegetationen keine Hauptrolle zukam. Es sei nur betont, dass adenoide Vegetationen wahrscheinlich nur einer der vielen Faktoren sind, welche das Auftreten des Symptoms begünstigen. Hauptfaktor sei der unruhige Schlaf.

XVI. P. H. G. van Gilse (Haarlem): Wann muss bei einem Schädeltrauma mit Bruch im Petrosum oder Nebenhöhlen der Nase operiert werden?

Aus einem grossen allgemeinen Krankenhause wurden alle einschlägigen Fälle gesammelt aus den letzten 7 Jahren. Nur diejenigen, wobei ein Bruch durchaus sichergestellt war, wurden berücksichtigt. Von 40 Fällen waren nur 7 gestorben, und zwar kurz nach der Einlieferung ins Krankenhaus. Zwei Petrosumfälle wurden operiert, gleich als Erscheinungen von Infektion der Meningen auftraten. In diesen beiden Fällen hatte vor dem Trauma eine Otitis bestanden; man fand Extraduralabszess. Diese heilten nach der Operation. Ein weiterer Fall von Bruch des Siebbeins kam zu spät zur Operation. Auch hier bestand vor dem Trauma eine Nebenhöhleneiterung. Die Operation konnte diesen Fall nicht mehr retten. Es bestand schon Nekrose an der Innenwand der Stirnhöhle und sehr ausgebreiteter Abszess unter der Galea. Eine zweite Operation zur Freilegung der Dura bzw. Punktion des vermuteten Hirnabszesses wurde nicht gestattet. Vortragender glaubt, dass der Standpunkt von Voss zu radikal ist. Man kann ruhig abwarten unter spezialistischer Kontrolle. Besonders ist diese angewiesen bei schon vor dem Trauma bestehender Ohren- bzw. Naseneiterung. Beim Eingriff soll man Meisseln möglichst vermeiden. Wenn auch der Voss'sche Standpunkt zu radikal ist, so soll man andererseits doch auch nicht allzu konservativ sein, jedoch in jedem, auch sehr ernstem Falle bei Komplikationen eingreifen.

Diskussion:

Benjamins teilt einen einschlägigen Fall mit. Trauma bei bestehender Ohreneiterung. Bei der Operation Extraduralabszess mit Sinuseiterung.

Schutter erwähnt gleichfalls einen Fall, welcher nach Operation zur Heilung kam, trotz sehr alarmierenden Erscheinungen: doppelseitige Abduzensparalyse,

linksseitige Sympathikusparese, rechtsseitige Fazialisparalyse: Quetschung der rechtsseitigen Hemisphäre des Kleinhirns.

XVII. A. A. Boonacker (Groningen): Ein Fall von Thrombose des Sinus cavernosus als Komplikation von akuter Mastoiditis.

XVIII. W. Schutter (Groningen): Einige Fälle von konservativer radikaler Mittelohroperation.

XIX. C. E. Benjamins (Utrecht): Zwei Fälle von einem Knochenstück im Kehlkopf.

Bei einem Kinde von $3^1/_2$ und bei einem von 5 Jahren wurden die Fremdkörper mittels Autoskopiespatels nach Brünings entfernt. Die Kinder waren wegen vergrösserter Tonsillen zu ihm gebracht. Stridor laryngis veranlasste die Kehlkopfuntersuchung: In beiden Fällen war das „Verschlucken" von den Eltern nicht richtig gewürdigt.

Diskussion:

Boonacker erwähnt einen Fall von eingespiesstem Knochenstück im Rhinopharynx einer alten Frau, welches 9 Monate ohne Beschwerden ertragen wurde.

van der Hoeven Leonhard erwähnt einen Fall von Tapia (Madrid), wo eine Zahnplatte zehn Jahre lang im Oesophagus gesessen hatte.

XX. J. G. M. Weyers (Tilburg): Grosser Abszess im rechtsseitigen Schläfenlappen nach akuter Mittelohrentzündung.

XXI. J. G. M. Weyers (Tilburg): Ein Fall von Myokarditis nach Angina lacunaris.

Ein Kind eines Kollegen hatte nach einer Angina Temperaturen bis 39°; ausserdem kleine Hautblutungen an den Beinen, Gelenkschmerzen. Heilung nach Tonsillektomie.

XXII. A. J. Yzermann: Ein Fall von isolierter Lähmung des Nervus abducens im Anschluss an Otitis media acuta mit Mastoiditis.

XXIII. H. F. Minkema (den Helder): Ein Fall von Rhinitis fibrinosa.

Mitteilungen eines Falles von Rhinitis chronica mit gelbweissen Membranen in der Nase. Bakteriologisch fand man nur Bac. subtilis in den Fibrinfasern.

Diskussion:

Schutter teilt einen Fall mit von primärer Nasendiphtherie bei einem Kinde, 17 Tage alt, und einen Fall von scheinbarer Aspiration von Brot (Erstickungsanfall während des Essens). Bronchoskopisch war nichts zu finden, ausser einer Membran im Kehlkopf. Nachher Fieber. Das Kind starb. Bei der Sektion: Membranen in der Trachea und den Hauptbronchien mit Diphtheriebazillen.



Gantvoort sah einige Fälle von Nasendiphtherie in einer Familie, immer ohne Beteiligung von Pharynx oder Larynx.

van Gilse fragt, ob der Bac. subtilis in Minkema's Fall nur in der Kultur oder auch im Nasenausstrich gefunden war. Er sah einige Male Nasendiphtherie ohne Fibrin in den Membranen, während doch virulente Bazillen vorhanden waren. Es fiel ihm auf, dass eine mehr oder weniger latente Nasendiphtherie auftrat, einige Zeit nach einer ernsteren Epidemie.

Minkema antwortet, dass in seinem Falle deutliche Fibrinbildung vorhanden war. Bazillen waren auch in den Membranen gefunden.

XXIV. H. Burger: Nachteilige Folgen von der Radiumbehandlung bei Taubheit.

van Gilse (Haarlem).

Für die Redaktion verantwortlich Prof. Dr. G. Finder, Charlottenburg, Augsburger Str. 38.
Druck von L. Schumacher, Berlin N. 4.

Jahrgang XXXIII. April 1917. No. 4.

Internationales Centralblatt
für
Laryngologie, Rhinologie
und verwandte Wissenschaften.

Unter ständiger Mitarbeiterschaft
von

W. Albrecht (Tübingen), **L. Bayer** (Brüssel), **G. Bradt** (Berlin), **Calamida** (Mailand), **O. Chiari** (Wien), **R. Dreyfuss** (Strassburg), **O. T. Freer** (Chicago), **W. Freudenthal** (New York), **v. Gilse** (Haarlem), **Gontier de la Roche** (Toulon), **F. Hanszel** (Wien), **H. Hecht** (München), **R. Hoffmann** (Dresden), **G. Jonquière** (Bern), **Ino Kubo** (Fukuoka), **Lautmann** (Paris), **E. J. Moure** (Bordeaux), **Nadoleczny** (München), **Polyak** (Budapest), **Schlittler** (Basel), **O. Seifert** (Würzburg), **W. Sobernheim** (Berlin), **A. von Sokolowski** (Warschau), **E. Stangenberg** (Stockholm), **R. Steiner** (Prag), **Tapia** (Madrid)

herausgegeben
von

GEORG FINDER
Berlin.

Monatlich erscheint eine Nummer,
am Schlusse des Abonnementsjahres Titel, Namen- und Sachregister.
Preis des XXXIII. Jahrgangs (Januar—Dezember 1917) **15 Mark.**

Berlin 1917.
Verlag von August Hirschwald.
NW., Unter den Linden 68.



BARTH, Oberstabsarzt Dr. Ernst, **Die neuropathischen Störungen der Atmung.** (Sonderabdruck aus der Senator-Festschrift.) gr. 8. 1904. 1 M. 60.

— — **Die Lehre vom Tonansatz auf Grund physiologischer und anatomischer Untersuchungen.** Mit 3 Tafeln und 20 Figuren im Text. (Sonderabdruck aus dem Archiv für Laryngologie. 16. Bd. 3. Heft.) gr. 8. 1904. 2 M.

BERTHOLD, Prof. Dr. E., **Die intranasale Vaporisation.** Ein neues Verfahren zur Stillung lebensgefährlichen Nasenblutens und zur Behandlung schwerer Erkrankungen der Nase und der Kieferhöhle. gr. 8. 1900. 1 M. 60.

BLUMENFELD, Dr. F., **Spezielle Diätetik und Hygiene des Lungen- und Kehlkopf-Schwindsüchtigen.** gr. 8. 2. Aufl. 1909. 2 M. 80.

BRUCK, Dr. Franz (Berlin-Charlottenburg), **Aphorismen für die hals-, nasen- und ohrenärztliche Praxis.** 8. 1911. 1 M.

BUKOFZER, Dr. M., **Die Krankheiten des Kehlkopfes.** gr. 8. 1903. 4 M. 60 Pf.

— — **Zur Hygiene des Tonansatzes** unter Berücksichtigung moderner und alter Gesangsmethoden. (Sonderabdruck aus dem Archiv f. Laryngologie, XV. Bd.) gr. 8. 1904. 80 Pf.

BUSSENIUS, Stabsarzt Dr. W., **Die Mit- und Nachkrankheiten des Kehlkopfes bei akuten und chronischen Infektionen.** gr. 8. 1902. 1 M.

BUSSENIUS, Stabsarzt Dr. W. u. Dr. H. COSSMANN, **Das Tuberculin TR.** Seine Wirkung und seine Stellung in der Therapie der inneren und äusseren Tuberkulose. Aus d. Klinik f. Hals- u. Nasenkranke d. Kgl. Charité. gr. 8. 1898. 4 M.

EWALD, Geh. Med.-Rat Prof. Dr. C. A. und Geh. Med.-Rat, Prof. und Direktor des pharmakologischen Instituts, Dr. A. HEFFTER, **Handbuch der allgemeinen und speziellen Arzneiverordnungslehre.** Auf Grundlage des Deutschen Arzneibuches 5. Ausgabe und der neuesten ausländischen Pharmakopöen. Mit einem Beitrag von Prof. Dr. E. Friedberger. Vierzehnte, gänzlich umgearbeitete Auflage. gr. 8. 1911. Geb. 18 M.

FRAENKEL, Prof. Dr. A., und Dr. J. GEPPERT, **Ueber die Wirkungen der verdünnten Luft auf den Organismus.** Eine Experimental-Untersuchung. gr. 8. Mit 1 Taf. in Kupferdr. u. 2 Holzschn. 1883. 3 M.

FRAENKEL, Prof. Dr. Bernh., **Gefrierdurchschnitte zur Anatomie der Nasenhöhle.** 17 Quarttafeln in Photogravure mit erl. Text. 1891. 25 M.

GUTTMANN's, Dr. Paul, **Lehrbuch der klinischen Untersuchungs-Methoden** für die Brust- und Unterleibsorgane mit Einschluss der Laryngoskopie. Herausgegeben von Priv.-Dozent Dr. F. Klemperer. Neunte verbesserte und vermehrte Auflage. gr. 8. 1904. 10 M.

HOLMES, Dr. Gordon, **Die Geschichte der Laryngologie** von den frühesten Zeiten bis zur Gegenwart. Uebersetzt von Dr. Otto Koerner. gr. 8. 1887. 2 M.

JAEGER, Oberstabsarzt Prof. Dr. H., **Die Cerebrospinalmeningitis als Heeresseuche** in ätiol., epidemiol., diagnost. und prophylaktischer Beziehung. gr. 8. Mit 33 Texttafeln. 1901. (Bibliothek v. Coler-v. Schjerning, IX. Bd.) Geb. 7 M.

KRAUSE, Prof. Dr. H., **Die Erkrankungen der Singstimme,** ihre Ursachen und Behandlung. Nach Referat vom internat. Kongress in Moskau. 8. 1898. 1 M.

KUTTNER, Dr. A., **Die nasalen Reflexneurosen und die normalen Nasenreflexe.** gr. 8. 1904. 6 M.

LEWIN, Prof. Dr. L. und Dr. H. GUILLERY, **Die Wirkungen von Arzneimitteln und Giften auf das Auge.** Handbuch für die gesamte ärztliche Praxis. Zweite vervollständigte Auflage. gr. 8. Mit Textfiguren. Zwei Bände. 1913. 38 M.

Internationales Centralblatt

für

Laryngologie, Rhinologie

und verwandte Wissenschaften.

Jahrgang XXXIII. Berlin, April. 1917. No. 4.

I. Referate.

a) Allgemeines, obere Luftwege, Medikamente.

1) **W. Zemann** (z. Z. Belgrad). **Komplikationen und Erkrankungen im Bereiche der oberen Luftwege und des Ohres bei Fleckfieber.** *Wiener klin. Wochenschr. No 32. 1916.*

Die Beobachtungen erstrecken sich auf 137 Fälle von Fleckfieber in einem Zeitraum von 18 Monaten. Im Beginn fast regelmässig Schnupfen und Anginen, katarrhalische und lakunäre. Besonders häufig kam es zu Komplikationen von Seiten der Nebenhöhlen der Nase. Während die Anginen meist am Ende der ersten Krankheitswoche geschwunden sind, bleiben die Nebenhöhlenerkrankungen längere Zeit bestehen. Z. führt die häufigen Nebenhöhlenaffektionen lediglich auf das Unvermögen der Nasenreinigung durch die schwer besinnlichen Kranken zurück. In der dritten Woche nach der Entfieberung konnte in 5 Fällen heftige Epistaxis konstatiert werden, und es zeigten sich in der Nase und auch im Rachen zahlreiche Ekchymosen. Im Larynx und der Trachea fanden sich nur katarrhalische Veränderungen.

HANSZEL.

2) **K. Preisz** (Budapest). **Erythema exsudativum multiforme mit hochgradiger Erkrankung des Auges, der Mundhöhle und der Genitalien.** Verh. des königl. Aerztevereins in Budapest. No. 7. 1916.

Soldat, 19 Jahre alt, bereits vor einem Jahre wegen desselben Leidens bei der Assentierung zurückgewiesen, erkrankte wieder vor 3 Tagen mit Fieber von 38,5°. Ausser den Veränderungen an den genannten Teilen war die Mundschleimhaut überall erodiert, stellenweise mit diphtheroidem Belage. Lippen mit blutigen Krusten bedeckt. Starke Salivation. Die Krankheit scheint sich in sechsmonatlichen Zwischenräumen und diesmal schon zum dritten Male zu wiederholen.

POLYAK.

3) **M. H. Gordon. Eine Untersuchung über die Desinfektion der Meningokokkenträger. (An investigation concerning the desinfection of meningococcus carriers.)** *Brit. med. journ. 15. November 1916. S. 673.*

Wie lange die betreffenden Individuen Meningokokkenträger sein werden,



hängt davon ab, in welchem Grade ihr Nasenrachensekret von Meningokokken infiziert ist. Ergibt der Nasenrachenraum nur wenig Meningokokkenkolonien, so pflegen die Mikroorganismen bald zu verschwinden. In diesen Fällen ergibt direkte Applikation einer 1proz. Chloraminlösung oder Inhalation eines Dampfsprays mit Zinksulphat gute Resultate. In den Fällen, in denen der Nasenrachenraum reichliches Wachstum oder Reinkultur von Meningokokken ergibt, erhält man mit Zinksalzen keine günstigen Resultate, dagegen sind diese bei Anwendung von Chloramin sehr befriedigend.

FINDER.

4) **Arthur L. Grover. Hefepilze, wahrscheinlich pathogener Natur, in Halskulturen. (Yeasts, probably pathogenic, in throat cultures.)** *The journal of infectious diseases. Juli 1916.*

17 Hefepilzarten wurden in Fällen von Halskrankheiten gefunden. Alle erzeugten Lymphdrüsenvergrösserung bei Meerschweinchen, sonst nichts Pathologisches. Der Verfasser glaubt bewiesen zu haben, dass Hefepilze Halsleiden erzeugen können.

OTTO T. FREER.

5) **Wolff Freudenthal** (New York). **Beiträge zur Therapie des Bronchialasthmas. (Contributions to the therapy of bronchial asthma.)** *The New York state journ. of med. Dezember 1916.*

Der Hauptsitz der Krankheit ist zweifellos in den Bronchien. Doch gibt es genug periphere Reize, die eine Attacke hervorrufen können und diese müssen in erster Reihe entfernt werden. So von der Nase aus. Eine Untersuchung der Nase ganz zu unterlassen, ist ein grober Fehler, aber ebenso scharf zu tadeln ist operatives Vorgehen bei leichten Verbiegungen des Septums oder dergl. Solche unnötige Operationen bringen die Laryngologie nur in Misskredit und schaden dem Patienten. Auch ein pharyngeales Asthma ist beschrieben worden. Das wichtigste aber ist das reine bronchiale Asthma. (Die Ansicht des Verfassers über diesen Punkt ist bereits im Archiv f. Laryng. Bd. 29. H. 3 niedergelegt worden.) Auf Grund dieser letztgenannten Ausführungen bereitete Iscowitz aus New York, der leider vor kurzem verstorben ist, ein Serum, das er in die Bronchien injizierte und mit dem er anscheinend gute Erfolge erzielte. Es wird dann die anaphylaktische Behandlung besprochen, sowie die lokale medikamentöse und faradisch-galvanische Behandlung.

Auch experimentell versuchte Verf. einige dieser Probleme zu lösen. A priori sollte man die Einführung des Ephraim'schen Sprays bis in die tieferen Teile für nutzlos halten, da man dasselbe, wie Manche behaupten, schon durch Injektionen in den Larynx erreichen könnte. Dies ist aber nicht richtig, denn 1. haben Experimente ergeben, dass wenn man einen Katheter in die Trachea eines Tieres einführt, eine Konstriktion der tieferen Teile eintritt; 2. um lobare Pneumonie zu erzeugen, muss man den Katheter möglichst tief einführen und die Flüssigkeit dort injizieren. Wenn man den Katheter nur gerade bis jenseits der Glottis einführt, werden die Lungen selten affiziert. Daraus lässt sich schliessen, dass ein schützender Mechanismus vorhanden ist, der normalerweise die tieferen Teile abschliesst, wenn Fremdkörper ihnen nahe gebracht werden. Um diesen physio-

logischen Schutz zu beseitigen, muss man Medikamente usw. bis in die tieferen Teile einbringen. Verf. benutzte zur Injektion Acid. tannic., Chlorzink, Hamamelis und Jodkalium. Es wurden verschiedene isotonische Lösungen gleichfalls benutzt. (Selbstbericht.)

6) G. Bilancioni. **Wirkungen erstickender Gase auf die Luftwege.** *Arch. italiani di laringologia. Oktober 1916.*

Verf. hat am Institut für physiologische Chemie der Universität Rom Untersuchungen angestellt, um die Wirkungen von „Phosgen" (Karbonylchlorid) auf die Luftwege von Kaninchen und Ratten zu studieren. Zunächst zeigt sich eine Nekrobiose der Schleimhaut, die sich in grossen Fetzen von der Unterlage abhebt. Besonders ist dies der Fall im Larynx, aber auch bisweilen in den Bronchien. Daneben entsteht Oedem in der Submukosa des Oesophagus und in den Lungen. Das charakteristische Symptom ist jedoch eine intensive Hyperämie, welche infolge Ruptur der Gefässe zu Blutergüssen in die Submukosa des Larynx oder in das Lungenparenchym und von dort in die Bronchien führt. Die Menge des so ausgetretenen Blutes kann enorm sein und die Lungen völlig erfüllen. Sehr wichtig ist auch die Fragmentation in einigen inneren Kehlkopfmuskeln, die man bei der Phosgenvergiftung der Ratten findet. Verf. setzt diesen Befund in Parallele zu der Fragmentation des Herzmuskels bei Diphtherie, und zwar handelt es sich nach B. um multiple Rupturen der Muskelfasern. Was die Fragmentation der Kehlkopfmuskeln infolge Phosgengasvergiftung betrifft, so ist beachtenswert, dass unter jenen besonders die Dilatatoren und Konstriktoren der Glottis betroffen werden. Wahrscheinlich wird das Zustandekommen der Veränderung begünstigt durch das konvulsivische Oeffnen und Schliessen der Glottis, wenn das Tier dem giftigen Gas ausgesetzt wird. Die Veränderungen bei der experimentellen Vergiftung bei Tieren decken sich mit denen, die man bei gasvergifteten Soldaten findet. Im Vordergrund der Erscheinungen stehen die Veränderungen im Kehlkopf, besonders die hämorrhagischen Charakters, und das Lungenödem. Im Nasenrachen sind die Veränderungen gering oder fehlen ganz. FINDER.

7) Gerber. **Beobachtungen aus dem Kriegslazarett.** Verein f. wissenschaftliche Heilkunde Konigsberg i. Pr., Sitzung vom 8. Mai 1916. *Deutsche med. Wochenschrift. No. 42. S. 1305. 1916.*

G. berichtet über seine Beobachtungen am Kriegslazarett in Polen und Galizien. Erkältungskrankheiten waren bei Leuten, die direkt von der Front, aus den Schützengräben kamen, sehr häufig.

Häufig wurden beobachtet abszedierende Prozesse nach Angina, ferner Albuminurie bzw. echt nephritische Erkrankungen nach derselben. Ob letztere eine besondere Eigentümlichkeit der „Kriegsangina", sei dahingestellt, die gleichzeitigen körperlichen Anstrengungen mögen dabei eine Rolle spielen. Was die Diagnose der Angina im weiteren Sinne anlangt, so ist ein Uebersehen der „spezifischen" Angina draussen um so verhängnisvoller, als auch die Manifestationen an der Haut noch häufiger übersehen werden. Dadurch wird oft der richtige Zeitpunkt der Behandlung verpasst.

Gantvoort sab
ohne Beteiligung von P

van Gilse fragt,
oder auch im Nasenauss
ohne Fibrin in den Mem
Es fiel ihm auf, dass
einige Zeit nach einer er

Minkema antwort
war. Bazillen waren au

XXIV. H. Burger
lung bei Taubheit.

Für die Redaktion verantw
D

[illegible] Nasenrachensekret von Meningokokken [illegible] nur wenig Meningokokkenkolonien [illegible] verschwunden. In diesen Fällen [illegible] lösung oder Inhalation [illegible] In den Fällen, in denen der [illegible] von Meningokokken [illegible] dagegen sind diese [illegible]

[illegible]

[illegible] **Hefepilze, wahrscheinlich pathogener Natur, in Hals-[illegible] (Yeasts, probably pathogenic, in throat cultures.)** [illegible]


[illegible] von Halskrankheiten gefunden. [illegible] Meerschweinchen, sonst nichts [illegible] zu haben, dass Hefepilze Hals[illegible]

OTTO T. FREER.

[illegible] Freudenthal [illegible] **Beiträge zur Therapie des Bronchialasthma. (Contributions to the therapy of bronchial asthma.)** *The New Yo*[illegible]

[illegible] ist zweifellos in den Bronchien. [illegible] hervorrufen können und diese [illegible] von der Nase aus. Eine Untersu[illegible] Fehler, aber ebenso scharf zu [illegible] Verbiegungen des Septums oder dergl. [illegible] Laryngologie nur in Misskredit und [illegible] Asthma ist beschrieben worden [illegible] Asthma. (Die Ansicht des Verf. [illegible] Arch. f. Laryng. Bd. 29, H. 3 nieder[illegible] Ausführungen bereitete [illegible] ist, ein Serum, das er in [illegible] gute Erfolge erzielte. Es wird [illegible] sowie die lokale medikamen[illegible]

[illegible] Verf. einige dieser Probleme [illegible] Sprays bis in die [illegible] wie Manche behaupten, schon [illegible] Dies ist aber nicht richtig [illegible] wenn man einen Katheter in die [illegible] der tieferen Teile eintritt: 2. [illegible] möglichst tief einführen [illegible] Katheter nur gerade bis [illegible] Daraus lässt sich sch[illegible] ist, der normalerweise die [illegible] gebracht werden. Um diese [illegible]



Vom Sklerom sah G. 2 Fälle, er verweist auf die wichtige sanitäre Aufgabe, welche den Behörden gegenüber den Truppen und der Zivilbevölkerung erwächst, wenn diese Landstriche länger besetzt oder gar behalten werden sollten. Was die funktionellen Störungen der Stimme anlangt, so handelt es sich dabei einmal um Leute, die überhaupt nicht verletzt sind, in deren Nähe aber grössere Explosivgeschosse platzen, sodann um Leute, die wohl am Hals, aber nicht direkt am Kehlkopf getroffen sind. Es handelt sich in solchen Fällen lediglich um Shockwirkung. Diese Tatsache ist im Hinblick auf den Verdacht der Simulation sehr wichtig.

Was die Halsschüsse anlangt, so kommen Durchschüsse mit wunderbar günstigem Ausgang vor. Schwere Zerstörungen des Kehlkopfs mit Zerreissung der grossen Gefässe sind nicht mehr Gegenstand ärztlicher Behandlung. Auch beim Kehlkopf kann man von Tangentialschüssen sprechen. Sie streifen das Kehlkopfgerüst an der vorderen Schildknorpelkante und rufen meist schwere Veränderungen im Larynx hervor. Merkwürdig ist dabei, dass das doch hinten geschützt liegende Krikoarytänoidealgelenk besonders getroffen und fixiert wird, mehr einaber auch doppelseitig; Larynxstenosen, welche die Tracheotomie erfordern, sind oft die Folge.

Die prophylaktische Tracheotomie soll eher zehnmal zu früh als einmal zu spät gemacht werden, besonders wenn kein genauer laryngoskopischer Befund erhoben werden kann. Auch extralaryngeale Halsverletzungen können per continuitatem Larynxerscheinungen auslösen.

Halsschüsse, die einen Rekurrens treffen, ebenso Verletzungen der grossen Gefässe mit konsekutivem Aneurysma sind nach G.'s Beobachtung nicht selten.

Bei scheinbar harmlosen Verletzungen der Nase ist an die Verwachsungen im Naseninnern zu denken, welche durch richtige Tamponade zu verhüten sind, anderenfalls die aufgehobene Nasenatmung später auch solche Verletzte felddienstunfähig macht.

G. sah einen merkwürdigen Nasenschuss: ein Infanteriegeschoss war an der Nasenwurzel rechts in die Nasenhöhle eingedrungen, hatte diese durch die natürliche Oeffnung wieder verlassen, war über die Lippen und Brust gegangen und in der rechten Achselhöhle stecken geblieben, von wo es G. entfernte. Die Geschossbahn erklärt sich aus der Bauchlage, in der der Soldat sich befand, als ihn das Geschoss traf.

Nebenhöhlenentzündungen gab es viele draussen, sie wurden erfreulicherweise von den zuweisenden Kollegen nicht übersehen, weniger bekannt sind die Komplikationen derselben, besonders die orbitalen.

Schussverletzungen der Stirnhöhlen sind meist mit solchen des Stirnhirns verbunden und treten dann hinter diesen ganz zurück. 2 Beispiele werden erwähnt, bezüglich deren auf das Original verwiesen sei. R. HOFFMANN.

8) **R. Schicklberger** (Wien, z. Z. in einem Feldspital). **Hals- und Mundhöhlenschüsse.** *Der Militärarzt. 50. Jahrg. No. 17.*

Beschreibung mehrerer Fälle von Luftröhrendurchschuss mit Phlegmone im

Schusskanal, Luft- und Speiseröhrendurchschuss mit periösophagealer Phlegmone und Durchbruch dieser in den Pleuraraum, Kehlkopf-Rachendurchschuss ohne Tracheotomie durchgebracht, Durchschuss durch beide Unterkieferwinkel mit Asphyxie durch Zurücksinken der Zunge, Tracheotomie, Exitus. Es besteht bei dieser Art Schussverletzungen dreifache Lebensgefahr und zwar durch Verblutung, Erstickung und Infektion, besonders im Gefolge der Nahrungsaufnahme. Mit Rücksicht auf die Infektion empfiehlt es sich, wenn man nicht ganz sicher eine — wenn auch noch so geringe — Speiseröhrenverletzung ausschliessen kann, absolute Nahrungsenthaltung in den ersten Tagen bei allen Halsschüssen.

HANSZEL.

9) **H. Marschik** (Wien, z. Z. in einem Feldspital). **Zur Behandlung der Halsschüsse.** *Wiener klin. Wochenschr. No. 25. S. 805. 1916.*

Hinsichtlich der Tracheotomie wird als Standardmethode bei Erwachsenen nach den Prinzipien der Wiener Klinik Chiari die Tracheotomia superior beschrieben, d. h. die Durchtrennung im Bereiche der ersten Trachealringe mittels eines longitudinalen Schnittes. Die Haut wird mittels eines transversalen Schnittes bis auf die Muskeln gespalten. An der Stelle der Trachealinzision wird ein kleines orales oder rhombusförmiges Knorpelstückchen ausgeschnitten, da ein solches durch den Dekubitus von der Kanüle meist nekrotisch sich abstösst. Als zweckmässigste Kanüle wird die Spalt- oder Nährkanüle nach Pieniázek empfohlen, welche auch in schmale und zusammengeklappte Inzisionswunden leicht eingeführt werden kann.

Weiter wird die Mediastinotomia cervicalis superior beschrieben und für jene Fälle empfohlen, bei denen die Propagation eines infektiösen Prozesses nach unten wahrscheinlich ist. Sie besteht in der Freilegung des Mediastinums, insbesondere des hinteren, durch einen Schnitt wie zur Oesophagotomie einseitig oder auch gebotenenfalls beiderseits.

HANSZEL.

10) **M. Grossmann** (Wien). **Coryfin als Heilmittel und Adjuvans.** *Wiener med. Wochenschr. No. 40. 1916.*

Coryfin ist das erste Mentholpräparat ohne Reizerscheinungen auf die Schleimhäute und der Autor wandte dieses Mittel mit Erfolg an in Fällen von Trigeminusneuralgien, bei Tic douloureux (durch Einlegen von Tampons auf die mittlere Muschel) sowie auch bei nasalem Asthma. Als Adjuvans leistete das Coryfin gute Dienste bei Pemphigus der Mundrachenhöhle.

HANSZEL.

11) **Paul Loewy** (Wien, z. Z. im Felde). **Ein Nasen-Ohrenschützer gegen Erfrierungen.** *Der Militärarzt. 50. Jahrg. No. 17.*

Da speziell die Horchposten nicht selten Erfrierungen der Ohren und Nase ausgesetzt sind, hat Loewy aus einer Kalikotbinde und Wattekissen einen Nasen-Ohrenschützer geformt, welcher sich als durchaus praktisch bewährt hat. Ein halbkreisförmiger Ausschnitt lässt den Gehörgang frei.

HANSZEL.

Vom Sklerom sah G. 2 Fälle, er verweist auf die wichtige sanitäre Aufgabe, welche den Behörden gegenüber den Truppen und der Zivilbevölkerung erwächst, wenn diese Landstriche länger besetzt oder gar behalten werden sollten. Was die funktionellen Störungen der Stimme anlangt, so handelt es sich dabei einmal um Leute, die überhaupt nicht verletzt sind, in deren Nähe aber grössere Explosivgeschosse platzen, sodann um Leute, die wohl am Hals, aber nicht direkt am Kehlkopf getroffen sind. Es handelt sich in solchen Fällen lediglich um Shockwirkung. Diese Tatsache ist im Hinblick auf den Verdacht der Simulation sehr wichtig.

Was die Halsschüsse anlangt, so kommen Durchschüsse mit wunderbar günstigem Ausgang vor. Schwere Zerstörungen des Kehlkopfs mit Zerreissung der grossen Gefässe sind nicht mehr Gegenstand ärztlicher Behandlung. Auch beim Kehlkopf kann man von Tangentialschüssen sprechen. Sie streifen das Kehlkopfgerüst an der vorderen Schildknorpelkante und rufen meist schwere Veränderungen im Larynx hervor. Merkwürdig ist dabei, dass das doch hinten geschützt liegende Krikoarytänoidealgelenk besonders getroffen und fixiert wird, mehr einaber auch doppelseitig; Larynxstenosen, welche die Tracheotomie erfordern, sind oft die Folge.

Die prophylaktische Tracheotomie soll eher zehnmal zu früh als einmal zu spät gemacht werden, besonders wenn kein genauer laryngoskopischer Befund erhoben werden kann. Auch extralaryngeale Halsverletzungen können per continuitatem Larynxerscheinungen auslösen.

Halsschüsse, die einen Rekurrens treffen, ebenso Verletzungen der grossen Gefässe mit konsekutivem Aneurysma sind nach G.'s Beobachtung nicht selten.

Bei scheinbar harmlosen Verletzungen der Nase ist an die Verwachsungen im Naseninnern zu denken, welche durch richtige Tamponade zu verhüten sind, anderenfalls die aufgehobene Nasenatmung später auch solche Verletzte felddienstunfähig macht.

G. sah einen merkwürdigen Nasenschuss: ein Infanteriegeschoss war an der Nasenwurzel rechts in die Nasenhöhle eingedrungen, hatte diese durch die natürliche Oeffnung wieder verlassen, war über die Lippen und Brust gegangen und in der rechten Achselhöhle stecken geblieben, von wo es G. entfernte. Die Geschossbahn erklärt sich aus der Bauchlage, in der der Soldat sich befand, als ihn das Geschoss traf.

Nebenhöhlenentzündungen gab es viele draussen, sie wurden erfreulicherweise von den zuweisenden Kollegen nicht übersehen, weniger bekannt sind die Komplikationen derselben, besonders die orbitalen.

Schussverletzungen der Stirnhöhlen sind meist mit solchen des Stirnhirns verbunden und treten dann hinter diesen ganz zurück. 2 Beispiele werden erwähnt, bezüglich deren auf das Original verwiesen sei. R. HOFFMANN.

8) **R. Schicklberger** (Wien, z. Z. in einem Feldspital). **Hals- und Mundhöhlenschüsse.** *Der Militärarzt. 50. Jahrg. No. 17.*

Beschreibung mehrerer Fälle von Luftröhrendurchschuss mit Phlegmone im

…). **Bakteriologische Untersuchungen bei Ozaena.** *Med.* *1917.*

…enakranken und 10 nichtspezifischen Rhinitiden …, es ergibt sich der Schluss, dass auch bakterio… …zillus eine spezifische Bedeutung der genuinen …mmt. SEIFERT.

Ueber die ätiologische und therapeutische Bedeutung …etidus Ozaenae Perez. *Med. Klinik. No. 6. S. 107. 1917.*

…nis der therapeutischen Versuche, die an 44 Fällen von … Bazillus Perez hergestellter Vakzine angestellt wurden, lässt …iehen, dass der Perez'schen Vakzine eine spezifische Bedeutung … der Ozaena nicht zukommt. Aus den Tierversuchen ist zu ent… …der Bazillus Perez beim Kaninchen kein der menschlichen genuinen …ches Bild hervorruft. SEIFERT.

…ix **Eugen** (Bukarest). **Todesfälle nach intranasalen Eingriffen. (Acci…ts mortels à la suite d'interventions intranasales.)** *Archives internat. de …ryng. etc. Bd. 37. S. 58. 1914.*

Zusammenstellung der aus der Literatur bekannten Todesfälle, einmal allein nach Vornahme der Anästhesie, dann aber hauptsächlich nach intranasalen Eingriffen. Bei Spülungen der Stirnhöhle kam es schon wiederholt zu Perforation der Lamina cribrosa mit Meningitis, bei solchen der Kieferhöhle zu konsekutiver Sepsis, aber auch zu Synkope, ohne dass bei der Sektion irgendeine krankhafte Veränderung nachgewiesen werden konnte. Amputationen der mittleren Muschel, Eröffnung und Ausräumung von Siebbeinzellen, ja sogar einfache Polypenoperation hatten schon wiederholt Meningitis zur Folge, ebenso sind solche Fälle bekannt nach Applikation der heissen Schlinge. Bei der Kurettage des Sinus sphenoidalis verlor Emerson einen Patienten, indem eine mit dem Sinus cavernosus direkt kommunizierende Vene angerissen wurde. Auch die submuköse Septumoperation hat schon verschiedene letale Ausgänge gezeitigt, sei es, dass auf dem Wege der Olfaktoriusfasern oder der Blutbahnen eine Aussaat in das Gehirn erfolgte.

Die von Schwalbe und Michel beim Menschen, und vor ihnen von Axel Key und Retzius beim Tiere nachgewiesenen reichlichen Kommunikationen zwischen den intranasalen Lymphbahnen und dem Subduralraum erklären uns hinlänglich die Tatsache dieser postoperativen Komplikationen. Es findet dadurch aber auch der Umstand, dass namentlich Eingriffe im Bereich der Regio olfactoria solche schwere Folgen haben können, seine Erklärung. Das Lymphgebiet der Regio olfactoria ist unabhängig von demjenigen der Regio respiratoria, zeigt keine Stomata, sondern ist völlig geschlossen. Erst durch die operativen Eingriffe, namentlich in den oberen und hinteren Teilen der Nase, wird dieses Netz breit eröffnet.

Aus diesem Grunde rät Verf., die Tamponade, wenn möglich, zu vermeiden, ebenso alle Eingriffe, welche nicht absolut nötig sind, im direkten Anschluss an

b) Nase und Nasenrachenraum.

12) **A. Gyergyai** (Kolozsvár, Ungarn). **Empfindlichkeit, Lokalisationsfähigkeit und Reflexerregbarkeit der einzelnen Teile des Nasenrachens, der hinteren Nasenteile und der Tubenöffnung.** Festschrift z. Jubiläum v. Prof. Lechner. *Kolozsvár 1914.*

Die Untersuchungen sind mit Hilfe von Gyergyai's direkter Methode ohne Lokalanästhesie gemacht worden. Von 15 Patienten vertrugen 11 die Untersuchungen gleich in der ersten Sitzung, 4 mussten darauf eingeübt werden. Die Untersuchungen wurden wiederholt und öfters kontrolliert.

Betrachtet man die Untersuchungsergebnisse vom physiologischen Standpunkte, dann muss man zwischen direktem Gefühl des Reizes und Reflexgefühl unterscheiden: das erstere ist am stärksten in der Mittellinie an einem ziemlich breiten longitudinalen Streifen nachweisbar, welches mit Ausnahme des weichen Gaumens und des unteren Teiles des Choanalseptum am Rachendache unmittelbar neben dem Septum seinen Anfang nimmt, über den Fornix zur hinteren Rachenwand in der Medianlinie abwärts verläuft. Gegen die Seiten nimmt die Empfindlichkeit ab, am allerwenigsten ist die grössere Hälfte des Torus tubarius empfindlich, wo ein Schmerzgefühl überhaupt unauslösbar ist.

Eine Wiedergabe der zahlreichen äusserst interessanten Untersuchungsergebnisse lässt sich nicht in den kurzen Rahmen eines Referats drängen; die sich Interessierenden müssen die Originalpublikation, welche nach dem Kriege auch in deutscher Sprache erscheinen wird, lesen.

POLYAK.

13) **G. Hofer** und **K. Kofler** (Wien). **Ozaena durch Vakzinetherapie geheilt.** *Wiener med. Wochenschr. No. 31. S. 1200. 1916.*

Mitteilung über mehrere geheilte Fälle, die ausschliesslich der Vakzinetherapie und nicht auch einer lokalen Behandlung zugeführt wurden. An der Klinik Chiari wurden im ganzen 51 Fälle derart behandelt. Hierzu sprach Hajek, welcher von einer Dauerheilung der Ozaena erst nach jahrelanger Beobachtung sprechen möchte. Kofler bemerkt, dass in den meisten Fällen der Fötor schwindet, wenn auch manchmal die Krustenbildung trotz Vakzinetherapie bestehen bleibt, und dass bei einer Patientin nun schon 2 Jahre die Heilung bestehen blieb.

HANSZEL.

14) **Hofer** und **Kofler** (Wien). **Ueber Behandlungserfolg und Dauerheilung der genuinen Ozaena durch Vakzination.** *Wiener klin. Wochenschr. No. 37. 1916.*

Die Injektionen werden wöchentlich einmal vorgenommen und sind für den Patienten völlig unschädlich. Die Anzahl der refraktären Fälle beträgt etwa 18 pCt. Zunächst schwindet meist der Fötor, dann die Krustenbildung und die Schleimhaut nimmt allmählich eine sukkulente Beschaffenheit an. Von Heilung kann natürlich nur in klinischem Sinne gesprochen werden, denn eine Atrophie des Knochens kann ja nicht schwinden. Der Prozess wird aber in vielen Fällen aufgehalten. Zur Vakzination empfiehlt sich lediglich frische, nicht über drei Monate alte und entsprechend aufbewahrte Vakzine und es erscheint das Hinzutreten frisch gezüchteter virulenter Stämme für die Wirkungsweise der Vakzine von Bedeutung.

HANSZEL.

15) **Koenigsfeld** (Freiburg). **Bakteriologische Untersuchungen bei Ozaena.** *Med. Klinik. No. 6. S. 167. 1917.*

Das Nasensekret von 22 Ozaenakranken und 10 nichtspezifischen Rhinitiden wurde bakteriologisch untersucht, es ergibt sich der Schluss, dass auch bakteriologisch dem Perez'schen Bazillus eine spezifische Bedeutung der genuinen Ozaena gegenüber nicht zukommt.

SEIFERT.

16) **Amersbach** (Freiburg). **Ueber die ätiologische und therapeutische Bedeutung des Coccobacillus foetidus Ozaenae Perez.** *Med. Klinik. No. 6. S. 107. 1917.*

Aus dem Ergebnis der therapeutischen Versuche, die an 44 Fällen von Ozaena mit aus dem Bazillus Perez hergestellter Vakzine angestellt wurden, lässt sich der Schluss ziehen, dass der Perez'schen Vakzine eine spezifische Bedeutung für die Therapie der Ozaena nicht zukommt. Aus den Tierversuchen ist zu entnehmen, dass der Bazillus Perez beim Kaninchen kein der menschlichen genuinen Ozaena ähnliches Bild hervorruft.

SEIFERT.

17) **Felix Eugen** (Bukarest). **Todesfälle nach intranasalen Eingriffen. (Accidents mortels à la suite d'interventions intranasales.)** *Archives internat. de laryng. etc. Bd. 37. S. 58. 1914.*

Zusammenstellung der aus der Literatur bekannten Todesfälle, einmal allein nach Vornahme der Anästhesie, dann aber hauptsächlich nach intranasalen Eingriffen. Bei Spülungen der Stirnhöhle kam es schon wiederholt zu Perforation der Lamina cribrosa mit Meningitis, bei solchen der Kieferhöhle zu konsekutiver Sepsis, aber auch zu Synkope, ohne dass bei der Sektion irgendeine krankhafte Veränderung nachgewiesen werden konnte. Amputationen der mittleren Muschel, Eröffnung und Ausräumung von Siebbeinzellen, ja sogar einfache Polypenoperation hatten schon wiederholt Meningitis zur Folge, ebenso sind solche Fälle bekannt nach Applikation der heissen Schlinge. Bei der Kurettage des Sinus sphenoidalis verlor Emerson einen Patienten, indem eine mit dem Sinus cavernosus direkt kommunizierende Vene angerissen wurde. Auch die submuköse Septumoperation hat schon verschiedene letale Ausgänge gezeitigt, sei es, dass auf dem Wege der Olfaktoriusfasern oder der Blutbahnen eine Aussaat in das Gehirn erfolgte.

Die von Schwalbe und Michel beim Menschen, und vor ihnen von Axel Key und Retzius beim Tiere nachgewiesenen reichlichen Kommunikationen zwischen den intranasalen Lymphbahnen und dem Subduralraum erklären uns hinlänglich die Tatsache dieser postoperativen Komplikationen. Es findet dadurch aber auch der Umstand, dass namentlich Eingriffe im Bereich der Regio olfactoria solche schwere Folgen haben können, seine Erklärung. Das Lymphgebiet der Regio olfactoria ist unabhängig von demjenigen der Regio respiratoria, zeigt keine Stomata, sondern ist völlig geschlossen. Erst durch die operativen Eingriffe, namentlich in den oberen und hinteren Teilen der Nase, wird dieses Netz breit eröffnet.

Aus diesem Grunde rät Verf., die Tamponade, wenn möglich, zu vermeiden, ebenso alle Eingriffe, welche nicht absolut nötig sind, im direkten Anschluss an

Infektionskrankheiten, namentlich Influenza, aber auch nach akuten Rhinitiden und Anginen.

SCHLITTLER.

18) **Neugebauer** (Mährisch-Ostrau). **Tödliche Luftembolie nach Lufteinblasung in die Oberkieferhöhle.** *Zentralbl. f. Chir. No. 7. 1917.*

Ein 26 jähriger Mann mit Empyem der rechten Oberkieferhöhle wird unmittelbar nach einer zweitmaligen Lufteinblasung durch die vom unteren Nasengang zwecks Probepunktion eingeführte Kanüle ohnmächtig, Gesicht zyanotisch, Puls verlangsamt und unregelmässig. Pat. erholt sich wieder, stirbt aber 2 Stunden später ganz plötzlich, nachdem er sich im Bette aufgerichtet hatte.

Sektion: Luftembolie. Warnung vor den Lufteinblasungen!

SEIFERT.

19) **W. Schoetz** (Jena). **Encephalocele basalis intranasalis.** *Zeitschr. f. Ohrenheilk. Bd. 58. S. 137.*

Kasuistischer Beitrag zum Kapitel der intranasalen Kephalozele. Die Bruchpforte liegt in der Lamina cribrosa des Siebbeins, also in der Schädelbasis selbst; diese Brüche nehmen ihren Ursprung vom Grosshirn (Stirnlappen). Der Zeitpunkt der Entstehung fällt in die ersten Wochen des Embryonallebens. Für die Diagnose kommen in Frage Röntgenuntersuchung, Probepunktion und Exzision. Therapie: Breite Freilegung der Bruchpforte von der Stirn her.

BRADT.

20) **Fr. Reinking** (Breslau). **Der Hirnprolaps in der Oto-Rhinochirurgie.** *Zeitschrift f. Ohrenheilk. Bd. 58. S. 1.*

Bei normalem Druck geben Pia und Arachnoidea dem Gehirn auch nach Durchtrennung der Dura genügenden Halt. Erst die Drucksteigerung, deren Ursache zumeist in einer Infektion zu suchen ist, erzeugt Prolaps. Die Prolapse in oto-rhinologischen Fällen betreffen kaum jemals Hirnteile, deren Verlust dauernde Ausfallserscheinungen macht. Prognostisch hat der Hirnvorfall zwei Seiten: Er kann einerseits lebensrettend wirken durch Dekompression des Schädelinhalts, andererseits erschwert er die Behandlung der Wundhöhle, begünstigt die Entstehung der Meningitis. Für die Differentialdiagnose braucht man die Anamnese.

BRADT.

21) **K. Bross. Ueber die Fremdkörper in der Nase, den Nebenhöhlen der Nase und im Nasenrachenraum (Sammelreferat).** *Passow's Beiträge. Bd. 9. S. 230. 1917.*

Eine kurze Einleitung orientiert uns über die geschichtliche Entwicklung der Diagnose und Therapie der Fremdkörper der oberen Luftwege, an Hand verschiedener Statistiken berichtet dann Verfasser über relative Seltenheit speziell der Fremdkörper der Nase, so fand Sedziak (Warschau) auf 27000 Kranke seiner Spezialpraxis 266 Fremdkörperfälle, wovon aber fast die Hälfte auf das Ohr und nur 48 auf Nase, Nebenhöhlen und Nasenrachenraum entfielen.

Die meisten Fremdkörper der Nase betreffen das kindliche Alter, bei Erwachsenen sind sie sehr selten, was natürlich mit der üblen Gewohnheit der 1—5 jährigen zusammenhängt, sich beim Spielen Bohnen, Perlen usw. in die Nase zu stecken, welcher Mechanismus uns auch den Umstand erklärt, dass die Mehr-

zahl der selbst in die Nase gesteckten Fremdkörper rechts, die durch ein anderes Kind hineingesteckten links sich finden.

Die Mehrzehl der Fremdkörper gelangt durch den natürlichen Weg in die Nase (Nasenöffnung, Choanen — beim Brechen), eine Minderzahl durch die Nebenhöhlen (Projektile) oder von der Mundhöhle aus (Zähne). In 80 pCt. der Fälle liegt der Fremdkörper im unteren Nasengang, die übrigen verteilen sich auf mittleren Nasengang, Engpass zwischen Muschel und Septum und Nebenhöhlen, namentlich die Kieferhöhle.

Fremdkörper haben oft Bildung von Rhinolithen zur Folge, welche nach Sokolowski, der über eine Literatur von 237 Fälle berichtete, sozusagen immer aus einem Kern (Fremdkörper) und einer Hülle verschiedener chemischer Zusammensetzung bestehen (phosphor- und kohlensaurer Kalk, Magnesia, Chloride).

Die Symptome der endonasalen Fremdkörper bestehen in gestörter Nasenatmung, eitriger Sekretion, Kopfschmerzen, Neuralgie im Trigeminusgebiet, Nasenbluten, bei Kindern kommt es bisweilen zu einem ausgesprochenen „adenoiden" Habitus infolge chronischen Fremdkörpers, auch Otitis media purulenta ist als Folge solcher beschrieben, ebenso eitrige Nebenhöhlenentzündungen (zumal nach Schussverletzungen).

Die Diagnostik der Fremdkörper der Nase wurde namentlich gefördert durch die Erfindung des Nasenspekulums durch Czermak (1859), die Einführung des Kokains (1884), welch letzterer Umstand auch bei der Fremdkörpertherapie sehr ins Gewicht fällt. Wertvoll ist dann das Röntgenverfahren, zumal die Röntgenstereoskopie zur genauen Lokalisierung des Fremdkörpers.

Therapie: Möglichst rasche Entfernung unter Augenkontrolle nach Kokainisierung, Ausspülungsmethode ist nicht mehr anzuwenden wegen der Gefahren für das Ohr, ebensowenig das Verfahren Politzer's (Luftdusche); das Hinabstossen in den Epipharynx ist auch besser zu vermeiden (Fremdkörperaspiration). In seltenen Fällen Anwendung des Mellinger'schen Innenpolmagneten, schliesslich im Notfall Eröffnung der Nase oder der betreffenden Nebenhöhlen. SCHLITTLER.

22) J. Petö (Balatonfüred, Ungarn). **Entfernung eines Fremdkörpers aus der Nase.** *Bresti orvosi ujság. No. 25. 1916.*

Der Fremdkörper war ein Maiskern. POLYAK.

23) Charles H. Cargile (Bentonville, Ark.). **Ein Instrument zur Entfernung von Fremdkörpern aus der Nase. (Instrument for removing foreign bodies from the nose.)** *Journ. amer. med. assoc. 21. Oktober 1916.*

Das Instrument sieht einem Strabismushaken sehr ähnlich, nur dass das distale Ende in zwei Haken ausläuft. Es wird geschlossen bis hinter den Fremdkörper eingeführt, dann geöffnet und mit dem Fremdkörper herausgezogen.

FREUDENTHAL.

24) George Edwin Baxter. **Die Wichtigkeit des Nasenrachenraums als Infektionsherd für Säuglinge und junge Kinder. (The importance of the postnasal space as a focus of infection in infants and young children.)** *The Laryngoscope. Juni 1916.*

Der Verfasser betont die Gewohnheit des Kinderarztes, die so häufigen kind-



lichen Infektionen des Nasenrachenraumes zu übersehen. Vergrösserung der Lymphdrüsen in der Parotisgegend und der oberflächlichen Halsdrüsen deutet auf eine solche Infektion. 80 pCt. der 110 Fälle des Verfassers hatten Otitis media als Komplikation. Die Hauptsymptome sind Fieber und Nasenverstopfung, durch akute Schwellung der Rachenmandel erzeugt. In 10 pCt. der Fälle war hämorrhagische Nephritis eine Komplikation.

OTTO T. FREER.

25) **Sidney L. Olsho. Ein Fall von Mikulicz'scher Krankheit. (A case of Mikulicz' disease.)** *The Laryngoscope. Mai 1916.*

Die Eigenheit dieser seltenen Krankheit ist gleichmässige chronische, schmerzlose Vergrösserung der Tränen- und Speicheldrüsen. Die Ursache ist dunkel. Die verbreitetste Meinung ist, dass eine gutartige, modifizierte Art der Tuberkulose die Hauptgrundlage der Krankheit sei. Ein Hauptsymptom ist Ptosis, durch die Vergrösserung der Tränendrüse bedingt. In des Verfassers Fall waren beide Tränendrüsen als feste Massen fühlbar, und die beiden Ohrspeicheldrüsen waren stark geschwollen. Es geschah ein allmählicher Rückgang zum Normalen.

OTTO T. FREER.

26) **George Edwin Baxter** (Chicago, Ill.). **Eine klinische Studie von 60 Fällen retronasaler Infektion in der Privatpraxis, nebst Bericht von 6 Fällen, die durch akute, hämorrhagische Nephritis kompliziert waren. (A clinical study of sixty cases of post-nasal infections in private practice, with report of six cases, complicated by acute hemorrhagic nephritis.)** *Archives of pediatrics. Oktober 1916.*

Diese Gruppe von Fällen zeigt einen epidemischen Charakter mit ungewöhnlichen Komplikationen. In 3 Fällen war zugleich eine akute Tonsillitis vorhanden, doch liess sich nicht feststellen, ob die Mandeln oder der Nasenrachenraum das primär Affizierte waren.

Der Beweis einer retronasalen Infektion in den übrigen Fällen wurde erbracht durch die schleimig-eitrige Sekretion und durch Symptome einer allgemeinen Infektion, jedoch ohne positiven Befund an irgend einer anderen Stelle. B. bekam gewöhnlich eine Reinkultur von Staphylokokken.

Während der Retronasalraum in dieser Epidemie (wohl auch in anderen, Ref.) sehr häufig infiziert war, zeigten die Mandeln eine solche Infektion nur in sehr seltenen Fällen. Es muss demnach der erstere als Eingangspforte für allgemeine Infektion angesehen werden. (Eine Ansicht, die schon vor Jahren von verschiedenen Kollegen in Deutschland und vom Ref. hier in Amerika ausgesprochen wurde.) Die Nieren waren in 33 pCt. der Fälle angegriffen.

FREUDENTHAL.

27) **Benjamins** (Utrecht). **Vergleichende Notizen über adenoide Vegetationen in den Tropen und in Holland.** *Zeitschr. f. Ohrenheilk. Bd. 73. S. 157.*

Ein Unterschied in der Häufigkeit des Vorkommens adenoider Wucherungen konnte nicht festgestellt werden. Sowohl im tropischen Klima wie in Utrecht konnte Verf. nachweisen, dass die Rachenmandelvergrösserung auf etwa 25 pCt. aller Besucher einer otolaryngologischen Sprechstunde trifft, eine ähnliche Zahl, wie sie auch schon von verschiedenen anderen Autoren gefunden wurde.

KOTZ.

28) **Benjamins** (Utrecht). **Zähneknirschen und adenoide Vegetationen.** Mit einer Kurve im Text. *Zeitschr. f. Ohrenheilk. Bd. 73. S. 151.*

Verf. fand ausser den sonstigen Symptomen der Rachenmandelhypertrophie bei 500 Fällen in 34,4 pCt. Zähneknirschen. Er fasst es als eine Reflexbewegung ähnlich der Enuresis auf. Nach der Operation verschwand es fast in allen Fällen.

KOTZ.

29) **E. Barth. Beitrag zur Technik der Rachenmandeloperation. (Contribution à la technique de l'opération de l'amygdale pharyngienne.)** *Archives internat. de laryng. Bd. 37. S. 350. 1914.*

Beschreibung der Adenotomie mittels des Beckmann'schen Ringmessers und des Tonsillotoms von Schütze-Passow mit einer Modifikation des Verfassers.

SCHLITTLER.

c) Mundrachenhöhle.

30) **Levy du Pan** (Lausanne). **Einige Betrachtungen über akute eitrige Entzündung des Ductus Whartonianus infolge von Verstopfung durch einen Speichelkalkstein. (Quelque considérations au sujet d'une Whartonite aigue suppurée à la suite d'une obstruction par un calcul solivaire.)** *Revue méd. de la Suisse romande. No. 11/12.*

48 jährige Frau mit starker schmerzhafter Schwellung der rechten Unterkiefergegend, sehr starker Speichelfluss, Ernährungshindernisse. Starke Schwellung des Mundbodens ohne Fluktuation. Neben dem Zungenbändchen ist eine grau durchscheinende Masse steinhart durchzufühlen. Die Entfernung des Steines ist ziemlich mühsam; aus dem Grund der Tasche entleert sich viel rahmartiger Eiter. Der Stein zeigte eine seichte Längsfurche. Er bestand aus kohlen- und phosphorsaurem Kalk und enthielt im Zentrum massenhaft Mikroben.

Kausal mag Schwellung der Speicheldrüse durch mikrobische Infektion ihren Ausführungsgang verschlossen und die Behinderung des Abflusses des Speichels die Bildung des Konkrements zur Folge gehabt haben.

Pflege der Zähne, besonders auch Entfernung des Zahnsteines, sowie Hygiene des Mundes sind pro- und epiphylaktisch zu verordnen.

JONQUIÈRE.

31) **Eichhorst** (Zürich). **Ueber epidemische Speicheldrüsen und Nebenhodenentzündung.** *Zentralbl. f. innere Med. 1917.*

Die mitgeteilte Beobachtung lehrt, dass bei dem gleichen Kranken im Verlaufe einer epidemischen Parotitis auf der einen Seite eine Hoden- und auf der anderen Seite eine Nebenhodenentzündung auftreten kann, dass aber auch auf der gleichen Seite zu verschiedenen Zeiten Hoden und Nebenhoden in Mitleidenschaft gezogen werden können.

SEIFERT.

32) **A. Rethi. Zur Therapie der Verwachsungen des weichen Gaumens mit der hinteren Rachenwand.** *Archiv f. Ohrenheilk. Bd. 100. S. 47.*

Verf. gibt eine gedrängte Uebersicht über die bisher angegebenen Methoden (Traktion, Extension, Obturation, Plastik). Entgegen seiner früheren Stellungnahme hält er die instrumentelle Dilatation nach blutiger Durchtrennung für die



beste. Er hat zu diesem Zweck eine Zange angegeben, deren eine Branche durch den rechten, deren andere durch den linken unteren Nasengang eingeführt wird. Das Gelenk liegt ausserhalb der Nase, ebenso die Stellvorrichtung, durch die beide im Rachen liegenden, abgebogenen Enden nach Bedarf auseinander gespreizt werden können.

KOTZ.

33) **Klatschko Meyer-Noson. Ueber das Verhalten der weissen Blutkörperchen in der Tonsille und ihre Diapedese. (Sur la proportion des globules blancs dans l'amygdale et sur leur diapédèse.)** *Archives internat. de laryng. Bd. 37. S. 464. 1914.*

Anatomische Untersuchungen lassen Verfasser annehmen, dass

1. eine Diapedese der Leukozyten nur unter dem Einfluss eines entzündlichen (toxischen) oder chemischen Reizes auftritt, wobei solche direkt aus dem subepithelialen Kapillarnetz auswandern,

2. Lymphozyten beständig ausgeschieden werden,

3. die Auswanderung der Plasmazellen kein aktiver, sondern ein passiver Prozess ist, indem sie bei der Diapedese der Leukozyten ebenfalls aus dem Gewebe austreten, und

4. die Oberfläche der Tonsille von einer reichen Schicht Bakterien bedeckt ist, deren Pathogenität sehr variiert. Je nachdem Zahl und Virulenz der pathogenen Keime sich vermehrt, kommt es zu mehr oder weniger hochgradigem Austritt weisser Blutkörperchen.

SCHLITTLER.

34) **Charles J. Whalen. Die Mandel vom gerichtsärztlichen Standpunkt. (The tonsil, its medicolegal aspect.)** *The Illinois medical journal. September 1916.*

Unerkennbare Restchen von lymphatischem Gewebe in den Rändern der Wunde nach Tonsillektomie können eine neue Mandel erzeugen, welche die leere Fossa tonsillaris wieder ausfüllen kann. Solcher neuer Mandelaufbau bei jungen Kindern wirft auf den Laryngologen den ungerechten Verdacht einer unvollständigen Operation.

OTTO T. FREER.

35) **Frank Buckmaster. Die Mandel in ihrer Beziehung zu einer Reihe von Folgen von Infektionen. (The tonsil in its relation to a series of infection sequences.)** *Illinois medical journal. September 1916.*

Eine Wiederholung der Ausführungen derjenigen, welche die Wichtigkeit der Mandel als Ausgangsort chronischer Krankheiten übertreiben.

Es wird auf die Wichtigkeit des Befundes chronisch vergrösserter Halslymphdrüsen als auf von der Mandel ausgehende chronische Infektionen hindeutend aufmerksam gemacht.

OTTO T. FREER.

36) **J. Vas** (Budapest). **Aneurysma der Carotis bei einem 11 Monate alten Kinde, das Bild eines Retropharyngealabszesses vortäuschend.** *Gyogyaszat. No. 12. 1916.*

Die Geschwulst entwickelte sich innerhalb drei Wochen mit Fieber und Deglutitionsbeschwerden. Starke Blutung nach der Inzision. Trotz Tamponade und Tracheotomie war das Kind nicht zu retten.

POLYAK.

37) **Müller** (Lehe). **Die atmungsorthopädische Indikation der Tonsillektomie.** *Archiv f. Ohrenheilk. Bd. 100. S. 27.*

Nach richtig ausgeführter Totalauslösung der Tonsillen wird durch Verwachsung der Gaumenbögen, welche in der Weise geschieht, dass der hintere sich an den vorderen anlegt, der Raum zwischen Velum und hinterer Rachenwand erweitert. Hierdurch kann ein für das Durchstreichen des Luftstroms hier eventuell bestehendes Hindernis beseitigt werden. Wenn bei normalen Verhältnissen in der Nase Mundatmung oder Schnarchen besteht oder wenn nach Adenotomie die Umgewöhnung zur Nasenatmung ausbleibt, ist an eine Velumstenose zu denken, die durch Tonsillektomie zu beheben ist.

In einem Fall gelang es dem Verf., eine Rhinolalia aperta dadurch zu beseitigen, dass er bei der beiderseitigen Tonsillenausschälung jeweils den oberen Mandelpol in Erbsengrösse stehen liess und so eine grössere Beweglichkeit und Schlussfähigkeit des Velum erzielte. KOTZ.

38) **Greenfield Sluder** (St. Louis, Mo.). **Die Methode der Tonsillektomie mittels des Alveolarvorsprungs des Unterkiefers und der Guillotine. (The method of tonsillectomy by means of the alveolar eminence of the mandible and a guillotine.)** *Journ. amer. med. assoc. 30. Dezember 1916.*

Das Prinzip des vor 6 Jahren angegebenen Verfahrens besteht bekanntlich darin, dass man die Mandel nach vorn und oben disloziert, die Tonsille so in den Ring der Guillotine hineinbringt und schliesslich noch mit dem Finger nachhilft. Das alte Modell von Physio ist das beste, und das Unglück bei dieser Methode sind nur die vielen angegebenen Modifikationen.

An der diesem Vortrage folgenden Diskussion beteiligten sich die Herren: G. Hudson-Makuen-Philadelphia, G. P. Marquis-Chicago, W. E. Dixon-Oklahoma City, E. R. Lewis-Dubuque, W. W. Carter-New York, F. E. Auton-Belleville, Ill., J. F. Barnhill-Indianapolis, H. W. Loeb-St. Louis, William S. Tomlin-Indianapolis, C. F. Welty-San Francisco, E. E. Henderson-Chicago und Oliver Tydings-Chicago. FREUDENTHAL.

39) **Joseph C. Reper** (New York). **Tonsillektomien bei Poliemyelitis. (Tonsillectomies in poliomyelitis.)** *Long Island med. journ. November 1916.*

Die während der letzten Epidemie von Poliomyelitis in New York von Rosenow vorgenommenen Untersuchungen an den Mandeln ergaben 2—10 kleine Herde, die eitriges Material enthielten. Aus diesem isolierte Rosenow einen Kokkus, der intravenös injiziert bei Affen und Kaninchen Poliomyelitis erzeugte. (Ein vorläufiger Bericht erschien bereits im Journ. amer. med. ass. Nr. 17.) Reper glaubt nun, dass in den länger dauernden Fällen beständig frisches, infektiöses Material von den Tonsillen produziert werde, und entfernte sie daher bei 12 Patienten (zwischen dem 21. und 28. Tage der Krankheit). Er hat den Eindruck, als ob manche Fälle eine bestimmte Besserung danach zeigten. (Ein etwas gefährliches Unternehmen. Ref.) FREUDENTHAL.

40) **Howard Lilienthal** (New York). **Lungeneiterung nach Tonsillektomie. (Pulmonary suppuration following tonsillectomy.)** *The med. Times. Januar 1917.*

In einem kurzen Artikel erwähnt L. nochmals die im hiesigen Mt. Sinai-

Hospital beobachteten 15 Fälle von Lungenabszess nach Tonsillektomien und zitiert die Ansicht von Wessler, dass gut ein Drittel aller eitrigen Lungeninfektionen von Tonsillektomien herrühren.

Mit Ausnahme eines Kindes betrafen die 15 Fälle alle Erwachsene, die unter allgemeiner Narkose operiert worden waren. L. empfiehlt daher lokale Anästhesie bei Erwachsenen.

FREUDENTHAL.

41) **Reuter** (Altenburg). **Extraktion eines durch Hypopharyngoskopie festgestellten Fremdkörpers.** *Zeitschr. f. Ohrenheilk. Bd. 58. S. 300.*

Kasuistischer Beitrag zur Frage der verschluckten Fremdkörper.

BRADT.

42) **A. Réthi** (Budapest). **Hypopharyngoskopie.** *Orvosi hetilap. No. 45. 1916.*

Verf. hat zu diesem Zwecke einen Distraktor konstruiert, welchen er am Deutschen Laryngologentage in Kiel bereits demonstriert hat.

POLYAK.

d) Diphtherie und Croup.

43) **N. P. Brooks** (New Lebanon, N. Y.). **Eine Diphtherie-Epidemie in einer industriellen Schule. (A diphtheria epidemic in an industrial school.)** *The medical Times. Dezember 1916.*

Von 96 Schülern erkrankten in wenigen Tagen 26, die alle nach Antitoxin genasen. B. glaubt, dass Antitoxin kein sicheres Präventivmittel ist, dass es aber stets die Attacke milder gestaltet und dass kleine Gaben ebenso erfolgreich sind wie grosse, wenn sie nur frühzeitig gegeben werden.

FREUDENTHAL.

44) **Robert H. Babcock** (Chicago, Ill.). **Lokalisierte Mundinfektionen, deren Wirkung auf den Organismus und Behandlung. (Local mouth infections, their systemic effects, and treatment.)** *New York med. journ. 2. Dezember 1916.*

B. zitiert mehrere Fälle, um das Verhältnis, das zwischen chronischen, oft versteckten Alveolarabszessen und entfernter liegenden, schmerzhaften Krankheiten besteht, zu erörtern.

FREUDENTHAL.

45) **Ruth Tunnicliff. Beobachtungen über Phagozytose und Leukozytose bei Diphtherieträgern. (Observations on phagocytosis and leukocytic activity in diphtheria carriers.)** *The journal of infectious diseases. Juli 1916.*

Die phagozytische Kraft des Blutes ist bei Diphtherieträgern vermehrt. Trotzdem mögen der Hals und die Nase Mengen von Leukozyten enthalten, welche nicht phagozytisch aktiv sind. Versuche, die Phagozytose in solchen Leukozyten anzuregen, waren erfolglos.

OTTO T. FREER.

46) **Hans Schaeffer. Versuche über Abtötung von Diphtheriebazillen durch Optochin und Eukupin.** *Berliner klin. Wochenschr. No. 38. S. 1041. 1916.*

S. macht auf Grund von Laboratoriumsversuchen auf die abtötende Wirkung der Chininderivate: des Optochins und des Eukupins gegenüber Diphtheriebazillen aufmerksam. 1 proz. und wahrscheinlich höher konzentrierte Lösungen dieser Mittel könnten ohne jedes Bedenken zum Gurgeln wie zum Pinseln der Tonsillen benutzt

werden. Der unangenehme bittere Geschmack derselben kann vielleicht mittels Saccharin oder dergleichen korrigiert werden. Klinische Versuche mit Optochin und Eukupin bei Diphtheriekranken und Bazillenträgern sind deshalb anzuraten. Bezüglich der Einzelheiten der Versuche und ihrer Ergebnisse sei auf das Original verwiesen. R. HOFFMANN.

47) **John A. Kolmer** and **Emily L. Moshage. Das Verhältnis der die Carbohydrate zerteilenden Fermente zu den löslichen Toxinen der Diphtheriebazillen. (The relation of the carbohydrate-splitting ferments to the soluble toxins of the diphtheria bacilli.)** *The journal of infectious diseases. Juli 1916.*

Die Fermentation der Karbohydrate durch die Diphtheriebazillen hängt von den Enzymprodukten des Diphtheriebazillus ab, ist aber unabhängig von der Gifterzeugung des Bazillus. Die Fermente stammen aber meistens von toxinerzeugenden Bazillen ab. OTTO T. FREER.

e l) Kehlkopf und Luftröhre.

48) **J. Lövi** (Kassa, Ungarn). **Fälle von Laryngocele Virchowi.** *Gyogyaszat. No. 40. 1916.*

Verf. hat im Beobachtungsspitale in Kassa innerhalb $1^1/_2$ Jahren 3 Fälle zu Gesicht bekommen. Der Befund war in jedem Falle akzidentell. POLYAK.

49) **Kurt Leiser. Kehlkopftuberkulose im frühen Kindesalter.** *Inaug.-Dissert. Berlin 1916.*

Verf. berichtet über 2 Fälle, der erste betraf ein 10jähriges Kind mit Miliartuberkulose. Eine Woche ante exitum wurde zuerst Heiserkeit beim Schreien bemerkt, die sich in den folgenden Tagen noch verstärkte. Sektion ergab ausser miliarer Tuberkulose der Lungen, Leber, Milz, Niere, Thymus eine ulzeröse tuberkulöse Laryngitis und Pharyngitis. Fall 2 betraf ein $1^1/_2$ jähriges Kind, das an bellendem Husten und röchelnder Atmung litt. Bei der Aufnahme bestanden starke inspiratorische Einziehungen im Jugulum und inspiratorischer Stridor; Heiserkeit bzw. völlige Aphonie. Laryngoskopischer Befund: Infiltration im subglottischen Raum. Tracheotomie. Drei Wochen später Exitus infolge fortschreitender Lungenerkrankung. Sektion ergab schwere ulzeröse Tuberkulose des Larynx und des oberen Teils der Trachea; Tuberkulose der Tracheobronchialdrüsen. Der Fall war erst für Diphtherie gehalten und mit Serum behandelt worden. FINDER.

50) **Rudolf Hoffmann** (München). **Daueranalgesie im tuberkulösen Kehlkopf.** *Zeitschr. f. Ohrenheilk. Bd. 59. S. 168.*

H. bespricht noch einmal die Technik, Indikation und den therapeutischen Wert der von ihm angegebenen Analgesierung des Kehlkopfes durch Injektion von Alkohol in den N. lar. sup. ram. int. Seine Verwunderung, dass seine Angaben nicht genügend nachgeprüft wurden, erscheint berechtigt. Ref. sah in einem Teil der von ihm nach H.'s Angaben behandelten Fälle guten Erfolg. Trotz sorgfältiger Beobachtung der Technik sah Ref. nicht so selten an demselben bzw. am nächsten Tage Oedem des Aryknorpels und der aryepiglottischen Falte. BRADT.

51) **O. Körner** (Rostock). **Ausrottung eines tuberkulösen Tumors aus dem Ventriculus Morgagni mittels Thyreotomie. Heilung.** *Zeitschr. f. Ohrenheilk. Bd. 58. S. 101.*

Kasuistischer Beitrag. Epikritisch wird der günstige Verlauf auf die relativ gutartige Tumorform der Tuberkulose, den Mangel anderer Erscheinungen, die kräftige Konstitution und den leichten Eingriff der in lokaler Anästhesie ohne Tracheotomie ausgeführten Thyreotomie zurückgeführt.

BRADT.

52) **J. Garel** (Lyon). **Intermittierendes „Hinken" des Larynx und des rechten Beines. (Claudication intermittente du larynx et de la jambe droite.)** *Annales des maladies de l'oreille etc. Bd. 40. S. 541. 1914.*

Schon 1896 berichtete Garel über drei Patienten, welche an einer intermittierenden Parese des weichen Gaumens litten, derart, dass ihre Sprache zu Beginn eines Satzes völlig normal, nach wenigen Worten aber stark näselnd und schliesslich unverständlich wurde. Nach einer kleinen Ruhepause war die Stimme wieder völlig klar, worauf dasselbe Phänomen sich von neuem wiederholte. Er verglich diese Affektion schon damals mit dem intermittierenden Hinken, und schildert jetzt einen ähnlichen Fall, bei welchem aber der Sitz der Störung nicht im Pharynx, sondern im Larynx sich befindet und zugleich intermittierendes Hinken des rechten Beines besteht — eine Bestätigung der früher vom Autor geäusserten Ansicht, es möchte sich um nah verwandte Affektionen handeln.

Daneben leidet Pat. seit mehreren Jahren an einer Autointoxikation (Arthritis) nebst heftigen Laryngitiden, scheint auch Neurastheniker zu sein. Als Seelsorger und Lehrer empfindet er seine Stimmstörung als sehr lästig; für eine Störung rein funktioneller Art spricht der Umstand, dass nach längerer Ruhe (Ferien) bedeutende Besserung auftritt, beim Singen, im Gegensatz zum Sprechen, überhaupt die Aphonie sich gar nicht zeigt. Dauer dieser intermittierenden Aphonie bereits ein Jahr, seit zwei Monaten gesellte sich dazu eine Insuffizienz ähnlicher Art von seiten der Augen, die namentlich dann auftritt, wenn Pat. eine Zahl mit einer folgenden, einen ersten Brief mit einem zweiten vergleichen soll.

Laryngoskopisch fanden sich die Erscheinungen einer Parese der Musc. thyreo-arytaenoidei. Da dies intermittierende Hinken, wie bereits Gonget nachgewiesen, auch im Bereich der oberen Extremität und, wie unsere Fälle zeigen, in demjenigen der Sinnesorgane vorkommt, hält Garel den Namen Myopragie intermittente für bezeichnender, es handelt sich um eine zu rasch eintretende Ermüdung einer Muskelgruppe, welche ähnlich einer polarisierten galvanischen Säule wieder Zeit braucht sich zu erholen.

Aetiologie: Läsionen oder Spasmen der Blutgefässe, Neurosen, aber auch Infektionen (Influenza).

SCHLITTLER.

53) **H. J. L. Struycken** (Breda). **Ueber Laryngoscopia directa.** *Passow's Beiträge. Bd. 9. S. 166. 1917.*

Verfasser beschreibt ausführlich sein neues Instrument, das sowohl zur direkten Besichtigung der Luft- wie der Speisewege dient (1 Figur im Text).

SCHLITTLER.

54) **Uffenorde** (Göttingen). **Zur Behandlung der traumatischen Kehlkopfstenose.** Mit 3 Abbild. im Text. *Zeitschr. f. Ohrenheilk. Bd. 73. S. 276.*

Verf. hat in mehreren Fällen unter Verzicht auf das Dilatationsverfahren zur Laryngotomie gegriffen. Er löst nach Spaltung des Kehlkopfes die Schleimhaut von den stenosierten Stellen ab, exzidiert das Narbengewebe und adaptiert sorgfältig die Schleimhautlappen. Darauf primärer Wundverschluss. Das Verfahren bewährte sich sowohl in bezug auf Luftdurchgängigkeit als auch auf die Funktion der Stimme gut.

KOTZ.

55) **R. Feuchtinger** (Wien, z. Z. in einem Feldspital). **Die Tracheotomie bei frischen Kehlkopfverletzungen.** *Wiener klin. Wochenschr. No. 27. 1916.*

Der Autor konnte in mehreren Fällen von Larynxverletzungen bei kräftigen Individuen mit ausdauerndem Herz von der allerdings stets vorbereiteten Tracheotomie Abstand nehmen und schildert die Vorteile dieser konservativen Therapie. In 22 Kriegsmonaten reicher Arbeit war die Tracheotomie nur bei zwei frischen Larynxverletzungen nötig, in drei weiteren Fällen betraf die Verletzung die Umgebung des Larynx.

HANSZEL.

56) **Felix Deutsch** (Wien). **Luetische Tracheobronchialstenose.** *Wiener klin. Wochenschr. No. 22. S. 692. 1916.*

Demonstration eines Präparates, an welchem ersichtlich ist eine Narbenkontraktur im unteren Trachealabschnitt, etwas tiefer eine schwere ulzeröse Wandveränderung mit sackartiger Erweiterung der Trachea, Stenose des linken Hauptbronchus und ulzeröse und diffus interstitielle Wucherungsprozesse im Ober- und Unterlappen der Lunge. — Intra vitam führte sowohl der laryngotracheoskopische Befund als auch der radioskopische zur Diagnose. — In der Diskussion sprach Dr. Heindl über differentialdiagnostische Merkmale, namentlich gegenüber Neoplasmen und Tuberkulose.

HANSZEL.

57) **A. Onodi. Selten hochgradige Stenose des linken Bronchus.** *Archiv für Ohrenheilk. Bd. 99. S. 153.*

Bei der Sektion fand sich, wie vorher schon durch die Tracheoskopie festgestellt werden konnte, neben anderen luetischen Erscheinungen eine nach abwärts zunehmende Verengerung der Luftröhre und ein fast vollkommener Verschluss des Eingangs zum linken Bronchus.

Interessant ist die Angabe, dass O. bei einem Material von 13817 Besuchern seines rhinolaryngologischen Ambulatoriums 405 luetische Erkrankungen der oberen Luftwege feststellen konnte, darunter 41 mit luetischen Kehlkopfveränderungen.

KOTZ.

c II) Stimme und Sprache.

58) **Zumsteeg** (Tübingen). **Stimm- und Sprachstörungen bei Kriegsbeschädigten und ihre Behandlung.** *Württemb. Korresp.-Bl. No. 3. S. 22. 1917.*

Unter den Verletzungen des Sprachorganes sind es in erster Linie die zentralen Schädigungen durch Tangentialschüsse, welche sprachliche Nachbehandlung erfordern, sodann die Verletzungen der peripheren Neurome mit Ausfällen im Ge-



biete des Vagus, Hypoglossus, Glossopharyngeus, motorischen Trigeminus. Besonders häufig beobachtet sind Rekurrenslähmungen. Bei den Erkrankungen handelt es sich vor allem um die in diesem Kriege so häufigen psychogenen Störungen infolge Verschüttung, deren Behandlung mit der des Stotterns in den Grundlinien zusammenfällt. SEIFERT.

59) **F. Hartmann. Uebungsschulen für Gehirnkrüppel (Sprachkranke und andere Gehirnverletzte). I. Mitteilung.** *Münchener med. Wochenschr. No. 23. S. 769. 1915.*

H. geht von der Tatsache aus, dass „ein rüstiges strukturell meist nicht disseminiert oder diffus geschädigtes Gehirn in seinen Leistungen enorm restitutionsfähig" ist. Daher empfiehlt er Uebungsbehandlungen, wie sie bei angeborenen oder in der Jugendzeit erworbenen Sprachstörungen schon lange geübt werden. Die Erfahrungen auf dem Gebiete der Aphasie, Apraxie, Orientierung usw. sollen dem Aufbau einer funktionellen Therapie als Grundlage dienen. Mittels der Methoden des systematischen aber individualisierten Schulunterrichts unter Heranziehung moderner Pädagogen erhofft H. mit Recht nicht nur wesentliche Besserungen oder Heilungen jener Störungen, sondern auch wertvolle Erkenntnisse für die Gehirnforschung zu erreichen. Dass Gutzmann (1901) u. a., besonders auch Fr. Mohr, diesen Weg bei der Behandlung der Aphasie schon beschritten haben, hätte nicht unerwähnt bleiben sollen. NADOLECZNY.

60) **F. Hartmann. Uebungsschulen für Gehirnkrüppel (Sprachkranke und andere Gehirnverletzte). II. Mitteilung.** *Münchener med. Wochenschr. No. 12. S. 413. 1916.*

Die Aufgaben dieser Uebungsschulen sollen weiter gehen als bisher die Methoden der Sprachbehandlung reichten. H. berichtet über Erfahrungen an 45 Fällen. Fast jede Schussverletzung des Gehirns zeitigt neben lokalisierten Ausfallserscheinungen Störungen allgemeiner Natur, z. B. der Merkfähigkeit, der Assoziationen bes. der Rechenleistungen. Diese Störungen „höherer Bedingtheit" sind um so grösser, je mehr von der hinteren Hirnhälfte in Mitleidenschaft gezogen ist. Sie können als psychische Defekte die Herderkrankungserscheinungen übertreffen. Es hat in jedem Falle, der einigermassen von Störungen betroffen ist, die pädagogische Schulung der untersten Stufe des Schulunterrichts zu beginnen, nicht an erworbenes Wissen oder den Bildungsgrad des Kranken anzuknüpfen, ohne dass dabei erhaltene Bestände des Wissens ungenutzt bleiben. Nur durch systematische Unterrichtsübungen werden Defekte aufgedeckt, die unseren Untersuchungsarten sonst entgehen. Ferner kommen noch sogenannte funktionelle Sprachstörungen zur Behandlung. Zehn Leitsätze zur Behandlung beschliessen die Mitteilung. NADOLECZNY.

61) **J. Détschy. Halskranke Sprecher.** *Stimme. XI. Heft 2. November 1916.*

Allgemeine Ausführungen, welche die Notwendigkeit der technisch richtigen Ausbildung der Sprechstimme und der Artikulation bei allen jenen fordern, die beruflich sprechen müssen — mit Hinweis auf die funktionellen Stimmstörungen infolge mangelhaften Könnens. Der Aufsatz klingt aus in einen Schrei nach

Staatshilfe und enthält den ungeheuerlichen Satz: „Mancher an Kehlkopfschwindsucht hinsiechende Lehrer oder Prediger hätte rechtzeitig durch hygienische Erziehung der Stimme und das Studium der Kehlkopftechnik (! Ref.) gerettet werden und in Amt und Brot bleiben können." Dieser Satz ist der Redaktion der Stimme wohl entgangen. So etwas durfte nicht kommen. NADOLECZNY.

62) **Paul Arnoldi. Beitrag zur Aphonia (Dysphonia) spastica.** *Diss. Würzburg 1915.*

Beschreibung einer Reihe von Fällen aus Seifert's Poliklinik, leider fast ausnahmslos ohne Bericht über das Resultat der Behandlung. Der laryngoskopische Befund war der gewöhnlich in solchen Fällen zu beobachtende. Einige Fälle von Schreckneurosen bei Soldaten beschliessen die Arbeit. DREYFUSS.

63) **Ricardo Botey** (Barcelona). **Ueber die Pharynxstimme. (De la voie pharyngée.)** *Annales des maladies de l'oreille etc. Bd. 40. S. 675. 1914/15.*

Bei der Mehrzahl der Laryngektomierten bilden Zungenbasis, Gaumensegel und Gaumenbogen einen Ersatz für die Glottis, und die Kranken können, namentlich wenn sie sich während 2—4 Monaten speziell hierfür üben, mittels der Pharynxstimme sehr gut sich verständlich machen, so dass sie eines Phonationsapparates nur selten bedürfen. SCHLITTLER.

f) Schilddrüse.

64) **Häberli** (Bern). **Ueber die morphologisch nachweisbaren Fettsubstanzen und die Oxydasereaktion in der menschlichen Thyreoidea.** *Berner Diss. 1916.*

Arbeit aus dem Berner pathologischen Institut. Oelsäurehaltige Fetttropfen finden sich im zentralen, dem Drüsenlumen anliegenden Saum bei 17 pCt. der Fälle, niemals bei Kindern, stark zunehmend gegen das Greisenalter, regelmässig als gelbgrüne Körnchen, welche Sudanscharlachrot- und Osmiumsäurereaktion geben. Infektionskrankheiten und andere Ernährungsstörungen haben keinen wesentlichen Einfluss auf die Fettmenge, dagegen vermehren Stauungszustände das Fett.

Die Oxydasereaktion (Indophenolblausynthese) äussert sich nach Wegelin hauptsächlich durch Niederschlag des blauen Farbstoffes auf Lipoidgranula. In vielen Drüsen treten schon nach 2—3 Minuten zuerst kleinste dunkelviolette Oxydasekörnchen auf. Je frischer das Präparat, desto schneller durchdringt die Farbe die Drüsenzellen und die Leukozyten. Das Ferment, welches die Farbstoffsynthese beschleunigt, kommt besonders in den feinsten, seltener in den gröberen Granula und ihren Fettkörnern vor. JONQUIÈRE.

65) **Herbert H. Sinclair** (Walkerton, Ont., Canada). **Die Aetiologie der endemischen Struma. (Etiology of endemic goitre.)** *Amer. Medicine. Dez. 1916.*

In seinem an zwei kleinen Flüssen gelegenen Heimatsort fand Verf. fast in jedem Hause Strumen vor. Er fand sie auch bei vielen Tierarten, so bei Fischen, bei Hunden, die von weit weg importiert waren, aber erst in der zweiten oder dritten Generation, und auch bei Kälbern. Der blonde menschliche Typ scheint mehr ergriffen zu sein als die dunkleren Menschen. Aber bei allen Menschen und Haus-

tieren in den befallenen Gegenden fand er auch Amöben im Darmkanal vor, und diese hält er für die Ursache der Schilddrüsenvergrösserung. FREUDENTHAL.

66) **Heinrich Stiehler. Ueber Kropffisteln.** *Diss. Leipzig 1914.*

Beschreibung eines Falles von Strumitis puerperalis abscedens.

DREYFUSS.

67) **Paul Nacken. Ueber Adenocarcinoma papillare der Schilddrüse in die Trachea durchgewuchert.** *Diss. Würzburg 1914.*

36 Jahre alte Frau, 1 Jahr vorher strumektomiert, kommt in inoperablem Zustand in Beobachtung der Seifert'schen Poliklinik. Exitus bald nach der Tracheotomie. DREYFUSS.

68) **Haslebacher** (Rapaz-Locarno). **Die Behandlung des Kropfes mit der Quarzlampe.** *Korresp.-Blatt f. Schweizer Aerzte. No. 8. 1917.*

„Nachdem die hohen Kragen der Damenblusen durch den weiten Halsausschnitt verdrängt worden sind, kommen weit weniger Migräne, Okzipital- und Trigeminusneuralgien zur Behandlung. Dafür wird der Arzt jetzt viel häufiger wegen Vergrösserung der Schilddrüse aufgesucht . . . Da die Jodidiosynkrasie verbreiteter zu sein scheint, als man bisher angenommen hat", dürfte die Quarzlampe durch ihre vorzüglichen Wirkungen auf Kropf empfohlen werden. Verf. berichtet über etwa 6 Fälle, bei welchen selbst die härtesten Kröpfe in 3—10 Sitzungen, 2—3 mal wöchentlich, verschwanden. Ganz refraktär verhielten sich nur grosse Zysten. Die Dosierung darf so stark genommen werden, dass starkes Erythem, sogar leichte Blasenbildung eintritt, was keine weitere Nachteile haben soll.

JONQUIÈRE.

69) **A. Judson Quimby** and **Will A. Quimby** (New York). **X-Strahlen in der Diagnose und Behandlung der vergrösserten Thyreoidea und Thymusdrüse. (X-rays in the diagnosis and treatment of thyroid and thymus enlargement.)** *Med. Record. 6. Januar 1917.*

Eine vergrösserte Thymus wurde so häufig von den Autoren bei Basedow angetroffen, dass sie es für notwendig erachten, in allen solchen Fällen den Thorax auf eine persistierende Thymus zu untersuchen. Eine intrathorazische Vergrösserung der Thyreoidea kann leicht von einer vergrösserten Thymus durch die höhere Lage unterschieden werden. Doch gibt es auch Fälle, in denen die Schatten beider zusammenkommen oder die Thyreoidea ungewöhnlich tief liegt. Da die Thymus ihre Grösse ändern kann (Vergrösserung während eines Anfalls), so muss man unter Umständen mehrere Aufnahmen machen. Es folgt Beschreibung der Applikationsmethode der Röntgenstrahlen, die in manchen Fällen einen günstigen Einfluss ausüben, in anderen eine permanente Heilung erzielen.

FREUDENTHAL.

g) Oesophagus.

70) **Busse** (Zürich). **Zwei Fälle von Tracheoösophagealfisteln.** *Med. Klinik. No. 5. S. 140. 1917.*

In den beiden Fällen endete der Oesophagus 2 bzw. $2^1/_2$ cm oberhalb der

Bifurkation der Trachea blind; das untere Ende der Speiseröhre entsprang mit einer kleinen Oeffnung aus der Trachea. Lebensdauer 7 und 4 Tage, Tod an Bronchopneumonie.

SEIFERT.

71) **Heindl** (Wien). **Oesophagusstriktur mittels Diathermie behandelt.** *Wiener med. Wochenschr. No. 30. 1916.*

Einführung einer eigens konstruierten Sonde, an der ein durch Druck aufspringendes Messerchen, durch welches ein Hochfrequenzstrom geht, auf diathermischem Wege die Stenose durchschneidet. Daraufhin werden stärkere Bougies eingeführt. Die Behandlung dieser sonst so hartnäckigen Stenosen wird hierdurch wesentlich abgekürzt.

HANSZEL.

72) **Richard H. Johnston** (Baltimore, Md.). **Falten und Bänder am oberen Ende des Oesophagus. (Folds and webs at the upper end of the esophagus.)** *Maryland med. journ. 16. August 1916.*

Das Gewebe ist zuweilen kongenital, meistens aber traumatischer Natur, hervorgebracht vermutlich durch ungeschickte Untersuchungen. Es liegt gewöhnlich am oberen Ende der Speiseröhre und ist leicht zu behandeln durch Trennung und Dehnung. Die Patienten können dann gewönlich leicht schlucken. Bericht dreier Fälle.

FREUDENTHAL.

73) **H. Koschier** (Wien). **Tumor des Oesophagus.** *Wiener med. Wochenschr. No. 2. 1917.*

Der Tumor stenosierte den Oesophagus im Anfangsteile. Tracheotomie. Totalexstirpation des Larynx mit dem erkrankten Teil des Oesophagus. Der Defekt wurde mit 2 Hautlappen gedeckt, welche die Wunde versorgen. Eine Naht des Oesophagus mit der restierenden Schleimhaut war nicht möglich. Es wurde der Hautlappen an der Vorderfläche der Rachenwand adaptiert und nach unten zu der Oesophagus in die Trachea eingenäht. In der Trachea liegt eine Kanüle, im Oesophagus ein Röhrchen. Der Kranke beginnt schon zu sprechen.

HANSZEL.

74) **Blauel. Zur totalen Oesophagoplastik.** *Bruns' Beitr. z. klin. Chir. Bd. 101. S. 146. 1916.*

3 Fälle von Laugenverätzungen bei jugendlichen Individuen, die operiert wurden.

Seine bisherigen Erfahrungen fasst Bl. folgendermassen zusammen:

Die Technik der totalen Oesophagoplastik ist in ihren wesentlichen Einzelheiten zu einem typischen Verfahren ausgebaut. Sie ist als eine antethorakale Hautschlauchbildung aufzufassen, bei welcher die Verbindung mit dem Halsösophagus unmittelbar, mit dem Magen durch Einschalten einer Darmschlinge gewonnen wird. Diese Darmschlinge wird nach den bisherigen Erfahrungen am zweckmässigsten aus dem Jejunum genommen. In jedem Falle ist der Plastik die Anlegung einer Magenfistel vorauszuschicken.



Angezeigt ist die totale Oesophagoplastik bei gutartigen Verengerungen der Speiseröhre (Verätzungen), wenn eine konservative Behandlung ausgeschlossen ist oder alle Versuche mit einer solchen erschöpft sind. Bei Karzinom kommt die Plastik erst nach dessen Entfernung in Betracht.

Die totale Oesophagoplastik schafft einen allen Ansprüchen des täglichen Lebens gewachsenen neuen Weg für die Ernährung. Die vorher auf ein Fistelleben angewiesenen Kranken werden dadurch der menschlichen Gesellschaft zurückgegeben.

Der neue Speiseweg hat sich nach den bis heute vorliegenden Erfahrungen auch auf die Dauer als haltbar erwiesen. Schädigungen der Innenauskleidung sind weder am Haut- noch am Darmschlauch beobachtet worden.

Nachträgliche Verengerungen an den Verbindungsstellen können vorkommen und verlangen unter Umständen eine Beseitigung.

Die Peristaltik der verwendeten Darmschlinge hält sich unvermindert. Ihr ist eine Bedeutung für die Entleerung der geschluckten Speisen aus den untersten Teilen der Schlinge nicht abzusprechen. Bis dorthin erfolgt die Beförderung der Speisen durch den Schluckakt in raschester Weise.

Das Zurücklassen eines Blindsackes bei der seitlichen Vereinigung des Halsösophagus mit dem Hautschlauche nach Lexer hat bisher einen Nachteil nicht erkennen lassen. Ein abschliessendes Urteil ist aber noch nicht möglich.

DREYFUSS.

II. Kritiken und Gesellschaftsberichte.

Wiener Laryngo-Rhinologische Gesellschaft.

Sitzung vom 8. November 1916.

O. Chiari demonstriert eine Schussverletzung durch russisches Infanteriegeschoss.

Die Kugel drang durch die rechte Wange ein, schlug mehrere Zähne des rechten Ober- und Unterkiefers aus und blieb im Rachen stecken.

Der Kehlkopf war nicht wesentlich verengert, aber die linke Kehlkopfseite minder beweglich. Der linke Recessus piriformis war durch Schwellung der Schleimhaut ausgefüllt und verengert. Das Skiagramm zeigte einen deformierten Geschossmantel in der Höhe des dritten Halswirbels. Die starken Schluckschmerzen veranlassten endlich den Patienten, in die Operation einzuwilligen. In Narkose wurde links ein Schnitt längs des vorderen Randes der Scheide der grossen Halsgefässe geführt, diese Scheide in toto isoliert, nach aussen gezogen und die Art. thyreoidea superior reseziert. Da jetzt der Fremdkörper nicht gefunden werden konnte, wurde links die Pharyngotomia subhyoidea angeschlossen und nach Durchtrennung des oberen Schildknorpelhornes der Kehlkopf weit nach rechts und vorne gewälzt; trotzdem war auch jetzt der Fremdkörper nicht zu finden, weshalb hinter dem Röntgenschirm die Operation fortgesetzt wurde. Der Fremdkörper liess sich leicht einstellen, wurde mit einer Sonde fixiert und nun nach Entfernung des

Röntgenschirmes auf den Fremdkörper eingeschnitten. Die Extraktion gelang nunmehr sehr leicht. Die Heilung verlief, trotz anfänglich hohen Fiebers in den ersten Tagen, anstandslos. Pat. befindet sich jetzt wohl, nur ist die linke Kehlkopfseite unbeweglich.

Kofler demonstriert 1. eine Schussverletzung des Larynx.

Die Kugel drang 3 cm unter dem linken Mundwinkel und einen Querfinger nks von der Medianlinie ein, durchschlug den linken Unterkiefer und blieb in der hten Halsseite stecken. Zuerst heftige Schmerzen, durch welche die Nahrungsrahme erschwert war. Bei der Aufnahme in die Klinik Einschränkung der Kopfegungen, leichtes Ankylostoma, starke schmerzhafte Schwellung der Kinnend, Beweglichkeit des hinteren Bruchendes des linken Unterkiefers, Zunge n schwer herausgestreckt werden. Larynxbefund: Schwellung und Rötung der ten Taschenfalte in der Höhe der vorderen Kommissur, daselbst eine Vorbung wie bei einem Abszess; sonst Larynx normal, besonders was Aussehen d Beweglichkeit der Stimmlippen anbetrifft. Das Röntgenbild zeigt ausser dem litterbruch des linken Unterkiefers eine Schrapnellkugel 2 cm unter dem rechten ossen Zungenbeinhorn, knapp neben der trachealen Luftsäule, vermutlich endoryngeal, die sich mit dem Larynx mitbewegt. Bei der Operation, die hinter dem öntgenschirm vollendet wurde, fand sich nach Einschneiden des rechten Schildorpels die Kugel in einer mit etwas Flüssigkeit gefüllten Nische zwischen rechter schenlippe und Schildknorpel näher der vorderen Kommissur.

2. 18 jähriges Mädchen mit skleromatöser Infiltration im Larynx in orm eines nur einseitig unter der linken Stimmlippe stark hervortretenden, twas höckerigen, blassroten, skleromatösen Wulstes.

3. Das anatomische Präparat eines tödlich verlaufenen Fremdkörperfalles.

Der 68 jährige Mann war gefallen, wobei er sich das abgebrochene Mundstück seiner Pfeife tief in den Hals stiess. Sofort starke Blutung aus dem Munde und zunehmende Schlingschmerzen. Pat. kam in sehr anämischem Zustande an die Klinik, wo damals folgender Befund erhoben wurde: Starke ödematöse Schwellung der rechten Wange und der rechten Halsseite. Druckempfindlichkeit der ödematösen Partien. Pat. verzieht beim Schlingen die rechte Gesichtshälfte; aus dem Munde fliesst Speichel und blaurotes Blut in geringer Menge; leichtes Ankylostoma; die Zunge rechts emporgehoben durch ein grosses blaurotes Hämatom, das vom vorderen Gaumenbogen bis zum ersten rechten unteren Schneidezahn reicht. Die ganze rechte Tonsillargegend wie bei einem Peritonsillarabszess dunkelblaurot geschwollen und suffundiert, ein etwa 2 cm langer zackiger Riss in der rechten Hälfte des weichen Gaumens, aus dem beständig Blut hervorsickert; durch diesen Riss (Perforation) gelangt man mit der Sonde 5 cm tief in eine nach abwärts führende Tasche. Pharynx und Hypopharynx von einem die ganze rechte Seite bis zum Recessus piriformis einnehmenden dunkelblauroten grossen Hämatom derart ausgefüllt, dass man vom Larynx eigentlich nur einen kleinen Teil der ebenfalls suffundierten und geschwollenen Epiglottis sieht. Sprache undeutlich und anstrengend; leichte Atembeschwerden. Extraktionsversuche wurden angeblich

keine unternommen. Die Pfeifenspitze war mit der Sonde nicht zu tasten, auch mit dem Finger nicht. Zunächst führte K. wegen Atembeschwerden die Trach. sup. aus, ging hernach mit einer gekrümmten Kornzange durch die Perforation im weichen Gaumen ein, konnte in der Tiefe der retropharyngealen Tasche den Fremdkörper tasten und extrahierte ihn.

Tagsdarauf legte K. wegen Erscheinungen einer nach abwärts fortschreitenden Halsphlegmone in Lokalanästhesie die Scheide der grossen Halsgefässe frei und präparierte bis zum Oesophagus, doch konnte er nirgends Eiter oder ein Infiltrat finden, sondern die Maschenräume der Gewebe waren nur von Blut durchtränkt. Während nun die lokalen Erscheinungen aussen und innen rapid zurückgingen, entwickelte sich bei dem alten, geschwächten Manne eine Pneumonie in beiden Unterlappen, der der Pat. am 6. Tage nach dem Unfalle erlag.

Bei der Obduktion waren, wie man am Präparate sehen kann, nur mehr Spuren der schweren Verletzung im Munde, Rachen und Kehlkopf zu finden.

Schindler demonstriert 1. einen Fall von Schussverletzung der Nase.

Pat. war im Juni 1916 durch einen Schrapnellsplitter verwundet. Es wurde ein Eisensplitter aus der rechten Wange vom Munde aus entfernt und der linke Tränensack exstirpiert; wegen Eiterung aus der Nase und Kopfschmerzen Transferierung an die Klinik Chiari. Es bestand Synechie der rechten unteren Muschel mit dem Septum, eitrige Sekretion aus beiden Nasen. Punktion beider Kieferhöhlen negativ. Im sagittal aufgenommenen Röntgenbild sieht man einen grossen Eisensplitter, der nahe dem Nasenboden liegt und mit seinem Hauptteil in die rechte Kieferhöhle zu ragen scheint; nach dem transversalen Röntgenbild muss man den Fremdkörper jedoch hinter die Kieferhöhle verlegen. Nach täglichen Adrenalineinlagen gingen die entzündlichen Erscheinungen zurück, die Sekretion wurde geringer; der Fremdkörper konnte in beiden Nasen mit einer Sonde getastet werden. Es wurde versucht, den Fremdkörper nach Durchtrennung der Synechien der unteren Muschel und Resektion der letzteren zu entfernen, dies erwies sich jedoch als unmöglich.

Vor einem grösseren Eingriff wurde nochmals eine Aufnahme im Zentralröntgeninstitut gemacht; es fanden sich massenhaft ausgesprengte Eisensplitter im Gesicht, der grosse Eisensplitter in der Nase wurde jedoch nicht erwähnt. Mittlerweile hatte Pat. einen grossen Knochensplitter ausgespuckt, der als zum Septum gehörig erkannt wurde; die Eiterung aus der Nase war in wenigen Tagen geheilt, der grosse Eisensplitter konnte nicht mehr sondiert werden. In einer Röntgenkontrollaufnahme konnte der Fremdkörper nicht mehr konstatiert werden. Es handelt sich also um spontane Ausstossung eines metallischen Fremdkörpers aus der Nase mit Selbstheilung der konsekutiven Eiterung.

Chiari hebt als besonders merkwürdig hervor, dass ein grosser Eisensplitter so spurlos verschwinden konnte.

Heindl hat kürzlich einen Fall gesehen, in dem ein im Septum quer steckender metallischer Fremdkörper festgestellt und extrahiert wurde. Er erwies

sich als ein halber Gewehraufsatz; der Soldat erinnerte sich nun, dass ein Schuss sein Gewehr getroffen hatte und seither der Gewehraufsatz vermisst wurde. Er war durch die rechte Nasenöffnung in die Nase eingedrungen.

2. Einen Fall von tertiärer Lues des Stirnbeines und der Nase mit ausgedehnter Knochennekrose.

Pat. wurde im Juli 1916 wegen Gesichtsknochenlues in die Klinik Chiari aufgenommen. Zunächst Entfernung eines flügelförmigen nekrotischen Knochens entsprechend dem Processus nasalis des Stirnbeines als Mittelstück mit beiden vorderen Stirnhöhlenknochen.

Da der Prozess auf den linken Oberkiefer übergriff, wurde der linke Processus frontalis, die nasale und faziale Kieferhöhlenwand, ein Teil des Palatum durum entfernt, das linke Siebbein ausgeräumt und die linke Keilbeinhöhle breit eröffnet. Pat. hatte bereits vor der zweiten Operation eine Neosalvarsaninjektion bekommen und es wurden nun zwei weitere Salvarsaninjektionen in steigender Dosis gemacht.

Der anfangs positiv gewesene Wassermann ist jetzt negativ; die Nekrose schien auch auf den rechten Oberkiefer übergreifen zu wollen — die rechten vorderen Zähne waren gelockert, die sich jedoch jetzt von Tag zu Tag mehr festigen. Pat. scheint jetzt auf dem Wege der Heilung zu sein. Redner tritt bei Gesichtsknochenlues für sofortige energische Operation in Verbindung mit antiluetischer Behandlung ein.

Diskussion:

O. Chiari erinnert sich an 2 Fälle von Lues bei jungen Pat., die durch ihren schweren Verlauf auffielen. Trotz grösster Sorgfalt beim Gebrauch von Quecksilber und Jod, trotz ausgesuchter Ernährung, trotz klimatischer und diätetischer Kuren kam es beide Male zu ausgedehnten Nekrosen der Nase. Ein Fall verheilte nach Verlust der Nase, eines Auges und einiger Stirnknochen, der andere erlag nach Verlust der Nase, nach Perichondritis des Kehlkopfes trotz Tracheotomie nach 2 Jahren an Gummen der Lunge. In dem ersteren Falle bestand auch alte Tuberkulose der Lungen, in dem zweiten Falle handelte es sich wahrscheinlich um eine tropische Syphilis.

Durchschnittlich sah man früher solche schwere Fälle gewöhnlich bei Pat. aus dem Orient.

Das Salvarsan war damals noch nicht bekannt. Jedenfalls hat in dem vorgestellten Falle das Salvarsan sehr gut gewirkt.

Adalbert Heindl erinnert sich auch nicht, in den letzten Jahren so viele und so schwere Fälle gummöser Formen von Lues mit Knochen- und Knorpeldestruktion gesehen zu haben wie in früheren Jahren (vor 10—20 Jahren). Er erinnert sich da auch speziell eines Falles von schwerer sogenannter maligner Lues eines Pat., der in einem hoffnungslosen Zustande (vor 10 Jahren etwa) von Indien kam und den er gemeinsam mit Mraček zu behandeln hatte. Es kam zu Defekten am Stirnbein, Nasenseptum, Siebbein, Keilbein, Kieferknochen, hartem Gaumen, an der Schädelkapsel, kurz beinahe an sämtlichen Schädelknochen. Sehr bald

kam Mraček darauf, dass Pat. auch neben der Lues an schwerer Malaria litt. Durch die Behandlung dieser erst konnte der Organismus aufnahmefähig für Jod und Quecksilberpräparate gemacht werden. Der Erfolg war, dass Pat. nach $1/2$ Jahr mit verschiedenen Prothesen frisch und munter das Spital verliess.

F. Hanszel.

III. Briefkasten.

Kriegstagung des Vereins Deutscher Laryngologen.

Am 24. und 25. Mai d. J. findet in Berlin unter dem Ehrenvorsitz Sr. Exzellenz des Herrn Feldsanitätschefs Generalstabsarztes der Armee Professor von Schjerning und dem Vorsitz von Professor Dr. Hoffmann-Dresden eine Kriegstagung des Vereins Deutscher Laryngologen statt.

Die im Felde stehenden Mitglieder des Vereins werden, wenn irgend die Kriegslage es gestattet, dienstlich Urlaub erhalten, um der Tagung beiwohnen zu können.

Es werden nur Referate über die Kriegsverletzungen und Kriegserkrankungen der oberen Luft- und Speisewege erstattet. Vorträge können nicht angemeldet werden, doch ist es sehr erwünscht, in der Diskussion einschlägige Mitteilungen zu bringen. Vorherige Anmeldung beim Schriftführer, Professor Dr. O. Kahler, Freiburg i. Br., Karlstr. 75.

Für die Versammlung ist eine Teilnehmerkarte (M. 10.—) zu lösen. Diese wird nach Einsendung des Betrages an den Schatzmeister, Professor Dr. Boenninghaus, Breslau, Kaiser-Wilhelm-Str. 12, zugesandt.

Das Programm wird im April erscheinen.

Personalnachrichten.

An Stelle des in den Ruhestand tretenden Professors Ostmann hat Professor Wagener-Greifswald einen Ruf als ausserordentlicher Professor für Ohren-Hals-Nasenkrankheiten nach Marburg erhalten.

In Königsberg hat sich Dr. Sokolowsky für Stimm- und Sprachstörungen habilitiert.

Für die Redaktion verantwortlich Prof. Dr. G. Finder, Charlottenburg, Augsburger Str. 38.
Druck von L. Schumacher, Berlin N. 4.

Jahrgang XXXIII. Mai 1917. No. 5.

Internationales Centralblatt
für
Laryngologie, Rhinologie
und verwandte Wissenschaften.

Unter ständiger Mitarbeiterschaft
von

W. Albrecht (Tübingen), L. Bayer (Brüssel), G. Bradt (Berlin), Calamida (Mailand), O. Chiari (Wien), R. Dreyfuss (Strassburg), O. T. Freer (Chicago), W. Freudenthal (New York), v. Gilse (Haarlem), Gontier de la Roche (Toulon), F. Hanszel (Wien), H. Hecht (München), R. Hoffmann (Dresden), G. Jonquière (Bern), Ino Kubo (Fukuoka), Lautmann (Paris), E. J. Moure (Bordeaux), Nadoleczny (München), Polyak (Budapest), Schlittler (Basel), O. Seifert (Würzburg), W. Sobernheim (Berlin), A. von Sokolowski (Warschau), E. Stangenberg (Stockholm), R. Steiner (Prag), Tapia (Madrid)

herausgegeben
von

GEORG FINDER
Berlin.

Monatlich erscheint eine Nummer,
am Schlusse des Abonnementsjahres Titel, Namen- und Sachregister.
Preis des XXXIII. Jahrgangs (Januar—Dezember 1917) 15 Mark.

Berlin 1917.
Verlag von August Hirschwald.
NW., Unter den Linden 68.

Verlag von **August Hirschwald** in Berlin.

MACKENZIE, Dr. Morell. **Die Krankheiten des Halses und der Nase.** Deutsch herausgegeben und mit Zusätzen versehen von Dr. F. Semon. I. Bd.: Die Krankheiten des Pharynx, Larynx und der Trachea. gr. 8. Mit 112 Holzschn. 1880. 18 M. — II. Bd.: Die Krankheiten des Oesophagus. der Nase und des Nasenracheuraums. gr. 8. Mit 93 Holzschn. 1884. 18 M.

MIKULICZ, Prof. Dr. J., u. Priv.-Doz. Dr. P. MICHELSON, **Atlas der Krankheiten der Mund- und Rachenhöhle.** 44 Buntdrucktaf. mit erläut. Text. 1892. 80 M.

MOST, Dr. Aug., **Die Topographie des Lymphgefässapparates des Kopfes und Halses.** 1906. gr. 8. Mit 11 Tafeln und 2 Textfiguren. 9 M.

NAVRATIL, v., Prof. Dr. Emerich, **Entstehung und Entwicklung der Laryngoskopie.** Erinnerungen aus meiner ärztlichen Tätigkeit. 1858—1913. gr. 8. 1,60 M.

OTABE, Dr. S., **Tiefatmen für unsere Gesundheit.** gr. 8. Mit 1 Tafel und 3 Abbildungen im Text. 1914. 1 M. 60.

ROSENTHAL, Dr. Carl, **Die Erkrankungen der Nase, deren Nebenhöhlen und des Nasenrachenraumes.** Ein kurzgefasstes Lehrbuch für Aerzte und Studierende. Zweite vermehrte und verb. Auflage. 1897. gr. 8. Mit 41 Fig. 6 M.

— — **Die Erkrankungen des Kehlkopfes.** Ein kurzgefasstes Lehrbuch für Aerzte und Studierende. gr. 8. Mit 68 Fig. 1893. 8 M.

SCHREIBER, Prof. Dr. Julius, **Ueber den Schluckmechanismus.** gr. 8. Mit 22 Figuren und 2 Doppeltafeln. 1904. 3 M.

SEMON, Prof. Dr. Sir Felix, **Forschungen und Erfahrungen 1880—1910.** Eine Sammlung ausgewählter Arbeiten. gr. 8. 2 Bde. mit 5 Taf. u. zahlr. Textfig. 1912. 32 M.

SOKOLOWSKI, Primararzt Dr. A., **Klinik der Brustkrankheiten.** gr. 8. Zwei Bände. 1906. 32 M.

TRAUTMANN, Geh. Med.-Rat Prof. Dr. F., **Chirurgische Anatomie des Schläfenbeins,** insbes. für Radikaloperation. 4. Mit 2 Taf. u. 72 Stereoskopen. 1898. 60 M.

— — **Anatomische, pathologische und klinische Studien über Hyperplasie der Rachentonsille,** sowie chirurgische Behandlung der Hyperplasie zur Verhütung von Erkrankungen des Gehörorgans. Folio. Mit 7 Tafeln und 12 stereoskop. Photographien nach Sektionspräparaten. 1886. 40 M.

— — **Leitfaden für Operationen am Gehörorgan.** Mit 27 Textfiguren. 1901. (Bibliothek v. Coler-v. Schjerning. IV. Bd.) 4 M.

Verhandlungen des III. Internationalen Laryngo-Rhinologen-Kongresses Berlin, 30. August bis 2. September 1911. Teil I: Referate. Herausg. im Auftrage des internat. Komitees für die Laryngo-Rhinologen-Kongresse von Prof. Dr. G. Finder, Sekretär des Komitees. Mit 6 Kurven im Text. gr. 8. 1911. 4 M. — Teil II: Verhandlungen. Herausg. vom Generalsekretär Prof. Dr. A. Rosenberg. gr. 8. Mit dem Porträt B. Fraenkel's und Abbildungen im Text. 1912. 10 M.

WOELFLER, Prof. Dr. A., **Die chirurgische Behandlung des Kropfes.** gr. 8. 1887. 2 M. 40.

— — — **Die chirurgische Behandlung des Kropfes.** II. Teil. gr. 8. Mit 4 Tafeln und 37 Holzschnitten. 1890. 8 M.

— — — III. Teil. **Die Behandlungsmethoden des Kropfes.** mit besonderer Berücksichtigung der vom Hofrath Billroth 1878—84 an der Wiener Klinik und vom Verf. 1886—90 an der Grazer Klinik behandelten Fälle. 1891. gr. 8. Mit 2 Tafeln und Holzschn. 9 M.

— — **Ueber die Entwickelung und den Bau des Kropfes.** gr. 8. Mit 19 lithogr. Tafeln. 1883. (Sonderabdruck aus dem Archiv für klin. Chir.) 22 M.

Internationales Centralblatt

für

Laryngologie, Rhinologie

und verwandte Wissenschaften.

Jahrgang XXXIII. Berlin, Mai. 1917. No. 5.

I. Referate.

a) Allgemeines, obere Luftwege.

1) **Volksschulen der Stadt Stockholm. Bericht für das Jahr 1915. (Stockholms stadt folkskolor. Berättelse för ar 1915.)**

Die Hals- und Ohrenspezialisten hatten untersucht und behandelt 4839 Kinder; 110 (2,3 pCt.) von diesen litten an chronischem Schnupfen, 9 (0,02 pCt.) an chronischer Heiserkeit, 553 (11,4 pCt.) an vergrösserten Tonsillen und 474 (9,8 pCt.) an adenoiden Vegetationen. 384 (8 pCt.) Kinder wurden wegen Drüsen operiert.

E. STANGENBERG.

2) **Harald Holbaek-Hansen. Ueber Aneurysmen der Kopf- und Halsarterien.** *Diss. Breslau 1916.*

Nach einer geschichtlichen und statistischen Einleitung gibt Verf. die Beschreibung zweier Fälle von traumatischem Aneurysma.

1. Soldat. Querschuss durch den Hals. Auf der Innenseite des linken Kopfnickers unterhalb des Ohrläppchens (Ausschussöffnung) pulsierende Geschwulst. — Der Patient gibt ein kontinuierliches Rauschen in der linken Halsseite an, sonst keine Beschwerden. Von einer Operation wird Abstand genommen.

2. Sensenverletzung in der linken Unterkiefergegend. Ausbildung eines Aneurysma der A. max. externa. Operation nach Unterbindung der Carotis externa. Heilung.

DREYFUSS.

3) **P. Nobécourt** und **E. Peyre. Komplikationen seitens der Atmungsorgane bei Typhus und Paratyphus. (Complications respiratoires des fièvres typhoides et paratyphoides.)** *Société médicale des hôpitaux. 12. Januar 1917.*

Larynxkomplikationen waren selten und wurden nur beim Paratyphus im Verhältnis von 1,5 pCt. beobachtet.

FINDER.

4) **Eggebrecht** (Stargard). **Mundtyphusbazillenträger.** *Münchener med. Wochenschrift. No. 11. 1916. Feldärztl. Beil. S. 401.*

Es fällt auf, dass in der Typhusrekonvaleszenz häufig lange Zeit katarrhalische Erscheinungen der Mund-, Rachen-, Kehlkopf- und Luftröhrenschleim-

haut bestehen bleiben. Dem Verf. gelang es in 4,5 pCt. seiner Fälle durch Abstrich von genannten Schleimhäuten Typhusbazillen zu züchten, obwohl im Kot keine Bazillen nachweisbar waren. In einer Irrenanstalt, in der trotz vieler Bemühungen der endemische Typhus seit Jahren nicht auszurotten war, fand er eine Reihe von Mundtyphusbazillenträgern, durch die wahrscheinlich die Seuche unterhalten wurde.

KOTZ.

5) **E. C. Rosenow** (Rochester, Minn.), **E. B. Townne** (Boston) and **G. W. Wheeler** (New York). **Die Aetiologie der epidemischen Poliomyelitis. (The etiology of epidemic poliomyelitis.)** *Journ. amer. med. assoc. 21. Oktober 1916.*

Durch die vom Verf. geleiteten Experimente gelang es, aus dem Hals, den Tonsillen, Tonsillarabszessen und aus dem Zentralnervensystem von Poliomyelitiskranken einen eigentümlichen Streptokokkus zu isolieren, durch dessen intravenöse und intrazerebrale Injektion bei manchen Tieren diese Krankheit erzeugt werden konnte.

FREUDENTHAL.

6) **Albert F. R. Andresen** (Brooklyn, N. Y.). **Infektionen von Mund, Nase und Hals als Primäraffekte für Infektionen im Gastrointestinaltrakt. (Infections of the mouth, nose and throat as primary foci for infections in the gastrointestinal tract.)** *N. Y. Medical Record. März 1916.*

Bei normalen Tieren brachte Verf. künstlich Ulcus ventriculi usw. durch intravenöse Injektion lebender Kulturen von Streptococcus viridans hervor. Dann fand man, dass auch Streptokokken, die bei Infektionen vom Munde oder von der Nase genommen waren, gleichfalls Ulcus ventriculi erzeugten. Verf. entnahm den Streptococcus viridans von Patienten, die an Pyorrhoea alveolaris litten, und injizierte sie in die Ohrvenen gesunder Kaninchen. Bei zweien der sezierten Tiere fand man Ulcus ventriculi und eine Colitis ulcerosa. Verf. knüpft daran seine Schlussfolgerungen. (Ist das aber ein Beweis? Kann man nicht vielmehr bei Kaninchen Ulcera im Magen usw. durch vielerlei Injektionen hervorbringen? Ref.)

FREUDENTHAL.

7) **Klose** (Strassburg). **Erythema infectiosum.** *Fortschr. d. Med. No. 3. 1916.*

Bei dem Erythema infectiosum fehlen fast immer Allgemeinerscheinungen, ebenso werden Symptome von seiten der Schleimhäute nur ganz selten beobachtet. Wohl kann mitunter ein leichter Schnupfen oder eine geringfügige Konjunktivitis bestehen.

SEIFERT.

8) **Paulicek** (Infekt.-Abt. eines Feldspitals). **Ein Fall von akutem Rotz.** *Der Militärarzt. 50. Jahrg. No. 16.*

Ein Kanonier erkrankte unter schweren Allgemeinsymptomen unter dem Bilde eines Gesichtserysipels und delirierte fast ausnahmslos von seinen Pferden, die er zu betreuen hatte. An der Nase entwickelte sich ein unregelmässig begrenztes, blaurotes, entzündliches Infiltrat mit beginnendem Zerfall, ein kleinerer Knoten an der linken Stirn und hinter dem linken Ohr. Aus dem rechten Nasenloch kontinuierlich serös-eitrige Sekretion. Analoge Hautinfiltrate — ähnlich einer Variolapustel — über den ganzen Körper, besonders über die unteren Extremitäten

zerstreut. Fast alle Gelenke geschwollen. Die Haut darunter bläulichrot verfärbt, Milz geschwollen, Lymphdrüsenschwellung gering. Der Patient erlag der schweren Erkrankung und es bestätigte die bakteriologische Untersuchung und die Autopsie die klinische Diagnose auf akuten Rotz. Bei den Pferden, die der Mann zu betreuen hatte, hatte er sich infiziert, es konnte die Eintrittspforte der Infektion nicht konstatiert werden, die Infektion selbst nahm anfangs einen chronischen Verlauf, bei dem Fieber und rheumatische Schmerzen das klinische Bild ausgemacht haben dürften, bis es zum Ausbruch des akuten Haut- und Nasenrotzes kam, dem in 5 Tagen der Exitus folgte.

HANSZEL.

9) **Joseph C. Beck. Der heutige Stand der Krebsfrage mit besonderer Rücksicht auf den Kopf und den Hals. (Present status of carcinoma with special reference to the head and neck.)** *Laryngoscope. September 1916.*

In des Verf.'s Laboratorium für pathologische Forschung hat M. Buchsbaum einen hefepilzartigen Organismus entdeckt, welcher in Mäusen und Ratten Karzinom erzeugte. Erfahrungen mit Radium und den Röntgenstrahlen werden beschrieben. Ehe ein Krebs entfernt wird, wird er mit Röntgenstrahlen behandelt, um Rezidive möglichst zu verhindern.

OTTO T. FREER.

10) **F. Maier** (Triesdorf). **Trigeminusneuralgie und Anästhesierung des Ganglion Gasseri.** *Münchener med. Wochenschr. No. 45. S. 1583. 1916.*

Verf. sticht 1—2 cm hinter dem Winkel zwischen Process. coronoideus und Jochbogen ein, schiebt dann die Nadel unter fortgesetztem Ausspritzen von Anästhesierungsflüssigkeit hart am hinteren Rand des Process. coronoideus senkrecht in die Tiefe, bis er den harten Widerstand der Lam. lateral. proc. pterygoidei fühlt, tastet sich dann bis zum hinteren Rand der letzteren und richtet nun die Nadelspitze gegen die Schädelbasis. Im übrigen beruft er sich auf die bekannten Methoden.

KOTZ.

11) **Härtel** (Halle a. S.). **Trigeminusneuralgie und Anästhesierung des Ganglion Gasseri.** *Münchener med. Wochenschr. No. 1. S. 11. 1917.*

Entgegnungen zu gleichnamiger Arbeit Maier's (ebenda No. 45. 1916).

12) **Schlittler** (Basel). **Fremdkörper der Luft- und Speisewege.** *Korr.-Blatt f. Schweizer Aerzte. No. 7 u. 8. 1917.*

Verf. gibt eingangs eine Uebersicht über die Entwicklung der heutigen Oesophago-Tracheo Bronchoskopie mit den Eingriffen unter direkter Beleuchtung; das wesentliche Prinzip der entsprechenden Technik ist die Ueberwindung des starken stumpfen Winkels zwischen der Mundhöhle und den Halsschläuchen mittelst grosser Röhren und Spateln, welche bis zum Magen und in die Bronchien eingeführt werden können, und die direkte elektrische Beleuchtung; ferner der strenge Ausschluss aller blinden Eingriffe, abgesehen von einfacher Sondierung des Oesophagus.

Die Begründer der Technik sind Mikulicz für die Speiseröhre, Kirstein für den Kehlkopf, Killian für die Bronchoskopie, Eikens und Gerber für den Hypopharynx.

Von den 34 beschriebenen Fremdkörperfällen gehören 9 dem Pharynx und Hypopharynx an, 11 der Speiseröhre, 14 den Luftwegen, Kehlkopf, Trachea und Bronchien; 19 dem männlichen, 15 dem weiblichen Geschlecht. 15 Fälle betrafen Kinder, 9 davon unter 5 Jahren.

Im Pharynx und Hypopharynx fanden sich: 1 Stacheldrahtstück, 1 Holzstück, 1 Fischgräte, mehrere Fleischstücke und Knochenstücke; im Oesophagus 2 mal ein Weissblechpfeifchen, 3 mal Zahnprothesen, mehrmals Knochenstücke und Fleischstücke, 2mal scharfkantige Metallplättchen; in den Luftwegen, grösstenteils den Bronchien, durch Aspiration: 1mal Eierschalenstücke, 1mal Splitter eines Zwetschensteines, 2 mal Nusskernstücke, 1 mal Glasperle, 3mal Knochenstückchen, 1mal Kirschkern, 2mal Bohnen, 1mal Glasscherbchen, 1mal ein Nerven- bzw. Kanalbohrer des Zahnarztes; 1mal täuschte Röntgenaufnahme eine Stecknadel tief in den Bronchien vor.

Die Entfernung der Fremdkörper geschah unter Lokalanästhesie: a) aus Rachen und Hypopharynx, gewöhnlich mit langen geraden Spateln nach Kirstein, v. Eicken und Gerber; b) aus dem Oesophagus mittelst Röhren nach Mikulicz. Diese Fälle waren, wie die bronchialen Fremdkörperfälle, durch langes Zuwarten mitunter schon in schlechtem Zustande, wo die beste Methode nichts mehr nutzen konnte. In einem Falle hatte der Arzt mit Münzenfänger und starrer Schlundsonde die Speiseröhre ins Mediastinum durchbohrt wegen blosser Angabe, dass eine Fischgräte (!) vorhanden sei, worauf natürlich Tod. c) Bei den Luftwegen, speziell den Bronchien, erwies sich die Wohltat der Killian'schen Bronchoskopie in geradezu glänzender Weise. Sie führte unter den 14 Fällen 11mal vollkommen zum Ziel; die 3 übrigen waren zu spät eingelangt.

Manche interessante Einzelheiten sollten in der reichhaltigen Arbeit nachgeschlagen werden.

JONQUIÈRE.

b) Nase und Nasenrachenraum.

13) **Fritz Denecke. Ueber die medianen Dermoidzysten der Nase.** *Diss. Leipzig 1914.*

6 Jahre altes Mädchen. Schon nach der Geburt wurde die Zyste bemerkt; auf Druck entleert sich eine talgartige Masse. Exzision der Zyste, die sich an der Knorpel-Knochengrenze in der Medianlinie ca. $2^1/_2$ cm unter die Haut erstreckte. Die histologische Untersuchung ergab Epidermis, den ganzen Sack auskleidend, Haarschäfte und reichlich Talgdrüsen.

DREYFUSS.

14) **Georg Eule. Ueber Dermoide des Nasenrückens.** *Diss. Berlin 1915.*

Angeborenes kleines Dermoid an der Nasenwurzel in der Medianlinie. Auskratzungen führten nicht zum Ziel; erfolgreiche Exzision. Histologische Untersuchung.

DREYFUSS.

15) **Georg Frank. Ueber 4 Fälle von Rhinophym mit Kankroid.** *Diss. München 1915.*

Histologische Beschreibung von 2 Fällen; 3 Fälle wurden in Narkose mittelst Keilexzisionen behandelt. Photogramm eines Falles vor und nach der Operation.

DREYFUSS.

16) **Brohl** (Köln). **Ein Rhinophyma von seltener Art.** *Dermat. Zentralbl. Bd. 19. No. 4. 1916.*

Die knollige, kartoffelähnliche Geschwulst hing über den Mund herab, so dass Patient beim Essen und beim Reinigen der Nase erst die Geschwulst in die Höhe heben musste. Exzision, Heilung.

SEIFERT.

17) **Kraupa - Runk. Perverse Geruchs- und Geschmacksempfindungen nach Neosalvarsaninjektionen.** *Münchener med. Wochenschr. No. 2. S. 46. 1916.*

Verf. machte die Beobachtung, dass in mehreren Fällen die Pat. unmittelbar nach der Einspritzung den Geruch von Aether zu empfinden angaben.

KOTZ.

18) **Grahn** (Hamburg). **Perverse Geruchsempfindungen nach Neosalvarsan.** *Münchener med. Wochenschr. No. 5. S. 183. 1916.*

Nach der Ansicht Ehrlich's handelt es sich um den Aether, der bei der Fällung des Salvarsans verwendet wird und nicht ganz entfernt werden kann. Die Empfindungen sind also keine „perversen" (vgl. Kraupa, ebenda No. 2).

KOTZ.

19) **Franklin Hazlehurst jr. Ein Fall eines sonderbaren Nasenreflexes. Niesen und Erbrechen durch eine Crista septi verursacht. (A case of curious nasal reflex. Sneezing and vomiting due to the presence of a nasal spur.)** *The Laryngoscope. June 1916.*

Männlicher Patient, 36 Jahre alt, hatte schwere Niesanfälle, welche fast immer von Erbrechen gefolgt waren und immer nach Nahrungsaufnahme vorkamen. Er hatte auch rechtsseitigen temporalen Kopfschmerz. Auf der rechten Seite der Nasenscheidewand bestand eine scharfe Crista septi, welche sich fest in die rechte untere Muschel eindrückte. Entfernung dieser Krista durch die submuköse Resektion brachte Aufhören der Anfälle für sechs Monate. Nach ihrem Wiedererscheinen verschwanden sie dauernd nach der Durchschneidung einer Adhäsion zwischen der unteren Muschel und der Nasenscheidewand, welche sich an der Stelle der Krista gebildet hatte.

OTTO T. FREER.

20) **A. Kuttner** (Berlin). **Kritisches zur Lehre von der nasalen Reflexneurose.** *Archiv f. Laryng. u. Rhin. Bd. 31. S. 22.*

Die Schwierigkeit, das Wesen des Reflexvorganges zu begreifen, liegt darin, dass wir nicht imstande sind, die Vorgänge im Scheitelpunkt des Reflexbogens (im Zentralnervensystem) exakt und direkt zu untersuchen. Die nasale, wie jede andere Reflexneurose, ist eine krankhafte Störung der Reflexvorgänge, infolge abnormer Steigerung oder Herabsetzung der Reflexerregbarkeit, für die weder eine erkennbare Ursache vorhanden ist, noch sich eine substantielle Veränderung des nervösen Apparates nachweisen lässt. Daher die Diagnose häufig nur eine Wahrscheinlichkeitsdiagnose. Der Erfolg aktiver nasaler Therapie schliesst die Möglichkeit nicht aus, dass selbst der operative Eingriff nur auf suggestivem Wege die Heilung gezeitigt hat.

Ad hoc gemachte Untersuchungen veranlassen Verf. die Annahme typischer reflektogener Punkte zurückzuweisen; vielmehr könnten von allen Punkten der Nasen-

schleimhaut normale und pathologische Reflexvorgänge ausgelöst werden. Auch eine Scheidung in Olfaktorius-, Ethmoidal- und Sphenoidalneurosen weist der Verf. als zu schematisch zurück, da sich scharfe Grenzlinien nicht ziehen lassen und der psychische Einschlag meist einer solchen Differenzierung im Wege steht. Während Killian mit anderen behauptet, dass „eine nasale Reflexneurose sich nur auf der Basis einer nasalen Hyperästhesie entwickeln könne", sieht der Verf. in der Hyperästhesie nur ein Symptom wie in der Hyperämie und Hypersekretion. Dabei weist er auf die Beobachtung hin, dass Hyperreflexie auch bei verminderter Sensibilität auftreten könne. Als Ursache der Hyperästhesie die Verunreinigungen der Atmungsluft anzunehmen, hält K. für falsch.

Die Annahme Müller's (Lehe) (siehe folgendes Referat), dass beim Reflexasthmatiker das Elastingewebe der Lunge erblich konstitutionell minderwertig sei, widerspricht nach K. den bisherigen Erfahrungen.

Verf. zählt die nasale Reflexneurose zur Neurasthenie bzw. Hysterie und nimmt, wie bei diesen, so auch bei jener eine psycho-neuropathische Zustandsänderung an. Wenn auch die Erfolge der örtlichen Behandlung für eine gesteigerte Erregbarkeit der peripheren Endausbreitungen der zentripetalen Nerven sprechen, so scheint der Hauptsitz der neuropathischen Zustandsänderung sich im Scheitelpunkte des Reflexbogens zu befinden. Daher sei die Behandlung so schonend wie möglich, und man sei darauf bedacht, die suggestive Wirkung der Therapie von der materiellen zu trennen.

Ueber die Erfolge der Resektion der Nn. ethmoidales müssen erst weitere Beobachtungen abgewartet werden.

BRADT.

21) **Müller** (Lehe). **Versuch einer Methodik der Indikationsstellung für die operative Behandlung der Nasenatmungsstenose, zugleich eine luftdynamische Studie über den Energieverbrauch während der Atmung.** *Zeitschr. f. Ohrenheilk. Bd. 73. S. 309.*

In der sehr ausgedehnten Arbeit will Verf. die luftdynamischen Widerstandsgesetze in die Atmungslehre einführen. Unser Augenmerk muss auf möglichste Schonung der an sich schon in seiner Leistungsbreite beschränkten Elastinkraft des Lungengewebes gerichtet sein. Jeder erhöhte Energieverbrauch infolge von Hindernissen in den Luftwegen leistet einer vorzeitigen Abnützung Vorschub. Je geringer die Strömungsgeschwindigkeit der Luft, desto kleiner die für die Einatmung aufzuwendende Energie, desto geringer die Inanspruchnahme des Elastin. In der Lunge sind die Verhältnisse so gut wie ganz unserer Einwirkung entzogen. Anders in der Nase. Der Weg des Einatmungsstromes wird aber durch die Dynamik, nicht durch die anatomische Beschaffenheit bedingt. Das Optimum für den Luftstrom ist hier ein flacher Bogen, der in gleichmässiger Wölbung den 180° betragenden Winkel, Nasenlöcher — Naseninneres — Rachen — Luftröhre überwindet. Jede Querschnittsverengerung und -umformung und jede Reibungserhöhung an den Wänden bedeutet eine Erschwerung, ist also nach Möglichkeit zu beseitigen. Der offene Mund (auch ohne Schnarchen) zeigt uns das Vorhandensein von zu grossen Atmungswiderständen an. Alle konservative Therapie ist hier zwecklos. Befriedigende Verhältnisse können nur durch ganz

energisches, zielbewusstes, chirurgisches Vorgehen geschaffen werden; dieses besteht in Entfernung von eventuell vorhandenen Polypen und Adenoiden, dann vor allem in der submukösen Septumresektion, die auch bei nur geringen Verbiegungen, insbesonders nach oben zu, indiziert ist; dann Verkleinerung der mittleren Muscheln, Tonsillektomie zur Behebung einer eventuellen Velumstenose und schliesslich Verkleinerung der unteren Muscheln. Eine zu weite Nase ist nicht zu fürchten, sofern peinlichste Schleimhautschonung durchgeführt wird. KOTZ.

22) **Thomas Rüedi** (Basel). **Beiträge zur Kenntnis der skarlatinösen Erkrankung des Warzenfortsatzes und der Nasennebenhöhlen.** *Zeitschr. f. Ohrenheilk. Bd. 57. H. 2/3.*

R. bringt die wenig zahlreiche Literatur über die Beteiligung der Nebenhöhlen am skarlatinösen Prozess und trägt selbst 9 Fälle bei. In seiner Beobachtungsreihe trat die Nebenhöhlenentzündung in der grossen Mehrzahl der Fälle in der 2. bis 5. Woche nach Beginn des Scharlachs auf (in 6 von 9 Fällen), nur bei drei Fällen zur Zeit des Exanthems. Dem Alter seiner Patienten und ihrer Entwicklung der Nebenhöhlen entsprechend sind Siebbein- und Kieferhöhlenempyeme häufiger als Stirnhöhlenempyeme vorgekommen. Killian und Wolf fanden allerdings andere Zahlen, doch sind die Beobachtungsreihen klein. Er hatte eine Mortalität von 44 pCt. der Fälle zu verzeichnen, aber nicht auf Grund der Nebenhöhlenentzündung, sondern des septischen Charakters der Grundkrankheit. Die übrigen Fälle kamen spontan oder nach Operation der Nebenhöhlen zur Heilung. Keine endokraniellen Komplikationen. — Pathologisch-anatomisch werden teils bei der Operation, teils bei der Autopsie im akuten Stadium Schwellung und Rötung der Schleimhaut, fibrinöse Beläge, am Knochen Erweichung und Nekrose festgestellt. In späteren Stadien finden sich neugebildetes Binde- und Knochengewebe. Diagnostisch sind anhaltende reichliche Nasensekretion in Kombination mit Oedem der Augenlider, Schwellung der Stirn und des inneren Augenwinkels zu verwerten.

BRADT.

23) **Max Guhrauer. Eine Resectio apicis intra sinum maxillarem und andere Zahn-Nasenfälle.** *Diss. Berlin 1914.*

Die sehr lesenswerte Arbeit bewegt sich auf dem Grenzgebiete des Rhinologen und des Zahnarztes. Es werden eine Reihe von Kieferhöhlen- und von Nasenhöhleneiterungen dentalen Ursprungs beschrieben und durch Röntgenaufnahmen illustriert. Insbesondere interessiert ein Fall, in welchem die odontogene Kieferhöhleneiterung radikal operiert wurde und in der eröffneten Kieferhöhle die Spitzenresektion an den schuldigen Molaris I mit Erhaltung dieses Zahnes ausgeführt wurde. DREYFUSS.

24) **Landwehrmann** (Rostock). **Osteomyelitis des Oberkiefers beim Neugeborenen.** *Zeitschr. f. Ohrenheilk. Bd. 58. S. 46.*

Kasuistischer Beitrag zu der merkwürdigen Tatsache, dass die seltene Erkrankung der Osteomyelitis des Oberkiefers relativ häufig in den ersten Lebensmonaten vorkommt. BRADT.

25) **Clement F. Theisen** (Albany, N. Y.). **Die Behandlung der Kieferhöhlenerkrankungen. (The treatment of maxillary sinus disease.)** *Albany med. annals. August 1916.*

T. teilt die Krankheiten ein in 1. akute eitrige Infektionen, die meist unter konservativer Behandlung (ganz milde Ausspülungen usw.) schnell heilen; 2. in subakute Formen. Wiederholte akute Anfälle sind die Ursache. Um diese zu vermeiden, entfernt T. entweder das vordere Ende der unteren Muschel oder der mittleren. Wenn das nicht hilft, eröffnet man vom unteren Nasengang das Antrum möglichst weit und erzielt damit häufig glänzende Erfolge; 3. chronische Formen. Wenn der Eiter im Antrum von der Stirnhöhle oder den Siebbeinzellen herrührt, muss für gründliche Drainage gesorgt werden, und das erzielte T. öfters schon durch einfache Eröffnung vom unteren Nasengang und häufige Irrigationen; in anderen Fällen aber musste die radikale Operation nach Caldwell-Luc oder Denker gemacht werden. Man achte auf kariöse Zähne.

FREUDENTHAL.

26) **Mayrhofer** (Innsbruck). **Seltener Befund nach Schussverletzung der Oberkieferhöhle.** *Wiener klin. Wochenschr. No. 26. 1916.*

Durch ein Infanteriegeschoss wurde der erste Molaris rechts oben samt seiner Alveole ausgeschlagen und durch die daraus resultierende Oeffnung fiel ein von der lateralen Antrumwand entspringender gestielter. Schleimhautpolyp vor. Radikaloperation nach Caldwell-Luc. Der Schusskanal wurde plastisch geschlossen. Histologisch interessant war der Umstand, dass der Polyp an seinem Stiel mit Flimmerepithel, im übrigen mit geschichtetem Pflasterepithel überzogen war.

HANSZEL.

27) **H. de Groot** (Utrecht). **Kugelmantel in der Kieferhöhle.** *Archiv f. Laryng. u. Rhin. Bd. 31. S. 152.*

Gewehrschuss in den Kopf auf 50—100 Meter. Die Kugel war wahrscheinlich, bevor sie den Patienten traf, auf einen harten Gegenstand aufgeschlagen und in diesem Augenblick der Kugelmantel auseinandergeklappt worden, worauf er dann allein in die Kieferhöhle eingedrungen ist. Trotz der kurzen Entfernung kein Splitterbruch, ziemlich geringe Zertrümmerung im Oberkieferknochen, aber ausgedehnte Narbe infolge der eigenartigen Form des Geschossteiles.

BRADT.

28) **Hanau W. Loeb** (St. Louis, Mo.). **Der Sinus sphenoidalis. (The sphenoid sinus.)** *Journ. amer. med. assoc. 30. Dezember 1916.*

Trotz der sehr grossen Fortschritte auf diesem Gebiete sind noch viele wichtige Probleme zu lösen, und zwar: 1. Die Ursache der Aushöhlung und der Gestalt des Sin. sphen. 2. Das Verhältnis der Cellulae ethmoid. posteriores zum Sin. sphen. 3. Der Einfluss der Keilbeinhöhle auf die benachbarten Gehirnnerven (Infektion usw.). 4. Die Physiologie des Sinus. 5. Die Aetiologie. 6. Die Symptomatologie. 7. Die Diagnose der Anwesenheit von Eiter ist lange nicht so leicht zu stellen wie beim Antrum Highmori oder der Stirnhöhle. 8. Die chirurgischen Erfolge sind noch unsicher. 9. Klassifizierung der Kopfschmerzen, so dass man sofort auf den Sin. sphen. kommen muss und 10. Postoperative Unfälle und deren Vermeidung.

FREUDENTHAL

29) **Ross Hall Skillern** (Philadelphia, Pa.). **Sinus sphenoidalis. (Sphenoid sinus.)** *Journ. amer. med. assoc. 23. Dezember 1916.*

In dieser hauptsächlich auf den grundlegenden Ideen Hajek's aufgebauten Arbeit gibt S. seine eigene Anschauung über die Indikationen zur Operation, über den Wert der verschiedenen Methoden, über die Unfälle während der Operation, die Nachbehandlung und den Wert der Operation. FREUDENTHAL.

30) **Wolff. Granatsplitter in der Keilbeinhöhle.** 34. u. 35. wissensch. Abend d. Militärärzte der Garnison Ingolstadt, Sitzung v. 11. März 1916. *Deutsche med. Wochenschr. No. 35. S. 1087. 1916.*

Granatverletzung am inneren Augenwinkel. Klinisch Kopfschmerzen. Röntgenaufnahme stellte Fremdkörper in der Keilbeinhöhle fest. Operative Entfernung von der Nasenhöhle aus. Zur Fremdkörperlokalisation innerhalb des Schädels wird besonders die seitliche Aufnahme empfohlen. R. HOFFMANN.

31) **Samuel Iglauer** (Cincinnati, O.). **Die schräge Methode der Röntgenaufnahme der Ethmoidal- und Sphenoidalzellen. (The oblique method of roentgenography of the ethmoid and sphenoid cells.)** *Journ. amer. med. assoc. 23. Dezember 1916.*

Die von Rehse bereits 1910 empfohlene schräge Methode der Röntgenaufnahmen wird vom Verf. als die wertvollste und genaueste dargestellt, über die aber die bisher geübte sagittale Methode nicht vergessen werden sollte.

FREUDENTHAL.

32) **A. Réthi** (Budapest). **Zur Technik der sagittalen Röntgenaufnahmen.** *Orvosi Hetilap. No. 51. 1916.*

Verf. teilt eine Verbesserung eines Verfahrens mit, welches in der Anwendung eines entsprechend konstruierten Filmbehälters besteht, wodurch Einführung und Entfernung des Films wesentlich vereinfacht wurde. Die Filmbehälter werden von der Firma Garai & Co. Budapest in drei Grössen: 3,5, 4 und 4,5 cm breit hergestellt. POLYAK.

33) **J W. Leech** (Providence, R. I.). **Der Gebrauch des Glatzel'schen Spiegels in der Rhinologie. (The use of the Glatzel mirror in rhinology.)** *Providence med. journ. September 1916.*

Der von Glatzel angegebene, von Cocks modifizierte Spiegel zur Beurteilung der respiratorischen Kapazität der Nase wird bei verschiedenen Affektionen gebraucht. Nach L. kann man aber auch vorher bestimmen, ob eine eventuelle Operation von Nutzen sein wird oder nicht. Wenn z. B. nach Kokainisierung einer Muschel die Feuchtigkeit auf dem Spiegel keine wesentliche Veränderung zeigt, dann ist die chirurgische Entfernung indiziert. In anderen genügen aber lokale Massnahmen. FREUDENTHAL.

34) **De Levie. Ein neuer Polypenschnüreransatz.** *Archiv f. Ohrenheilkd. Bd. 99. S. 151.*

Das eine Ende der Schlinge ist in dem einen Rohr der doppelten Schlingen-

führung festgeklemmt, während im andern Rohr das andere Ende durch den Führungsstab bewegt wird. Die einmal der Schlinge gegebene Form stellt sich bei jeder neuen Oeffnung wieder her, wodurch ein geschlossenes Einführen in die Nase ermöglicht und besonders die Abtragung von hinteren Enden erleichtert wird.

KOTZ.

c) Mundrachenhöhle.

35) **James J. King** (New York). **Weitere Beobachtungen über Halsinfektionen durch den Connellan-King-Diplococcus. (Further observations on the Connellan-King diplococcus throat infections.)** *Journ. amer. med. assoc. 13. Jan. 1917.*

Nach Beschreibung des Diplokokkus konstatiert K. die häufige Anwesenheit desselben in den Krypten der Tonsillen und in den Zahnwurzeln arthritischer Patienten. Die Gefahr einer allgemeinen Sepsis bei einer einfachen Tonsillitis und noch mehr nach einer Tonsillektomie ist in solchen Fällen eine grosse. Er empfiehlt daher die Anwendung einer autogenen Vakzine und zwar bis jede Infektion beseitigt ist.

FREUDENTHAL.

36) **Plaut** (Hamburg). **Spirochätenbefunde und Salvarsan bei Alveolarpyorrhoe.** *Med. Klinik. No. 12. 1917.*

Bemerkungen über die Wirkung von Neosalvarsan, dessen Dosis von Plaut seinerzeit wohl zu niedrig gegriffen war, weil er nicht die guten Resultate wie Kolle erzielte.

SEIFERT.

37) **Janowitz** (Königsberg). **Ueber Lymphangiome der Zunge.** *Archiv f. Laryng. u. Rhin. Bd. 31. S. 39.*

Pathologisch-anatomische, sowie klinische Studien über einen Fall von Lymphangiom der Zunge, der in der Gerber'schen Klinik beobachtet und behandelt wurde unter Berücksichtigung der diese Tumoren behandelnden Literatur. Verf. weist auf die Notwendigkeit hin, Lymphangiektasien und Lymphangiome von einander zu trennen. Erstere sind niemals eine primär idiopathische Affektion. Ihre Ursachen sind entweder akute oder chronische Entzündungen, manchmal Traumen oder mechanische Behinderung des Lymphabflusses. Sie sind meist nicht angeboren. Bei den Lymphangiomen in vero ist der Nachweis einer Neubildung und Wucherung von Lymphbahnen zu erbringen. Dieser Nachweis ist von verschiedenen Autoren erbracht. — Bindegewebsneubildung und begleitende Lymphgefässwucherung, eng mit einander verknüpft, bedingen das Wachstum dieser bereits kongenital vorhandenen Geschwülste. Ihr wichtigster histologischer Befund ist das Vorhandensein zahlreicher und vielförmiger Kavitäten in der papillären und subpapillären Gegend. Der Ausgangspunkt der Kavitäten ist die normalerweise längs der Achse der Papillen verlaufende Lymphkapillare. Differentialdiagnostisch sind die den oben erwähnten Kavitäten entsprechenden Bläschen für die Diagnose des Lymphangioms zu verwerten (Inspektion mit der Lupe). Beharrliches Ausfliessen von Lymphe nach einer Punktion spricht für Lymphangiektasie, während beim Lymphangiom die Kommunikation zwischen Zysten und Lymphgefässen bald obliteriert.

BRADT.

38) **Frieboes** (Rostock). **Ueber ein Hämato-Lymphangiom des Halses und der Zunge.** *Dermat. Zeitschr. Bd. 24. H. 3. 1917.*

Bei einem 17jährigen Mädchen war neben einer kongenitalen, aus meist gruppiert angeordneten Lymph- und Bluttaschen bestehender Affektion der Zunge noch an der rechten Halsseite, dicht unter dem Unterkiefer eine ebenfalls kongenitale etwa gänseeigrosse prallelastische, in geringem Grade kompressible subkutan gelegene Geschwulst vorhanden. Die histologische Untersuchung ergab einen einheitlichen Aufbau der räumlich getrennten Affektionen, ein schwammartig aufgebautes Gerüst von Bindegewebe, dessen „Poren" durch mit gut entwickeltem Endothel ausgekleidete Lymph- bzw. Bluträume gebildet wurden: Hämato-Lymphangiom.

SEIFERT.

39) **Gelinsky. Der trockene Zungenstreifen — ein Operations-Indikationszeichen.** *Zentralbl. f. Chir. No. 9. 1917.*

Das Vorhandensein eines trocknen Streifens auf der Mitte der Zunge ist bei sonst unsicheren Zeichen und auch bei feststehender Diagnose einer entzündlichen Baucherkrankung ein Hinweis, dass ein sofortiger chirurgischer Eingriff erforderlich ist.

SEIFERT.

40) **Christoph Socin. Tuberkulöses Ulkus des Zungenrückens.** Med. Ges. zu Basel, Sitzung v. 20. Jan. 1916. *Deutsche med. Wochenschr. No. 33. S. 1023. 1916.*

Neben dem tiefen Ulkus fand sich bei einem 59jährigen Manne ausgebreitete Larynxtuberkulose bei chronischer Lungentuberkulose.

R. HOFFMANN.

41) **Perthes** (Tübingen). **Zur operativen Behandlung der Parotisfisteln nach Schussverletzungen.** *Zentralbl. f. Chir. No. 13. 1917.*

Zu zwei mit bestem Erfolge operierten Parotisfisteln kommt eine Speichel-Nasenfistel. Ein Soldat war durch ein von oben durch die Wange eingedrungenes Schrapnell verletzt worden. Geschoss von der Nase aus extrahiert, Empyem der Kieferhöhle operiert. Pat. in der Folge dadurch sehr belästigt, dass bei jeder Mahlzeit in rascher Tropfenfolge der Speichel aus dem rechten Nasenloch abfloss, dadurch erklärt, dass die Oeffnung des Ductus parotideus in das grosse Fenster der Kieferhöhle zu liegen kam und auf diesem Wege das Parotissekret sich in die Nase entleerte. Operation, Heilung.

SEIFERT.

42) **Cahanescu. Parotitis typhosa.** *Wiener klin. Wochenschr. No. 21. 1915.*

Unter 224 Typhusfällen sah Verf. 7mal Parotitis; davon starben vier. Gewöhnlich tritt die Komplikation in der 2. bis 3. Woche auf; es erfolgt meist Abszessbildung mit Durchbruch an der Hinterseite der Ohrmuschel oder im äusseren Gehörgang. Der Verlauf des Typhus wird durch die Parotitis ungünstig beeinflusst. Im Eiter fanden sich Staphylokokken und Streptokokken, aber keine Typhusbazillen.

HANSZEL.

43) **Latzer** (Brünn). **Ein Beitrag zur Therapie der Speichelfisteln.** *Münchener med. Wochenschr. 1916. No. 40. Feldärztl. Beil. S. 1442.*

Mit einer Pravaz'schen Spritze werden täglich 3—4 Tropfen Jodtinktur in

die Fistel eingebracht. Verf. sah hierbei in 4 Fällen sich die Fistel nach 4 bis 5 Tagen schliessen.

KOTZ.

44) **Körbl** (Wien). **Erstickungsanfall infolge zu langer Uvula.** *Wiener klin. Wochenschr. No. 50. S. 1603. 1916.*

Die Uvula eines Soldaten war etwa 6 cm lang und hat an der Spitze ein bohnengrosses Papillom. Sie konnte bis zu den Schneidezähnen vorgezogen werden. Im Schlafe aspirierte manchmal der Patient die Uvula und wurde durch diese Abnormität angeblich schon seit Kindheit belästigt. Er liess sich das Zäpfchen nur deshalb nicht wegschneiden, damit er die Stimme nicht verliere — eine noch immer verbreitete Befürchtung. Anschliessend an diesen Fall besprach O. Chiari einen ganz ähnlichen von ihm beobachteten.

HANSZEL.

45) **P. M. Lewis** (New York). **Tonsillektomie unter Novokain. (Tonsillectomy under novocaine.)** *Med. Record. 23. Dezember 1916.*

Dem Patienten ist die Entscheidung zwischen lokaler und allgemeiner Narkose zu überlassen. Die Vorzüge der ersteren sind: 1. Pat. kann sogleich nach Hause gehen, und die Wahrscheinlichkeit einer Blutung ist nicht so gross, wie bei allgemeiner Narkose. Die Ausgaben sind geringer. 2. Die Blutung während der Operation ist gewöhnlich minimal. 3. Pat. sitzt aufrecht, eine ideale Position für den Operateur. 4. Schmerzen sind nicht vorhanden. 5. Man braucht keine Mundsperre, keine Schwämme und deshalb vermeidet man mancherlei Traumen.

L. betupft zunächst die ganze Nachbarschaft der Tonsille mit 4 proz. Kokain, und dann mit einer 10 proz. Lösung. Dann injiziert er (wieviel? Ref.) mittels der Street'schen Spritze Novokain plus Adrenalin. Die Nachbehandlung besteht in Ruhe, vermeiden Schlucken oder Gurgeln und subkutan 0,009—0,015 Morphium.

FREUDENTHAL.

46) **Irving W. Voorhees** (New York). **Die Gaumenmandeln bei Sängern. (The faucial tonsils in singers.)** *New York medical journal. 16. Dezember 1916.*

Angesichts der Tatsache, dass Unfälle nach Tonsillektomie (Lungenabszess, Empyem usw.) immer häufiger beobachtet werden, warf Verf. die sehr berechtigte Frage auf: Wie verhält sich das bei Sängern, vor allem: übt die Entfernung der Tonsillen einen schädlichen Einfluss auf die Singstimme aus? Auf Grund von 500 an Aerzte und einer gleichen Anzahl Gesanglehrer versandter Zirkulare kommt er zu folgenden Schlussfolgerungen: Eine Analyse von 5000 Mandeloperationen an Sängern zeigt keine besondere Gefahr, vorausgesetzt, dass die Operation von erfahrenen Operateuren vorgenommen wird. Narbengewebe erscheint nach fahrlässiger Trennung der Mandel oder fehlerhafter Nachbehandlung. Schmerzen in der Tonsillargegend sind wahrscheinlich die Folge einer Durchschneidung eines grösseren Zweiges des Nervus glossopharyngeus. Ein Verlust der Gesangstimme tritt wahrscheinlich infolge von Adhäsionen oder Narbengewebe ein. Eine Schwächung der Stimme ist möglich.

FREUDENTHAL.

d) Diphtherie und Croup.

47) **Willy Pfeiffer** (Frankfurt a. M.). **Klinische Studien an Diphtheriebazillenträgern und deren Behandlung.** *Arch. f. Laryng. Bd. 31. S. 52.*

P. stellt fest, dass die Mortalität bei Diphtherie wesentlich zurückgegangen ist, aber die Zahl der Erkrankungen andauernd steige. (Sollte diese Steigerung nicht vielleicht nur eine scheinbare sein, bedingt durch die exakteren Untersuchungsmethoden? Ref.) Er empfiehlt frühzeitige bakteriologische Sicherung zweifelhafter Fälle, Feststellung der Bazillenträger, Isolierung dieser wie der Kranken, fortlaufende Desinfektion am Krankenbette, Schlussdesinfektion, Behandlung der Keimträger. Die Entkeimung der letzteren ist mit der wichtigste Faktor der Prophylaxe. Nachdem viele chemischen Entkeimungsmittel, bakterizides Serum in lokaler Anwendung, Vakzination mit abgetöteten Diphtheriebazillen, der Pyocyanase- und Staphylokokken-Spray, ultraviolette Strahlen keinen zuverlässigen Erfolg zeitigten, hat P. Inhalationen mit einer Desinfektionsflüssigkeit „Sano“ (Borax + Kochsalz + Natriumhypochlorit) versucht. Er hatte in einer Anzahl von Fällen (Bazillenträgern) einen Erfolg zu verzeichnen, eine Sicherheit des Erfolges aber war bei der angewandten Konzentration des Mittels nicht gewährleistet. Eine Gesundheitsschädigung sah er bei Anwendung der Methode nicht.

Bei 5 Keimträgern erzielte P. durch Behandlung der Tonsillenkrypten, des Rachens und der Nase mit Optochinlösung Keimfreiheit in 2, 5, 12, 15 und 18 Tagen.

Versuche mit Eukupin haben günstige Aussichten eröffnet. Eine Serie von 30 Dauerausscheidern, welche mit Eukupin behandelt wurden, hat in relativ kurzer Zeit die Diphtheriebazillen verloren, und zwar 24 nach 2 Wochen, 4 nach 3 Wochen, 2 nach 4 Wochen Behandlung. Anwendungsformen waren Spray, Bonbons und Salbe für die Nase.

Als wesentliche Ursache der Erschwerung bzw. Verzögerung der Entkeimung sieht P. pathologische Veränderungen der Luftwege an, welche in jedem Einzelfalle zu behandeln sind, damit das Medikament die Bazillenherde erreicht. Hauptträger der Keime sind die Rachen- und Gaumentonsillen, welche in härtnäckigen Fällen eventuell operativ zu entfernen sind. Auch die Zähne und die Bronchien bedürfen sorgfältiger Beachtung bei Bazillenträgern.

BRADT.

48) **Fr. Rolly** (Leipzig). **Bazillenträger, ihre Entstehung und Bekämpfung.** *Münchener med. Wochenschr. No. 34. S. 1217. 1916.*

Ausgehend von seinen experimentellen Erfahrungen am Hundedarm kam Verf. zu der Ueberzeugung, dass nur solche Methoden Aussicht auf Erfolg haben, welche die Schleimhaut in ihrer Tätigkeit beeinflussen. Er bestrahlte daher (nicht um die Keime abzutöten, sondern um eine Entzündung hervorzurufen) die Mundschleimhaut von Diphtheriebazillenträgern mit der künstlichen Höhensonne und hatte gute Erfolge. Versager zeigten sich bei solchen Patienten, bei denen die Bestrahlung keine genügende Gewebsentzündung hervorgerufen hatte. Bei zwei Bazillenträgern dieser Art konnte er durch Einreiben der Mundschleimhaut mit

Staphylokokken- und Pneumokokkenkulturen, das jedesmal im Anschluss an eine Bestrahlung vorgenommen wurde, Bazillenfreiheit erreichen, also eine gleiche Wirkung hervorrufen, wie sie öfters durch eine zufällig auftretende Angina zu beobachten ist. Einreiben obengenannter Kulturen ohne Bestrahlung hatte keinen Erfolg.

KOTZ.

49) **Erna v. Arnim. Ueber Nasendiphtherie Neugeborener.** *Zentralbl. f. Gyn. No. 51. 1916.*

Als auf der Wochenstation wiederholt Fälle von eitrigem Schnupfen vorkamen, wurde zuerst an Lues gedacht und die Wassermannreaktion angestellt. Erst als diese versagte und eine Häufung der Fälle eintrat, wurde die bakteriologische Untersuchung des Nasensekrets vorgenommen und in allen Sekreten Diphtheriebazillen gefunden. Verf. mahnt, bei Säuglingen mit Nasensekretion nicht nur die Wassermann-Reaktion anzustellen, sondern sogleich auch das Sekret zu untersuchen.

FINDER.

50) **Schwerin** (Berlin). **Zur Therapie der Nasendiphtherie.** *Münchener med. Wochenschr. No. 46. S. 1619. 1916.*

Zu der Arbeit von Ochsenius (ebenda No. 41) bemerkt Verf., dass die Anwendung des Heilserums auf die Fälle mit hoher Temperatur und starker Beeinträchtigung des Allgemeinbefindens zu beschränken ist. Im übrigen genügt lokale Salbenbehandlung.

KOTZ.

51) **Ochsenius** (Chemnitz). **Zur Frage der Nasendiphtherie.** *Münchener med. Wochenschr. No. 52. S. 1823. 1916.*

Als Erwiderung auf die Bemerkungen Schwerin's in No. 46 der Wochenschrift betont Verf. die Vorzüge der Serumbehandlung auch in leichten Fällen und weist darauf hin, „wie wenig geklärt die Stellung der Nasendiphtherie infolge des Dualismus Diphtherie und Rhinitis fibrinosa in dem System der Krankheiten noch ist“.

KOTZ.

e I) Kehlkopf und Luftröhre.

52) **P. J. Mink** (Utrecht). **Die respiratorischen Bewegungen des Kehlkopfes.** *Archiv f. Laryng. u. Rhin. Bd. 30. H. 3. S. 391.*

Während bisher die Anschauung von Harless Geltung hatte, dass der Kehlkopf zwischen zwei in entgegengesetzter Richtung wirkenden Muskelgruppen in Schwebung gehalten wird, kommt Verf. in der vorliegenden Untersuchung zu anderen Resultaten. Er findet, dass der Kehlkopf gleichwie der gesamte Atmungsapparat sich immer in einer gewissen Inspirationsstellung befindet, welche bedingt ist durch den Zug des tieferstehenden Diaphragmas an der Trachea. Dieser Tiefstand mit seinen Folgeerscheinungen (Trachealzug) ist als eine permanente Lebenserscheinung anzusehen. Der Trachealzug endigt am kleinen Horn des Zungenbeins und findet eine Verstärkung bei jeder Inspiration, eine Minderung (nicht Aufhebung) bei jeder Exspiration. Der Trachealzug erzeugt bei jeder Inspiration eine Senkung des vorderen Bogens des Ringkorpels und Hebung seiner Platte, wobei jedoch der ganze Ringknorpel tiefer tritt. Er erzeugt ferner eine Hebung des Zungenbein-

körpers. Dabei wird gleichzeitig der vordere Teil des Schildknorpels gehoben, der hintere gesenkt. Alle diese Bewegungen ergeben sich aus der eigenartigen Anordnung der Gelenkverbindungen der Kehlkopfknorpel. Die Muskulatur des Kehlkopfes unterstützt die durch den Trachealzug erzeugten Bewegungen, und zwar reguliert der M. thyreohyoideus die inspiratorische Schildknorpelbewegung. Die exspiratorische Kehlkopfbewegung ist der Hauptsache nach eine passive und steht unter dem Einflusse von elastischen Kräften. Beim Nachlassen der inspiratorischen Verstärkung des Trachealzuges steigt daher der Ringknorpel wieder in die Höhe und dreht sich zurück; zugleich steigt der Schildknorpel wieder in die Höhe, wobei vermutlich eine Tonuserhöhung des Laryngo-pharyngeus den elastischen Kräften nachhilft. Der M. sterno-thyreoideus spielt bei den respiratorischen Bewegungen keine Rolle, er dient der Phonation.

Hinsichtlich der Stimmbänder ist die Lageveränderung ihrer vorderen und hinteren Ansätze zueinander maassgebend. Während beim Einsetzen der Inspiration mit zunehmendem Trachealzug infolge der Senkung des Ringknorpelbogens der hintere Stimmbandansatz nach vorn zu bewegt wird, rückt gleichzeitig infolge Hebung des vorderen Schildknorpelteiles der vordere Stimmbandansatz nach hinten. Die Stimmbänder werden also bei der Einatmung verkürzt. Dadurch bekommt der sich kontrahierende Postikus die Möglichkeit, den Processus vocalis nach aussen zu drehen. Der sich gleichzeitig kontrahierende M. internus unterstützt diese Drehung und die dadurch bedingte Erweiterung der Glottis. Also: der inspiratorisch verstärkte Trachealzug bewirkt, unterstützt von den inspiratorischen Kehlkopfmuskeln (Postikus und Internus), eine Erweiterung der Glottis, welche der Tiefe der Einatmung proportional zu stellen ist. Bei der Exspiration bewegen sich die Knorpel und die Endpunkte der Stimmbänder im umgekehrten Sinne wie bei der Inspiration — es tritt automatisch eine Verlängerung der Stimmbänder und Verengerung der Glottis ein, ohne dass die Muskulatur dabei mithilft. In dieser automatischen Verengerung der Glottis bei der Exspiration gipfelt die physiologische Bedeutung des Kehlkopfes für die Atmung. — Denn sie ermöglicht, dass die auf eine stärkere Inspiration verwendete Kraft der Inspirationsmuskeln sich, da die Ausatmung passiv ist, umsetzt in eine Verlängerung der Exspirationsdauer. Der Wert der Exspiration aber für den Gaswechsel in den Lungen ist proportional der Exspirationsdauer zu stellen. Die ausserordentlich geistvollen Beobachtungen laden zu eingehendem Studium der Originalabhandlung ein.

BRADT.

53) A. Onodi. **Medianstellung des linken Stimmbandes, Stenose der Trachea, Aneurysma der Aorta, Durchbruch der Luftröhre.** *Archiv f. Ohrenheilk. Bd. 100. S. 54.*

Die 57jährige Pat. wurde wegen hochgradiger Atemnot tracheotomiert und starb eine Woche später an einer profusen Blutung. Der Mitteilung ist das Röntgenbild beigefügt, ebenso das Bild der bei der Obduktion gefundenen Durchbruchstelle des Aneurysmas in die Luftröhre.

KOTZ.

54) **Willy Teller. Ueber Ictus (Vertigo) laryngis.** *Inaug.-Diss. Würzburg 1917.*

Verf. berichtet über 5 Fälle, die in der Universitäts-Poliklinik Würzburg

(Dir. Seifert) seit dem 1. Dezember 1905 zur Beobachtung gelangt sind. Einer der Fälle kam im Schwindelanfall ad exitum. Im Anschluss daran gibt Verf. eine sehr ausführliche und lesenswerte Studie über die Krankheit, besonders über die zahlreichen von den verschiedenen Autoren zu ihrer Erklärung angeführten Theorien. Aus einer tabellarischen Uebersicht, die Verf. über die in der Literatur verzeichneten und seine eigenen Fälle gibt, scheint hervorzugehen, dass die Affektion der oberen und unteren Luftwege — nicht nur Bronchitis — eines der gravierendsten Momente zu sein scheint. „Da wir diese Affektion ausser bei Erkältungsfällen als regelrechte Folgeerscheinung von Alkohol- und Tabakmissbrauch kennen, und die letzteren beiden mit der Gicht immer prädisponierend für Arteriosklerose wirken, so ist wohl nicht mit Unrecht der Hauptreiz zum Icterus laryngis hiermit erklärt“. FINDER.

55) **Frank M. Adams** (Providence, R. I.). **Larynxparalyse bei Tabes. (Laryngeal paralysis in tabes.)** *Providence med. journ. Mai 1916.*

Nach Besprechung der motorischen Neurosen im allgemeinen gibt Verf. eine Uebersicht der Frage bei Tabes nebst Bericht eines Falles. FREUDENTHAL.

56) **Gerber** (Königsberg). **Beiträge zur Kenntnis der Kehlkopftuberkulose.** *Med. Klinik. No. 11. S. 320. 1917.*

Die histologischen Untersuchungen stellen fest, dass der bekannten, unheilvollen, starren und rigiden Schwellung der Epiglottis bei der Kehlkopftuberkulose meist keine Entzündung des Knorpels und der Knorpelhaut zugrunde liegt, daher die Bezeichnung „Perichondritis“ unzulässig ist. SEIFERT.

57) **Kahler** (Freiburg). **Zur operativen Behandlung des Larynx- und Pharynxkarzinoms.** *Med. Klinik. No. 6. S. 167. 1917.*

In beiden Fällen Operation nach Gluck. Eine Kombination der Strahlen und chirurgischen Behandlung ist nur für Fälle mit Verjauchung des Karzinoms zur Reinigung der Wunde angezeigt. SEIFERT.

58) **Bérard, Sargnon, Bessière** (Lyon). **Beitrag zum Studium der Laryngektomie. Historisches, Indikation, Technik und Resultate. (Contribution à l'étude de la laryngectomie. Historique, indications, technique et résultats.)** *Archives internat. de laryng., d'otol. etc. Bd. 37. S. 1. 1914.*

Die Geschichte der Laryngektomie zeigt 5 Perioden. Die erste beginnt mit dem Jahre 1829, da Albers-Bonn seine ersten experimentellen Versuche an Hunden machte, und dauert bis 1881. Die erste Laryngektomie beim Menschen führte Watson aus (1866) mit negativem Erfolg, die erste erfolgreiche Operation Billroth (1873). — Die 2. Periode (1881—1884) ist charakterisiert durch zahlreiche mehr oder weniger glückliche klinische Versuche, die grosse Mortalität bei bei der totalen Laryngektomie bedingt die Rückkehr zur partiellen, deren erste ebenfalls Billroth ausgeführt hat (1878). — In der 3. Periode (1884 bis 1890) bewirkt die Erkrankung Kaiser Friedrichs, zumal in Deutschland, eine starke Zunahme der Operation, rege Diskussionen, zahlreiche Publikationen. —

4. Periode (1890—1900), weitere Entwicklung der Laryngektomie (besonders der einzeitigen Operationsmethode) durch Périer und Moure in Frankreich, Bardenheuer in Deutschland. — Die letzte (5.) Periode ist gekennzeichnet durch die Häufigkeit der Operation (sowohl der ein- wie zweizeitigen Methode) und den weiteren sorgfältigen Ausbau nicht nur der Operationstechnik selbst, sondern auch der damit in innigster Verbindung stehenden Fragen, wie Anästhesie und künstlicher Kehlkopf.

Aus den sehr eingehenden Kapiteln über Diagnose, Indikation zur Operation, Operationsverfahren, Technik, Resultate möge folgendes Erwähnung finden:

Zur Sicherung der Differentialdiagnose zwischen maligner Neubildung einerseits, benignem Neoplasma, Tuberkulose, Lues usw. andrerseits, dient vor allem die Probeexzision. Ein histologischer Befund sollte stets erhoben werden, bevor wir dem Patienten eine lebensgefährliche Operation zumuten. Oft fällt es auch dem geübtesten Auge schwer, die Ausdehnung des Prozesses zu beurteilen, leichter kann dies schon geschehen bei bestehender Tracheotomiewunde (retrograde Laryngoskopie). Bei Sitz des Tumors an der Hinterwand kann eine sehr vorsichtig ausgeführte Oesophagoskopie oft weitgehenden Aufschluss über Ausdehnung und Operationsmöglichkeit geben.

Die hauptsächlichste Indikation zur Laryngektomie bildet das Karzinom, seltener das Sarkom, nur ganz ausnahmsweise kann diesen Tumoren gegenüber eine endolaryngeale Ablatio oder eine Laryngofissur mit teilweiser Resektion in Frage kommen, z. B. bei ganz circumskriptem Tumor am Stimmband oder der Epiglottis; die Erfolge sind aber im allgemeinen schlechte. Günstige Fälle für die Laryngektomie bilden die inneren Karzinome, selbst wenn sie bilateral sind, die äusseren machen häufig eine Pharynx- und Oesophagusresektion notwendig. Kontraindikation für die Laryngektomie bilden schlechtes Allgemeinbefinden (Tuberkulose, Diabetes, vorgeschrittene Arteriosklerose, Herzfehler, Nierenleiden), ferner ausgedehnte, zumal beiderseitige Drüsenschwellung. Bei Stenosen infolge benigner Tumoren, chronischer Entzündungen, Narbenbildungen, Traumen, Lähmungen kommt man fast ausnahmslos mit atypischer Laryngektomie zum Ziel — Hemilaryngektomie, partielle Resektionen der Knorpel, der Stimmbänder, einfache Laryngofissur oder Laryngostomie. Selbst bei Sklerom und Lepra und dadurch bedingten Stenosebildungen war die totale Laryngektomie bis anhin in keinem Falle nötig und genügten genannte Teilverfahren mit Dilatationsbehandlung. Ebenso sind grössere operative Eingriffe am Larynx bei tertiärer Lues selten indiziert, einzig Abszess- und Sequesterbildung infolge Perichondritis kann Laryngofissur nötig machen. Hingegen ist wiederholt wegen Tuberkulose die Totalexstirpation des Kehlkopfes mit Erfolg ausgeführt worden (Gluck), ebenso bei Lupus (Rydygier). Verff. selbst halten dafür, dass nur in ganz speziellen Fällen von Larynxtuberkulose ein grösserer operativer Eingriff in Betracht kommt, meistens ein guter Erfolg mit der üblichen konservativen Behandlung — Allgemeinbehandlung, Kauterisation — zu erreichen ist. Von den eigentlichen benignen Tumoren ist es das Enchondrom und das Papillom, die Veranlassung zur Laryngofissur, seltener zur Totalexstirpation geben können.

Verff. operieren in halbsitzender Stellung mit leicht zurückgeneigtem Kopf, peinliche Blutstillung vor Eröffnen der Luftwege, sozusagen ausschliesslich Lokalanästhesie (Schleich'sches Novokain 1 pCt.) kombiniert mit 1—2 cg Morph. oder Pantopon subkutan. Nur ausnahmsweise, z. B. bei Drüsenexstirpation einige Züge Chloroform. Sehr wichtig ist die systematische Desinfektion der Mundhöhle und der Nase, sie soll während einiger Tage, der Operation vorausgehend, gepflegt werden. Als Operationsverfahren bei malignen Tumoren kommen von partiellen Ablationen: Pharyngotomie, Hemilaryngektomie nur in Betracht bei nicht ausgedehnten Prozessen des Larynxeinganges oder der Stimmbänder; welches spezielle Vorgehen — Pharyngotomia suprahyoidea transversalis, Pharyngotomia transhyoidea verticalis, Pharyngotomia infrahyoidea transversalis eventuell kombiniert mit Thyreotomie — angezeigt ist, entscheidet Lokatisation und Ausdehnung des Tumors. Von den verschiedenen Operationsverfahren der Hemilaryngektomie ist wohl das beste dasjenige von Gluck (zweizeitig).

Es folgt die Beschreibung der verschiedenen Methoden der totalen Laryngektomie, als deren beste Verff. ebenfalls jene von Gluck, sowie diejenige von Perin erachten, während sie von den zweizeitigen Verfahren die Methode von Le Bec, modifiziert von Botey, bevorzugen, jedoch mit tiefer Tracheotomie und Transversalschnitt. Als weitere Verfahren werden ausführlich geschildert das nach Sébileau-Lombard, Durand, Criele, Hérard und Sargnon. Ausdrücklich wird betont, dass die allgemeine Tendenz mit Recht dahingeht, einzeitig zu operieren, wie es Gluck mit so ausgezeichnetem Erfolge sogar bei der Pharyngo-Laryngektomie uns zeige.

Bei der operativen Behandlung traumatischer, entzündlicher und narbiger Stenosen, ferner bei Sequesterbildung und Stenosen bedingt durch Lähmungen, ebenso bei gutartigen Tumoren kommen mit Berechtigung die atypischen, konservativen Operationsverfahren in Betracht; ist es doch von allergrösster Wichtigkeit, vom Kehlkopfskelett möglichst viel zu erhalten. Die einfache Laryngofissur, oft auch die Thyreotomie führen zum gewünschten Erfolg, ebenso segmentäre Resektionen des Larynx oder der Trachea, Laryngostomie mit Knorpelresektion oder partielle submuköse Resektion des Larynx (submuköse Arytänoidektomie mit Ventrikelkurettage nach Ivanoff, Toubert und Sargnon).

Als sehr wichtig für einen guten Operationserfolg betrachten Verff. das Operieren unter Lokalanästhesie, wodurch Synkope und Kollaps, ebenso Aspiration von Blut und Schleim vermieden wird, genaueste Blutstillung, um Nachblutungen zu verhüten, peinlichste Asepsis auch bei der Nachbehandlung, Sondenernährung während 3 Tagen. Ebenso ist nicht unwichtig frühzeitiges Aufstehenlassen des Operierten (am 2. oder spätestens am 3. Tag) und psychische Beeinflussung, seelische Anregung; sind doch Fälle von Selbstmord Operierter bekannt.

Den Schluss der Arbeit bildet eine Besprechung der Prothesen, der Operationsresultate speziell von Gluck und eine Kasuistik eigener Beobachtungen, 4 Fälle von totaler Laryngektomie (2 Todesfälle durch Nachblutung), 4 Fälle von Pharyngo-Laryngektomie (1 Todesfall infolge Verblutung aus der Vena jugul. int.

am 14. Tage post op.) und 1 Fall von submuköser Resektion der Aryknorpel mit Ventrikelkurettage und Laryngostomie. SCHLITTLER.

59) **K. Menzel** (Wien, z. Z. Mostar). **Totalexstirpation des Larynx.** *Der Militärarzt. 50. Jahrg. S. 468.*

Wegen Karzinoms führte Verf. bei einem Manne eine Totalexstirpation des Larynx nach Gluck aus. Jetzt, 5 Wochen post operationem, kann sich der Patient ganz vernehmlich verständigen, die Stimme ist zwar rauh und monoton, aber tragfähig. HANSZEL.

e II) Stimme und Sprache.

60) **G. Liébault. Aphonie bei Kriegsteilnehmern.** *Rev. de laryng. d'otol. etc. 31. Oktober 1916.*

Alle Patienten Verf.'s führten ihr Kehlkopfleiden zurück auf den Aufenthalt in den Schützengräben, wo sie unter Anstrengungen, Nässe und Kälte zu leiden hatten. Die Affektion begann mit Bronchitis und Laryngitis und allmählich stellte sich völliger Stimmverlust ein. Sehr häufig sind die Fälle suspekt für Tuberkulose. Bei einigen dieser Fälle ergibt die Spiegeluntersuchung eine einfache Adduktorenparese; hier handelt es sich um reine Aphonie, die auf die gewöhnliche Art behandelt wird. In anderen Fällen ist das Kehlkopfbild so, dass der Verdacht auf beginnende Tuberkulose naheliegt. Auf den ersten Blick erscheint die Regio inter-arytaenoidea verdickt, die Taschenbänder geschwollen; jedoch ergibt sich, dass es sich nicht nur um Infiltration, sondern um Reizzustände der Schleimhaut handelt. Fordert man den Patienten auf, zu phonieren, so wird das ganze Vestibulum laryngis zusammengepresst, so dass man die Stimmbänder nicht sehen kann. Bekommt man sie zu Gesicht, so sind sie weiss, oft etwas gerötet, aber stets frei von tuberkulösen Erscheinungen. Oft tragen der Allgemeinzustand des Patienten und der Lungenbefund zu dem Verdacht auf Tuberkulose bei. Das Fehlen von Bazillen und die genaue Untersuchung des Larynx führen auf die richtige Diagnose. Durch geeignete Behandlung sind die Patienten gewöhnlich in ein paar Wochen dienstfähig zu machen. FINDER.

61) **E. Stangenberg. Kriegsschädigungen der Stimm- und Sprachorgane. (Om krigskador a röst- och talorganen.)** *Nordisk Tidskrift for oto-rhino-laryng. Bd. 1. No. 2/4.*

Verf. gibt einen kurzen Bericht über das, was er auf diesem Gebiete während eines 3wöchigen Besuches bei Prof. H. Gutzmann in Berlin gesehen und gelernt hat. Die verschiedenen Gruppen von Stimm- und Sprachstörungen im Kriege sind durch gute Krankengeschichten repräsentiert, von denen viele noch nicht publiziert waren. (Autoreferat.)

62) **O. Muck. Beitrag zur Symptomatologie und Therapie der funktionellen Stimmstörungen im Kriege.** *Zeitschr. f. Ohrenheilk. Bd. 74. H. 3. S. 139.*

M. teilt weitere Erfahrungen mit seinem Kugelverfahren mit (siehe dieses Zentralblatt, März 1917, Ref. No. 55, 56, 57). Zunächst 6 Fälle von „psychogenem



Mutismus (mit latenter Adduktorenlähmung) verbunden mit einseitiger bzw. doppelseitiger funktioneller Taubheit". Die Euphorie nach Wiedererlangung der Stimme wurde benutzt zur suggestiven Beseitigung der Taubheit. Nötig ist die Erhaltung der Vorstellung des „Hä"intonierens. Die Stimme wurde tönend. Stottern trat vorübergehend auf. Ferner 6 Fälle von „Adduktorenparese des Kehlkopfes mit sekundärem Krampf der Kopf-, Hals- und Rumpfmuskulatur", dabei Taschenlippenschluss beim Sprechversuch, also spastische Aphonien, Heilung; dann 2 Fälle von „Aphonia paradoxa mit normaler Stimmbandaktion", aber ohne Stimme. Keine Heilung. Bei einem Fall gelang der reflektorische Schrei, nicht aber die bewusste Stimmgebung: Akinesia amnestica phonopoetica. Dagegen wurden 5 Fälle von Adduktorenparesen geheilt, bisweilen mit vorübergehendem Stottern, einer mit hysterischer Torticollis. Ein Fall von Simulation ist nicht geheilt, da er nicht heilen wollte. Ein Fall von Dysphonia spastica mit perverser Aktion der Atemmuskulatur wurde durch Uebungen geheilt, ein Fall von Aphonie wechselnd mit Falsettstimme, durch Tieferdrücken des Kehlkopfes.

NADOLECZNY.

f) Schilddrüse.

63) **Julius Wulff. Ueber Struma maligna.** *Diss. Freiburg 1916.*

4 Fälle von Sarkom, 1 Plattenepithelkrebs, 4 Adenokarzinome, 2 Papillome (Langhans), 3 Karzinome, 1 metastasierende Kolloidstruma, 3 Mischgeschwülste und eine Reihe anderer maligner Tumoren der Schilddrüse, bei denen die Operation nicht mehr vorgenommen werden konnte.

Die Fälle entstammen der Freiburger chirurgischen Klinik. DREYFUSS.

64) **William H. Good** (Philadelphia, Pa.). **Beobachtungen mit der Thyreoidinbehandlung. (Observations on thyroid therapy.)** *Pennsylvania med. journ. Juni 1916.*

Nirgends herrscht ein solches Chaos, wie in der Organotherapie des Basedow. Verschiedene im Handel käufliche Tabletten enthalten die denkbar verschiedensten Mengen des Extraktes. Leider gibt Verf. keinen eingehenden Rat, diesem Uebel abzuhelfen.

Bei einem vorgeschrittenen Falle von Myxödem gab er innerhalb von 4 Tagen insgesamt 0,3 des Thyreoidextraktes. Die Wirkung war fast letal, aber die Symptome besserten sich durch diese Behandlung bedeutend. Die Anfangsdose sollte stets klein sein. FREUDENTHAL.

65) **Walko** (Prag). **Ueber Hyperthyreoidismus und akute Basedow'sche Krankheit nach typhöser Schilddrüsenentzündung.** *Med. Klinik. No. 13. 1917.*

Bei Typhus abdominalis konnte Verf. 24 Fälle, bei Paratyphus B 12 Fälle, bei Paratyphus A 2 Fälle, bei Ruhr 1 Fall von Entzündung der Schilddrüse beobachten, die meist erst längere Zeit nach Ablauf der betreffenden Infektionskrankheit auftraten. In 25 pCt. der Fälle trat Ausgang in Eiterung mit Abszessbildung bis zu Apfelgrösse ein. In 21 von 39 Fällen stellten sich vorwiegend bei den diffusen,

nicht eiterigen Thyreoiditiden und Strumitiden neben den lokalen Beschwerden auch thyreotoxische Erscheinungen in verschiedener Weise und Stärke bis zu einem der Basedow'schen Krankheit gleichen oder verwandten Symptomenkomplex ein.

SEIFERT.

66) **A. Weinert** (Metz). **Beitrag zur Kenntnis der Spätfolgen nach Lungenschuss.** *Münchener med. Wochenschr. No. 20. 1916. Feldärztl. Beil. S. 727.*

Oesophagus-Aortenperforation beim „Degenschlucken". Beschreibung und Abbildung des Obduktionsbefundes. Der Fall bietet besonderes Interesse, weil er zeigt, wie gefährlich bei Patienten, die einen Thoraxschuss durchgemacht haben, wegen der hierdurch entstandenen Verlagerungen der Organe das Einführen von starren Gegenständen (Oesophagoskop, Sonden usw.!) sein kann.

KOTZ.

g) Oesophagus.

67) **Ribbert. Fistelförmiger Kanal zwischen oberem Teil des Oesophagus und Kehlkopf.** Niederrhein. Ges. f. Natur- u. Heilkd. (Med. Abt.), Bonn, Sitzung v. 15. Mai 1916. *Deutsche med. Wochenschr. No. 39. S. 1212. 1916.*

4jähriges Kind. Der Eingang zum Oesophagus sieht aus wie ein Traktionsdivertikel. Der Kehlkopf ist eng, ohne Stimmbänder, glatt ausgekleidet. Das Kind hatte von Geburt an Dyspnoe.

R. HOFFMANN.

68) **Einhorn** (New York). **Eine Aspirationsbougie für den Oesophagus und Magen.** *Korresp.-Blatt f. Schweizer Aerzte. No. 4. 1917.*

Bei Verdacht auf Verengung der Speiseröhre, wo der starre Magenschlauch nicht vertragen wird und Flüssigkeit aus dem Magen oder Sekret aus der Stenose zur Untersuchung erwünscht wäre, wird eine hohle Bougie mit reichlich durchbohrter Olive vorgeschlagen. Dieselbe wird mit einem Mandrin eingeführt und ist am oberen Ende durch einen Stift verschliessbar, damit der Inhalt nach der Aspiration nicht verloren gehe.

JONQUIÈRE.

69) **Walter Willutzki. Ueber 2 Fälle von Kardiospasmus mit Dilatation nebst Zusammenstellung und Sichtung der seit dem Jahre 1911 erschienenen Literatur dieses Themas.** *Diss. Berlin 1916.*

Der erste Fall kam nach Gastrostomie zur Sektion, aber trotzdem blieb sein ätiologischer Konnex unaufgeklärt.

DREYFUSS.

70) **Sternberg** (Berlin). **Die Kardioskopie.** *Münchener med. Wochenschr. No. 11. S. 383. 1916.*

Aus der vom Verf. für die Oesophagoskopie angegebenen Knieellenbogenanlage, wobei der Kopf des Kranken wesentlich tiefer als das Gesäss steht, wird bei Vordringen des Rohres gegen die Zwerchfellenge der Rumpf des Patienten allmählich so weit aufgerichtet, dass die Linie Kopf-Gesäss, die vorher steil nach aufwärts verlief, jetzt schräg nach abwärts läuft. Auf diese Weise kann S.

„während der Sprechstunde, ohne Assistenz, ohne jedes Narkotikum, ohne Morphium, ohne Kokain, ohne jedes andere Anästhetikum für Pharynx, für Oesophagus oder für Kardia die Kardia in ihrer gesamten Peripherie mit einem einzigen Blick sichten und unter Leitung des Auges Sonden durch die stenosierte Kardia durchführen“.

KOTZ.

II. Kritiken und Gesellschaftsberichte.

a) Société de laryngologie, d'otologie et de rhinologie de Paris.

Sitzung vom 10. Januar 1914.

Vorsitzender: M. Fournié.

(Archives internat. de laryngologie etc., Bd. 37, 1914, S. 538.)

M. Labernadie: Beitrag zur submukösen Septumresektion. (Remarques sur la résection sousmouqueuse de la cloison.)

Mit Recht hebt nach Ansicht des Ref. L. die grossen Vorteile der Operation in liegender Stellung gegenüber der sitzenden hervor: viel weniger üble Zufälle bei der Anästhesierung, keine Ermüdung des Kranken, da der Kopf solid aufliegt, viel sichereres Operieren. Als Nachteil wird angeführt das Abfliessen des Blutes in den Rachen, von einer guten Novokain-Adrenalinanästhesie muss man aber fast blutfreies Operationsgebiet verlangen, letzteres allein ermöglicht auch einzig ein genaues Arbeiten.

Sitzung vom 10. März 1914.

Vorsitzender: M. Fournié.

(Archives internat. de laryngologie etc., Bd. 37, 1914, S. 857.)

Reverchon: Spontaner Abgang einer Zahnprothese während der Oesophagoskopie. (Corps étranger de l'oesophage [pièce de prothèse avec deux corchets], désenclavé au moment de l'oesophagoscopie dans la position assise. Expulsion le troisième jour pour l'anus.)

Der Titel besagt alles.

André Castex: Otogener und rhinogener Tortikollis. (Torticollis otogènes et rhinogènes.)

Verf. hat sowohl im Anschluss an Adenotomien, als bei Mittelohreiterung Tortikollis beobachtet und erklärt sich dessen Entstehung dadurch, dass es vom Nasenrachenraum oder vom Ohr aus zu einer entzündlichen Schwellung der Lymphdrüsen längs der Karotis komme. Um diese letztere dann nicht zu komprimieren, wurde spontan der Musc. sternocleido in passive Ruhestellung gesetzt.

Robert Foy: Der Wert von Respirationsübungen nach der Adenotomie. (De quelques exercices respiratoires à recommander après l'adénoidectomie.)

Die Adenotomie bezweckt die Entfernung eines Organes, das einerseits häufig die Eintrittspforte für Allgemeininfektionen bildet, andererseits zu funktioneller

Insuffizienz der nasalen und thorakalen Atmung führt. Häufig bringt uns der operative Eingriff in beiden Beziehungen vollen Erfolg, aber nicht immer. Es kann sich dann handeln um eine angeborene oder erworbene anatomische Insuffizienz der oberen Luftwege, oder um ein Versagen der Brustatmung, sei es infolge mangelhafter Entwicklung der Brustnarbe selbst, oder unzweckmässiger Atmung bei an und für sich gut ausgebildeten Brustorganen. Beide Uebelstände können behoben werden mittelst systematischer Uebungen — Erziehung zu richtigem Atmen, — welche den Masseuren, Turn- und Tanzlehrern zu überlassen Foy nicht für zweckmässig hält. Es ist nicht Gymnastik und alle möglichen sportlichen Betätigungen, die den Adenotomierten nottun, solche ermüden sie nur vorzeitig und nutzlos, sondern eine „tiefe, nasale Atmung".

Um dies zu erreichen, empfiehlt F., 2 Wochen nach Entfernung der Adenoide täglich Atemübungen von einer Viertelstunde Dauer, während 2 Monaten fortgesetzt, machen zu lassen, wobei namentlich auf folgendes zu achten ist: Der Operierte soll sich gewöhnen, durch die Nase anstatt durch den Mund zu atmen, zu welchem Zwecke wir unser Augenmerk auf Zunge und Gaumensegel zu richten haben. Die Zunge soll mit der Spitze an die unteren, mit dem Rücken an die oberen Schneidezähne angelegt werden, anstatt dass sie hinten im Schlund liegt, wie dies bei der Mundatmung der Fall ist. Durch bestimmte, im Original genau beschriebene Uebungen, soll eine erhöhte Beweglichkeit des atrophisch gewordenen Gaumensegels erstrebt werden. In ähnlicher Weise muss die Inaktivitätsatrophie der Nasenflügel behoben, müssen die dabei in Betracht kommenden Muskeln durch passende aktive und passive Uebungen wieder funktionsfähig gemacht werden. Erst wenn diese Vorbedingungen erfüllt sind — unbehinderte Nasenatmung und Ausschaltung der Mundatmung — ist durch passende Atemübungen die eigentliche Atmung — Brustatmung — zu fördern, zu welchem Zwecke auch wieder 5 Uebungen vorgeschrieben sind.

Interessant ist die Angabe, dass diese Atemerziehung nicht nur auf das Allgemeinbefinden der betreffenden Patienten einen offenkundigen Einfluss hat, sondern auch auf die Schädigungen sekundärer Natur, welche die Adenoide z. B. auf das Ohr ausgeübt, was sich der Vortragende dadurch erklärt, dass durch die erhöhte Beweglichkeit des weichen Gaumens günstigere trophische Verhältnisse in der Umgebung der Tube geschaffen werden.

In der Diskussion bestätigten Mahu und Labernadie die Erfahrungen von Foy.

Chevalier-Jackson (Pittsburg): Perorale Endoskopie und Chirurgie des Larynx. (Endoscopie perorale et chirurgie laryngéenne.) (Archives internat. de laryngologie etc., Bd. 37, 1914, S. 649.)

Von den Instrumenten muss verlangt werden, dass sie sich nicht verbiegen, andererseits aber auch nicht zu hart sind, um nicht zu brechen. Aus der grossen Zahl sehr guter Instrumente, die uns jetzt zur Verfügung stehen, handelt es sich darum, das geeignetste herauszufinden und sich dann damit einzuüben; nicht das Instrumentarium, sondern die Geschicklichkeit des Operateurs spielt die Hauptrolle, der beste Apparat für jeden Untersucher ist der, an welchen er sich

gewöhnt hat. Die Richtigkeit dieser Ansicht beweisen die guten Erfolge zumal in der Fremdkörpertherapie, welche von allen Seiten gemeldet werden, sei es nun unter Benutzung des Brünings'schen Instrumentariums oder des Panelektroskops von Kahler, sei es unter Anwendung der Stirnlampe (Kirstein, Clar), oder endlich der distalen Beleuchtung (sog. kalte Lampe), wie sie Autor von Anfang an sowohl bei der Untersuchung der Luft-, wie der Speisewege verwendet hat.

Es folgt die ausführliche Beschreibung des eigenen Instrumentariums, wobei die gegen die distale Beleuchtung gemachten Einwände als rein theoretische zurückgewiesen werden. Praktisch tritt eine Verdunkelung des Gesichtsfeldes nie ein infolge Beschmutzung der Lampe durch Schleim oder Blut. Alle, welche Gelegenheit hatten, direkte Röhrenuntersuchungen in der Klinik des Verfassers zu sehen, müssen zugeben, dass Fälle, wo ein Entfernen des Rohres zwecks Reinigung und Wiedereinführen nötig war, äusserst selten sind, nur ganz ausnahmsweise, bei starker Sekretion, einmal vorkommen, wo auch bei nicht distaler Beleuchtung wiederholte Rohreinführung nötig wird.

Für die Laryngoskopie verwendet Chevalier-Jackson sein Larynxspekulum in 2 Grössen (für Erwachsene und Kinder), das jetzt in Gebrauch befindliche Modell entspricht völlig dem schon 1903 beschriebenen, einzig wurde jenes mit einem soliden, dem Führungsrohr parallel verlaufenden Handgriff versehen. Für die Bronchoskopie benutzt Verfasser 4 Einführrohre verschiedenen Kalibers (4, 5, 7 und 9 mm), für die Oesophagoskopie starre Rohre von 7 mm × 45 cm für Kinder und 10 mm × 53 cm für Erwachsene, ebenfalls mit distaler Innenbeleuchtung. Die Einführung erfolgt immer unter Augenkontrolle, nie mit dem Mandrin. Ausgezeichnete Dienste leistet sowohl bei Fremdkörpern als Stenosen im Hypopharynx und obersten Oesophagusabschnitt das Oesophagusspekulum, dessen Konstruktion ganz ähnlich dem Larynxspekulum ist. Zur Speisung der Lampe gibt Verf. der einfachen, transportablen Trockenbatterie den Vorzug vor allen Anschlussapparaten, ebenso wie er die gewöhnliche Exspirationsspritze mit Doppelventil allen andern komplizierten Saugapparaten vorzieht.

Fortsetzung bis jetzt noch nicht erschienen.

Gradenigo: Trockeninhalation nach dem Verfahren Steffannini-Gradenigo. (Sur les pulvérisations sèches obtenues par le procédé Stefannini-Gradenigo.)

(Archives internat. de laryngologie etc. Bd. 37, S. 671, 1914.

Der Apparat von Stefannini-Gradenigo arbeitet mit komprimierter Luft und liefert nach Belieben einen absolut trocknen Pulverstaub in Form allerfeinster Kristalle oder Salznebel, bestehend aus feinsten Tröpfchen. Unter dem Kontakt der feinen Kristalle wird die Sekretion der Schleimhaut stärker, der Pulverstaub wirkt als Stimulans. Das Resorptionsvermögen der Schleimhaut, namentlich der tieferen Luftwege, ist ein ganz gewaltiges (grosse Oberfläche, reichliche Vaskularisation, dünne Gefässwände), es kann nicht nur konkurrieren mit derjenigen des Verdauungskanals und der subkutanen Absorption, sondern übertrifft diese

z. B. für Kalziumsalze um ein Bedeutendes. Da nun der Apparat die Verwendung sowohl trocknen Materials, als auch jeglicher Lösung (kalt und warm) gestattet, so ist die Anwendungsweise natürlich sehr mannigfaltig (Jod-, Hg-, Salizylverbindungen, Kalziumsalze, Schwefelwasser, balsamische Oele usw.). Sehr gute Erfolge erzielte Verf. mit der Quelle von Salsomaggiore, welches Kochsalz, Jod und Lithium enthält, bei subakuten und chronischen Katarrhen der Luftwege, bei den Katarrhen skrophulöser Kinder, atrophischen Katarrhen der oberen Luftwege (Ozaena inbegriffen), bei Nachbehandlung Adenotomierter, zumal kombiniert mit Atemübungen, ferner bei den Rhinopharyngitiden der Sänger und Redner. Chirurgische Affektionen (Adenoide, Hypertrophien der Muscheln, Septumdeviationen, Tumoren der tieferen Luftwege usw.) aber auf diese Weise konservativ behandeln zu wollen, zeugt von mangelndem ärztlichem Verständnis und ist ein Kunstfehler.

Die Anwendung von Kalziumverbindungen hat sich bewährt einesteils wegen ihrer antispasmodischen Eigenschaften (bei Tetanus, Spasmophilie, Epilepsie, Asthma, Heuschnupfen), andernteils aber auch wegen ihrer hämostatischen Wirkung (Hämophilie, Purpura, profuse Blutungen), sowie bei Störungen der inneren Sekretion (Hyperthyreoidismus, Osteomalazie, Rachitis) und Tuberkulose.

Castellani (Mailand): Beitrag zum Studium der Fremdkörper der Luftwege. (Contribution à l'étude des corps étrangers des voies aériennes.)

(Archives internat. de laryngologie etc., Bd. 37, S. 749, 1914.)

Bericht über 2 Fremdkörperfälle, deren erster, eine im Sinus piriformis eingespiesste Stecknadel, indirekt entfernt wurde und glatt in Heilung überging, während der zweite letal endigte.

Bei einem 9 Monate alten Säugling, der wegen hochgradiger Erstickungserscheinungen und Fremdkörperverdachts von verschiedenen Aerzten digital und instrumental (blind) untersucht worden war, ergab das Röntgenbild den Fremdkörper — ein Kleiderschliesshäkchen — in der Trachea direkt hinter dem Manubrium sterni. Nach erfolglosem Versuch einer oberen Tracheoskopie wurde die tiefe Tracheotomie gemacht, wobei bei dem Eröffnen der Luftröhre das völlige Fehlen des Luftgeräusches auffiel, trotzdem das Kind deutlich durch den Mund ein- und ausatmete und momentan gar keine Dyspnoe zeigte. Ein Fremdkörper wird beim Absuchen der Trachea und der Bronchien von der Tracheotomiewunde aus nicht gefunden, sondern nur eine Schwellung der Schleimhaut und eine breite Ekchymose an der Hinterwand. Exitus am folgenden Tage unter den Erscheinungen einer Pneumonie. Verf. erklärt sich den merkwürdigen Befund dahin, dass durch die verschiedenen Manipulationen (z. T. mit Instrumenten) der Fremdkörper aus dem Larynx in die Trachea gestossen worden sei und von dort die Hinterwand durchbohrt, in den Oesophagus gelangt und daraus eine Kommunikation zwischen Luft- und Speisewegen resultiert sei, durch welche dann die Atmung erfolgte.

(Eine Sektion, welche die Richtigkeit dieser Annahme hätte beweisen können, erfolgte leider nicht, der Fall scheint aber neuerdings das Gefährliche und nicht mehr Zeitgemässe des Blindoperierens zu demonstrieren. Ref.)

Schlittler.

b) Oto-Laryngologischer Verein zu Kristiania.

Sitzung vom 3. Oktober 1916.

Vorsitzender: Uchermann.
Schriftführer: Galtung.

Leegaard besprach einen Fall von retropharyngealem Tumor aus Hypophysengewebe bestehend.

Leegaard besprach zwei Fälle von otogener suppurativer Meningitis. Der eine hatte einen letalen Ausgang. In dem andern wurde der Patient geheilt entlassen.

Leegaard stellte einen Patienten mit geheilter Mittelohrtuberkulose vor.

Uchermann besprach einen Fall, der einen Fremdkörper (einen etwa 2,5 cm langen Bleistift) im Kehlkopf eines dreijährigen Knaben betraf, der in dem Krankenhaus einer anderen Stadt nach einer Laryngotomie entfernt worden war. Nach der Entfernung der Kanüle stellten sich aber Stenosensymptome ein, weshalb bei der Aufnahme hierselbst (15. 7.) nochmals die Laryngotomie in der alten Narbe ausgeführt wurde. Auf der Unterfläche der Glottis vorn zeigte sich jedoch eine Verdickung, die möglicherweise der Kanüle zuzuschreiben war. Man schritt deshalb zur oberen Tracheotomie und verlegte die Kanüle nach unterhalb des Ringknorpels. Da in der Stenose aber keine Veränderung eintrat, wurde die Spaltung des Arkus in der Mittellinie mit der darauf folgenden Bolzung der Glottis (Uchermann's Methode) vorgenommen. Das Ergebnis wird später zur Mitteilung kommen.

Uchermann besprach den Fall eines retroaurikularen Abszesses eines zweijährigen Knaben, hervorgerufen durch einen Fremdkörper (Blumenstäbchen), der durch die Mundhöhle nach hinten gedrungen war und einen submastoidalen Drüsenabszess mit dem Durchbruch zum Gehörgang und der etwa pfenniggrossen Blosslegung des Warzenfortsatzes erzeugt hatte. Keine Befunde im Mittelohr.

Uchermann kam zuletzt auf den vor 3 Jahren vorgeführten Knaben zurück, bei dem die direkte Transfusion zur Anwendung gekommen war. Nach nunmehr $1^1/_2$jährigem Aufenthalt in der Kinderabteilung des Reichshospitals wurde er nach Haus entlassen. Er ist in guter Verfassung, das Blut zeigt mikroskopisch normale Verhältnisse, doch treten ab und zu noch Petechien in der Haut auf.

Sitzung vom 7. Dezember 1916.

Vorsitzender: Uchermann.
Schriftführer: Galtung.

Uchermann stellte 3 Fälle von Stirnhöhlenleiden vor, die Abweichungen von dem gewöhnlichen Verlauf erkennen liessen.

1. Mucocele sinus frontalis. 20jähriger Mann. 8 Jahre alt, erhielt er einen Schlag über das rechte Auge. Hier hatte er später bei den sehr häufigen Erkältungen neuralgische Schmerzen. Wurde wegen Neuralgie und Neurasthenie behandelt. In der Nase nichts zu finden, keine Erweiterung der Stirnhöhle, keine Empfindlichkeit. Radikaloperation. Grosse Stirnhöhle voller Schleim, geschwollene Schleimhaut, in den Ethmoidalzellen keine Befunde.

2. Sinusitis frontalis chronica supp. 57jähriger Mann. Die Krankheit begann vor 6 Monaten mit einer Schwellung um das rechte Auge herum. Radikaloperation. Knackmandelgrosse Stirnhöhle mit glatter, dünner Schleimhaut, keine Granulationen, stinkender Eiter. Die untere Höhlenwand ist morsch, zeigt Durchbruch zur Orbitalhöhle. Die Oeffnung zum Ductus nasofrontalis liegt 2 cm nach hinten, ist eng.

3. Sinusitis frontalis acuta supp. Aufnahme am 15. 11. 16. 3. 10. nach einer Erkältung Fieber und Kopfschmerz. 5. 10. Schwellung der Stirn über der rechten Augenbraue. Die Schwellung verbreitete sich allmählich bis auf das linke Augenlid. Die Inzision hier ergab Eiter. Radikaloperation. Die rechte Stirnhöhle nur 1 cm tief bei einer Höhe und Tiefe von $2^1/_2$ cm, ist von Granulationen erfüllt, kein Eiter. Die ganze vordere Wand fehlt (natürlich Kuhnt's Operation). Die Granulationen verbreiteten sich subkutan im Umfang eines Zweimarkstücks.

Leegaard stellte eine Patientin vor, die wegen akuter Sinusitis frontalis mit starker Hervortreibung des Augapfels operiert war.

Leegaard besprach einen 14jährigen Knaben, der wegen akuter Mastoiditis mit Sinusthrombose und Meningitis operiert (Jugularisunterbindung) und geheilt entlassen war.

Leegaard besprach weiter eine 13jährige Patientin, operiert wegen akuter Mastoiditis, perisinuösen Abszesses, circumskripter Sinusphlebitis. Ausserordentlich oberflächliche Lage des Sinus (bläuliche Durchschimmerung). Berstung der Sinuswand an der phlebitisch veränderten Stelle durch die Erschütterung eines Meisselschlags.

Galtung.

III. Briefkasten.

Die Kriegstagung des Vereins Deutscher Laryngologen ist verschoben worden.

Personalnachricht.

Prof. Dr. Wilhelm Brünings (Jena) hat einen Ruf nach Greifswald angenommen.

Für die Redaktion verantwortlich Prof. Dr. G. Finder, Charlottenburg, Augsburger Str. 38.
Druck von L. Schumacher, Berlin N. 4.

Jahrgang XXXIII. Juni 1917. No. 6.

Internationales Centralblatt
für
Laryngologie, Rhinologie
und verwandte Wissenschaften.

Unter ständiger Mitarbeiterschaft

von

W. Albrecht (Tübingen), **L. Bayer** (Brüssel), **G. Bradt** (Berlin), **Calamida** (Mailand), **O. Chiari** (Wien), **R. Dreyfuss** (Strassburg), **O. T. Freer** (Chicago), **W. Freudenthal** (New York), **v. Gilse** (Haarlem), **Gontier de la Roche** (Toulon), **F. Hanszel** (Wien), **H. Hecht** (München), **R. Hoffmann** (Dresden), **G. Jonquière** (Bern), **Ino Kubo** (Fukuoka), **Lautmann** (Paris), **E. J. Moure** (Bordeaux), **Nadoleczny** (München), **Polyak** (Budapest), **Schlittler** (Basel), **O. Seifert** (Würzburg), **W. Sobernheim** (Berlin), **A. von Sokolowski** (Warschau), **E. Stangenberg** (Stockholm), **R. Steiner** (Prag), **Tapia** (Madrid)

herausgegeben

von

GEORG FINDER

Berlin.

Monatlich erscheint eine Nummer,
am Schlusse des Abonnementsjahres Titel, Namen- und Sachregister.
Preis des XXXIII. Jahrgangs (Januar—Dezember 1917) **15 Mark.**

Berlin 1917.
Verlag von August Hirschwald.
NW., Unter den Linden 68.

Internationales Centralblatt

für

Laryngologie, Rhinologie

und verwandte Wissenschaften.

Jahrgang XXXIII. Berlin, Juni. 1917. No. 6.

I. Referate.

a) Allgemeines, obere Luftwege.

1) **S. Pusateri. Die Papillome auf dem Gebiete der Oto - Rhino - Laryngologie. (I papillomi nel campo della oto-rino-laringologia.) Vorläufige Mitteilung.** *Arch. ital. di otologia. II. 1915.*

Verf. hat bei mikroskopischer Untersuchung von Papillomen an den Gefässen, dem bindegewebigen Struma und dem Epithel Veränderungen gefunden, die ihm die regressiven Vorgänge und das spontane Verschwinden dieser Neubildungen zu erklären scheinen. Ferner hat er gefunden, dass bei nicht operierten Fällen, wenn ganze Papillen oder Teile von ihnen infolge von hämorrhagischen Vorgängen zugrunde gegangen waren, sich grosse Teile wohlerhaltenen Basalepithels eliminiert hatten; ebenso fand er bei Rezidiven nach Operationen Epithelschollen von der Basalschicht in produktiver Aktivität inmitten des neugebildeten Bindegewebes. Verf. meint, dass diese Befunde für die Erklärung der Propagation von Papillomen in der Nähe des ersten Sitzes sowie der Reproduktion nach Operationen von Bedeutung seien.

FINDER.

2) **E. Ullmann** (Wien). **Fraktur des Zahnfortsatzes des Epistropheus.** *Wiener med. Wochenschr. No. 3. 1917.*

Das Röntgenbild zeigt die Fraktur und eine Luxation nach vorne. Geringe Schmerzen, Kopf wird steif gehalten. Die Fraktur kam durch Fall aus mehreren Metern Höhe zustande.

HANSZEL.

3) **A. Haggström. Kriegserfahrungen auf dem Gebiete der Oto-Laryngologie. (Naget om erfarenheterna fran det pagaener kriget pa otolaryngologiens omrade.)** *Allmänna svenska läkartidningen. No. 10. 1917.*

Verf. gibt hier einen sehr guten Bericht über die otolaryngologische Kriegsliteratur bis zum November 1916. Aus dem Inhalt des Berichts geht hervor, dass die Häufigkeit der hierher gehörenden Schädigungen dieses Krieges und speziell des Stellungskrieges besonders gross ist, dass diese Schädigungen sehr oft von vitaler Bedeutung sind und nicht selten dauernde Invalidität mit sich bringen und dass die sehr oft überraschenden guten Heilungserfolge, die auch in den schwersten

Fällen erhalten werden, durch eine wohlorganisierte und mit allen modernen Hilfsmitteln ausgestattete Spezialkrankenpflege ermöglicht worden sind, infolge deren die Behandlung unmittelbar nach der Verletzung angeordnet werden und dem höchsten Anspruch der modernen Otolaryngologie entsprechen kann.

E. STANGENBERG.

4) **Gensabouro Koga** (Tokio). **Beiträge zur Chemotherapie der Tuberkulose.** *The journal of experimental medicine. August 1916. S. 149.*

Verf. hat ein vorher schon von ihm experimentell bei Tieren angewandtes Präparat „Cyanocuprol" — eine Verbindung von Kaliumzyanat und Kupfer — bei menschlicher Tuberkulose angewandt. Je nach dem Stadium der Krankheit und der Lokalisation der Tuberkulose werden 8—17 mg intravenös in Zwischenräumen von 14 Tagen injiziert. Bei der Larynxtuberkulose soll man jedesmal um 0,5 mg mit der Dosis herabgehen. Aus den Mitteilungen K.'s geht hervor, dass dem Mittel eine deutliche Heilwirkung bei chirurgischer Tuberkulose und Lungentuberkulose ersten und zweiten Grades zukommt; die Tuberkulosen dritten Grades werden ebenfalls günstig beeinflusst.

FINDER.

5) **Morisonke Otani. Die Behandlung der Tuberkulose mittels Cyanocuprol.** *The journal of experimental medicine. August 1916. S. 187.*

Verf. kommt auf Grund seiner Versuche zu dem Ergebnis, dass dem Koga-schen Mittel ein sehr wichtiger Platz in unserem therapeutischen Rüstzeug gegen die Tuberkulose zukommt. Er empfiehlt, die Dosis von 8,5 ccm nicht zu überschreiten; bei Larynxtuberkulose injiziert er 4—6 ccm.

FINDER.

6) **Friedr. Müller** (Heilbronn). **Ueber dentale Neuralgien, insbesondere über die dentale Otologie.** *Zeitschr. f. Ohrenheilk. Bd. 57. H. 2/3.*

M. hält es für notwendig, dass die Hals-, Nasen- und Ohrenärzte sich mehr als bisher üblich mit der Diagnose der Zahnkrankheiten beschäftigen, um die Differentialdiagnose bei Neuralgien zu sichern. Hinweis auf die Tanzer'sche Theorie vom gesteigerten intradentären Blutdruck, auf die Untersuchungsmethode der Zähne mit dem Induktionsstrom, die Röntgendurchleuchtung des Kiefers. Aufzählung der zahlreichen Ursachen für die dentalen Neuralgien, deren genaue Würdigung auch vor falscher rhino- bzw. otologischer Therapie schützen wird.

BRADT.

7) **J. L. Goodale** (Boston, Mass.) **Diagnose und Behandlung vasomotorischer Störungen der oberen Luftwege. (The diagnosis and management of vasomotor disturbances of the upper air passages.)** *Boston med. and surg. journ. 10. August 1916.*

G. beschreibt ausführlich die Hautreaktion, die bei sensitiven Personen auftritt, wenn gewisse Proteide auf die Haut gebracht werden. Er machte diese Reaktion an mehr als 400 Patienten, die an Rhinitis vasomotoria litten, um einmal den diagnostischen Wert derselben zu eruieren und wenn möglich auch das Verhältnis derselben zu den klinischen Erscheinungen. Es folgt die Erörterung der Eingangspforten für fremde Proteide:



1. Inhalationsanaphylaxis: a) Heufieber oder Inhalationsanaphylaxis zu einer gewissen Jahreszeit; b) das ganze Jahr hindurch anhaltende (Perennial-) Inhalationsanaphylaxis, die durch Pflanzen oder Tiere hervorgebracht wird.

2. Verdauungsanaphylaxis.

3. Autolyse der bakteriellen Proteide.

In bezug auf die spezifische Behandlung des Heufiebers meint G., dass es wohl nicht möglich sei, in einer Saison die Krankheit zu beseitigen. Die Behandlung ist aber im zweiten Jahre viel leichter.

Resultat: Die Hautreaktion ist eine entschiedene Hilfe für die Diagnose und Behandlung der vasomotorischen Erkrankungen der oberen Luftwege, doch befinden sich alle diese Untersuchungen noch in ihren Anfangsstadien.

FREUDENTHAL.

8) **Alfred F. Hess** (New York). **Ein weiterer Beitrag über die Thromboplastinlösung als Hämostatikum. (A further report on thromboplastin solution as a hemostatic.)** *Journ. amer. med. assoc. 9. Dezember 1916.*

Thromboplastin ist eine feine Auflösung von Ochsenhirn in normaler Salzlösung, der 0,3 pCt. Trikresol zugesetzt wird. Es wird zur lokalen Blutstillung, besonders bei Hämophilen empfohlen. Die vom Verf. angeführten Fälle, besonders nach einer Tonsillotomie, und ferner nach einer Durchschneidung des Frenulum linguae, bei welch letzterer eine vorher gekochte Lösung injiziert wurde, sprechen sehr zu Gunsten des Thromboplastins.

FREUDENTHAL.

9) **F. Lasagna. Das „Coagulen Kocher-Fonio“ in der oto-rhinologischen Praxis. (Il „Coagulen Kocher Fonio“ nella pratica otorinojatrica.)** *Arch. di otologia. No. 2. 1915.*

Nach Muschelabtragungen, Polypenextraktionen und Septumoperationen führt Verf. einen reichlich mit 10proz. Coagulenlösung getränkten Gazetampon in die Nase ein, entfernt ihn nach einer halben Stunde, ohne von neuem zu tamponieren. Bei Siebbein- und Kieferoperationen, Mastoidoperationen, Tonsillektomien, Adenotomien wird die 10proz. Lösung entweder mittels eines Zerstäubers oder in Form von damit getränkten Tampons angewandt. Die erzielten Resultate waren im höchsten Grade zufriedenstellende.

FINDER.

10) **Helene Morgenstern. Günstige Beeinflussung schwerer postdiphtherischer Schluck- und Atemlähmungen durch Hypophysenpräparate.** *Diss. Strassburg 1916.*

In 2 Fällen obiger Komplikationen der Diphtherie aus der Strassburger Kinderklinik, die nach den bisherigen Erfahrungen absolut verloren schienen, da bereits Zyanose und Jaktation infolge der Atemlähmung eingetreten war, wurde Pituitrin (in einem Fall 3mal 1 Ampulle zu 0,5 ccm = 0,1 Drüsensubstanz) injiziert mit sofortigem Erfolg; im anderen Fall wurde Pituglandol 2—6mal täglich 1 ccm subkutan angewandt. Wegen der nach wiederholten Hypophysenextraktinjektionen auftretenden Immunität sollte aber diese Therapie nur für die ganz schweren Fälle aufgespart werden, um — ein leider zeitgemässer Ausdruck — „sein Pulver nicht zu früh zu verschiessen“.

DREYFUSS.

b) Nase und Nasenrachenraum.

11) **Margarethe Rehmke. Die Entwicklung des Knorpelskeletts der äusseren Nase beim Menschen.** *Diss. Greifswald 1916.*

Die Verf. verweist auf ihre demnächst erscheinende ausführlichere, mit Abbildungen versehene Publikation über dasselbe Thema, der Untersuchungen im anatomischen Institut Greifswald (Prof. Kallius) zugrunde liegen. Hier sei nur die Zusammenfassung der Ergebnisse aufgeführt:

1. Das primordiale Nasenskelett besteht aus einem unpaaren, knorpligen Septum und unpaaren, damit im Zusammenhange stehenden Seitenknorpelplatten.

2. Das Septum geht nach hinten in das knorpligo Primordialkranium über und ändert seine Form im ganzen wenig.

3. Aus dem vorderen Teil der Knorpelkapsel entwickelt sich das definitive knorplige Nasenskelett.

4. Vom vorderen Rande wachsen Knorpelspangen heraus, die sich allmählich vor das Septum vorwölben, dann herunterwachsen und nach hinten umbiegen.

5. Im vorderen Drittel der Seitenknorpelplatten entsteht eine Einkerbung, die allmählich weiter nach oben fortschreitet.

6. Zu gleicher Zeit entsteht in der Mitte des Verlaufs der Seitenplatten eine Eindellung, die zusammen mit der Einkerbung die Stelle bezeichnet, wo eine Durchtrennung der ursprünglichen Knorpelkapsel vor sich geht.

7. Der vordere abgetrennte Teil wird auf jeder Seite zu den Alarknorpeln, d. h. den Alares minores mit Crura medialia und lateralia und den Alares minores.

8. Die Cartilagines alares minores gliedern sich von den Crura lateralia der Alares majores ab, mit denen sie ursprünglich eine zusammenhängende Masse bilden.

9. Die mit dem Septum in Zusammenhang bleibenden Teile sind seitlich die Cartilagines nasi laterales.

10. Die Abtrennung dieser Knorpelplatten, im Zusammenhang mit dem Septum, von dem knorpligen Primordialkranium geschieht durch die Ausbildung des knöchernen Nasenbeins, findet aber seinen Abschluss erst in der Pubertätszeit, denn die Untersuchung an der Nase eines 2- und 10jährigen Kindes hat ergeben, dass dieser Prozess dort noch im Gange ist.

11. In der Lücke zwischen dem oberen Rande der Cartilagines alares majores und den Cartilagines nasi alares liegen beim Erwachsenen die Cartilagines sesamoidae. Sie entstehen als kleine Auswüchse teils von den Cartilagines alares majores, teils von den Cart. nasi laterales und lösen sich schliesslich von ihrem Stammknorpel los.

DREYFUSS.

12) **A. Malan. Drüsenhypertrophien, Adenome, Adenokarzinome der Nase. (Ipertrofie ghiandolari, adenomi, adenocarcinomi del naso.)** *Arch. ital. di otologia. No. 1 u. 2. 1915.*

Bei Untersuchung von 70 Fällen von Nasenpolypen hat Verf. konstatieren können, dass Drüsen bei ihrer Zusammensetzung nur eine geringe Rolle spielen. In $^1/_3$ der Fälle fehlten sie völlig, in $^2/_3$ waren sie in grösserer oder geringerer

Zahl vorhanden, niemals aber so, dass sie nach ihrem Charakter oder ihrer Menge eine wirkliche Neubildung darstellten. In 2 Fällen hat er die Anwesenheit von intraepithelialen Bildungen konstatiert, welche den von Zarniko und Boenninghaus beschriebenen sogenannten intraepithelialen Drüsen glichen.

Bisweilen werden als „Nasenadenome" einfache entzündliche Hyperplasien beschrieben; reine Adenome der Nase gehören zu den grössten Seltenheiten. Verf. hat einen solchen Fall bei einer 50 jährigen Frau beobachtet; der Tumor, der durch eine gutentwickelte fibröse Kapsel von der Nachbarschaft abgegrenzt war, schien von den Schleimdrüsen im vorderen Teil der Nasenhöhle auszugehen.

Es gibt eine Form von bösartig verlaufenden Adenomen, die als Adenoma malignum bezeichnet werden; sie verhalten sich wie Karzinome, ihr Bau gleicht dem des gutartigen Adenoms, jedoch besteht ein erheblicher Polymorphismus des Epithels, die Mitosen sind bald regelmässig, bald unregelmässig. Auch von dieser Kategorie hat Verf. einen Fall beobachtet, der genau beschrieben wird. Verf. fasst ihn auf als ein Adenoma papillare mit beginnender Umwandlung in Adenokarzinom. Einerseits bestanden Merkmale der Benignität: Strenge Abgrenzung des Epithels vom Bindegewebe, Fehlen aller Atypie der Zellen, während andrerseits das Fehlen der Basalmembran, die progressive Mehrschichtung des Epithels und die spärliche Entwicklung des Bindegewebes als Zeichen der Malignität aufzufassen waren.

Verf. führt dann die in der Literatur vorhandenen Fälle von maligner Umwandlung der Nasenadenome an und bespricht zum Schluss die Adenokarzinome.

FINDER.

13) **S. M. Mariassin. Adenome der Nase.** *Diss. Königsberg 1914.*

Beschreibung eines Falles aus der Gerber'schen Klinik. Rhinoskopisches Bild: Die linke Nasenhälfte bis zum mittleren Nasengang vollständig von der medialen bis zur lateralen Wand ausgefüllt von einer festen, rotgelblichen Masse, die bei Sondenberührung leicht blutet. Knochen der lateralen Nasenwand und des Stirnbodens usuriert. Operation von aussen; Auslöffeln der Geschwulstmassen aus Kieferhöhle und Siebbeinzellen. Histologisch: Ein fast ausschliesslich aus Drüsenzellen und Drüsenschläuchen bestehendes Gewebe. — Kein Rezidiv (allerdings nur $^1/_2$ Jahr Nachbeobachtung).

DREYFUSS.

14) **Malan. Fibrom des Siebbeins. (Fibroma dell' etmoida.)** *Arch. ital. di otologia. No. 2. 1917.*

36jährige Frau. Auftreibung der linken Nasenhälfte, Vorwölbung in der Orbita, durch welche der Augapfel nach unten und aussen gedrängt wird. Sehvermögen herabgesetzt. Die linke Nasenhöhle ausgefüllt von einer dunkelroten Geschwulstmasse, welche in den Nasenrachenraum hineinreicht. Die Oberfläche ist glatt, die Konsistenz ziemlich hart; die Geschwulst blutet bei leisester Berührung. Nach vorne zu in Höhe des mittleren Nasenganges zahlreiche kleine polypenähnliche Massen. Durchleuchtung: Dunkelheit der Siebbeingegend und der Stirnhöhle links. Von einer Abtragung per vias naturales wird abgesehen, da bei jedem Versuch starke Blutungen auftraten. Operation von aussen: Rhinotomia

media nach Ligatur der Carotis externa, leichte Entfernung des Tumors, sehr reichliche Blutung. Der Tumor war der Lamina papyracea adhärent und hatte sich im Innern des Siebbeins entwickelt. Empyem der Kieferhöhle. Patient starb am 9. Tage an Bronchopneumonie. Die mikroskopische Untersuchung des Tumors ergab, dass es sich um ein Fibrom handelte, das in einigen Teilen hart war, in anderen Teleangiektasien von Blut- und Lymphgefässen zeigte. In dem harten Teil fanden sich zahlreiche, parallel zur Oberfläche gestellte Knochenbälkchen. Verf. setzt auseinander, aus welchen Gründen sein Fall, trotzdem eine Hypertrophie der Endothelzellen und oft nicht regelmässige Anordnung derselben vorhanden war, nicht zu den Fibro-Endotheliomen zu zählen sei.

FINDER.

15) **Otto Seifert** (Würzburg). **Zur Kasuistik der seltenen Fremdkörper in der Nase.** *Arch. f. Lar. u. Rhin. Bd. 31. S. 148.*

S. gibt eine von seinen früheren abweichende neue Einteilung der Fremdkörper in der Nase und zwar gruppiert er sie nach der Art und Weise, in welcher die Fremdkörper in die Nase gelangen. Gleichzeitig beschreibt er einen Fall, bei dem Stenz- (Wachs-) Masse auf eigentümliche Art in die Nase gelangt war. Der Patient liess sich zum Verschluss eines durch Lues entstandenen Defekts im harten Gaumen eine Platte anfertigen. Der Zahnarzt hatte vergessen, bei Abnahme des Wachsdrucks das Loch zu tamponieren und so gelangte durch den Defekt Stenzmasse in die Nase.

BRADT.

16) **Hugo Picard. Retrobulbäre Neuritis.** *Diss. Heidelberg 1913.*

Beschreibung von 13 Fällen aus der Heidelberger Augenklinik. Aetiologisch waren 4 der multiplen Sklerose, 3 Nasennebenhöhlenaffektionen, 2 Lues, 2 sog. rheumatischen oder Erkältungen zuzuzählen; in 2 Fällen blieb die Ursache unaufgeklärt. Hier interessieren nur die 3 Nebenhöhlenfälle:

1. Frau von 29 Jahren. Rechtsseitige Neuritis. Seit drei Wochen starker Schnupfen und Kopfschmerz. Befund der Ohrenklinik: Sinuitis der Höhlen. Behandlung mit Strychnin und Schwitzbädern. Beobachtung abgebrochen.

2. Mann von 32 Jahren. Seit 4 Wochen Schlechtsehen. Vor 14 Tagen starker Schnupfen (also Nasenerkrankung wohl erst später aufgetreten; rhinologischer Befund fehlt. Ref.).

3. Mann von 27 Jahren. (Auch hier fehlt ein rhinoskopischer Befund trotz Untersuchung in der Ohrenklinik. Es ist dem Ref. nicht erklärlich, wieso dieser Fall in die Rubrik der rhinogenen Neuritiden eingesetzt ist.)

DREYFUSS.

17) **K. Schuster** (A. Peter's Klinik, Rostock). **Geschichte und Wertschätzung der neuen Methoden der Behandlung der eitrigen Dakryozystitis. (History and valuation of the modern methods of treating purulent dacryocystitis.)** *The amer. journ. of ophthalmology. Juni 1916.*

Der Aufsatz behandelt hauptsächlich die Geschichte der Eröffnung des Tränensackes und ist mehr für den Ophthalmologen als für den Rhinologen geschrieben.

OTTO T. FREER.

18) **A. Gutmann** (Berlin). **Ueber Querschläger bei Augenhöhlen-Gesichtshöhlenschüssen.** *Deutsche med. Wochenschr. No. 34. S. 1036. 1916.*

G. macht auf eine Besonderheit unseres modernen kleinkalibrigen Infanteriemantelgeschosses aufmerksam. Wenn solche Geschosse aus der Augenhöhle in die Siebbein-, Kiefer-, Nasen-, Mundhöhle eindringen, so ist es leicht möglich, dass die Geschossspitze aus ihrer ursprünglichen Richtung abgelenkt wird und Querschlägerwirkung entsteht. Auf eine solche Wirkung kann man — falls andere Verletzungsmöglichkeiten nicht vorliegen — schliessen, wenn bei solchen Schüssen sehr grosse Verletzungen an der Ausschussseite bei kleiner runder Einschussöffnung bestehen. Die Querschlägerwirkung, namentlich das Zerfetzen der Weichteile, wird in solchen Fällen noch erhöht, wenn, wie häufig, das Geschoss obendrein deformiert wird.

Physikalisch erklärt sich nach G. die leichte Möglichkeit einer Ablenkung der Geschossspitze aus ihrer ursprünglichen Richtung bei derartigen Schüssen aus dem plötzlichen Nachlassen, dem schnellen Wechsel der Grösse und Art der Widerstände, die hier teils aus platten Knochen, feinen Knochenlamellen, teils aus lufthaltigen mit Schleimhaut ausgekleideten Knochenhöhlen bestehen.

Auch bei transversalen Schüssen durch beide Kieferhöhlen konnte G. Querschlägerwirkung beobachten, dagegen nicht bei Schussverletzungen, die Ein- und Ausschüsse in derselben normal gefüllten Orbita hatten und auch nicht bei Querschüssen durch beide Augenhöhlen, bei denen die hinteren Siebbeinzellen nicht oder wenig getroffen wurden (bei sogenannten Schläfenschüssen).

Bei vertikalen Gesichtsschüssen, bei denen mit starker Kraft — aus etwa 700 m oder noch geringerer Entfernung — Auge und Augenhöhlen schon an der Einschussstelle von einem Querschläger getroffen wurden, der dann als vollkommener Querschläger noch andere Gesichtshöhlen durchlief, beobachtete G. schon an der Einschussstelle schwerste Knochen- und Weichteilsverletzungen.

War die Kraft des Querschlägers durch eine Schussweite von etwa 1200 m und darüber oder durch starke Hemmnisse geschwächt, so sah G. bei Augenhöhlen-Gesichtshöhlenschüssen oft nur mehr oder minder schwere Hautverletzungen, Querschlägersteckschüsse der temporalen Augenhöhlenwand, Gleiten des Geschosses längs des unteren Augenhöhlenrandes unter der Unterlidhaut und Steckenbleiben nahe dem nasalen Augenwinkel. Krankengeschichten und Abbildungen veranschaulichen die Ausführungen G.'s.

R. HOFFMANN.

19) **Döllger** (Frankfurt a. M.). **Ein bemerkenswerter Fall von Orbitalabszess nach Siebbeinzelleneiterung mit raschem günstigem Ausgang.** *Münchener med. Wochenschr. No. 44. S. 1548. 1916.*

Der Fall, der durch endonasale Operation zur Heilung kam, bietet keine wesentlichen Besonderheiten.

KOTZ.

20) **Joseph E. Sheehan** (New York). **Ein Fall von Pansinusitis, kompliziert durch akute Appendicitis und akute Mastoiditis. (A case of pan-sinusitis, complicated with acute suppurative appendicitis and acute mastoiditis.)** *Med. Record. 30. September 1916.*

Nach vielfachen Operationen wurde die 26jähr. Pat. vollständig hergestellt.

FREUDENTHAL.



21) **Erik Knutson. Einige Fälle von Eiterung der Nebenhöhlen der Nase mit intrakranieller Komplikation. (Nagra fall av varbildning i näsans erhaler med intrakraniell komplikation.)** *Nordisk Tidskrift for oto-rhino-laryngologie. Bd. 1. No. 2/4.*

Verf. berichtet sehr ausführlich und mit Epikrisen über 6 solche Fälle, von denen 2 (I und II) von ihm selbst und 4 von seinem Vorgänger, Dr. T. Sellgren, beobachtet waren.

Fall I. 10jähriger Schüler, aufgenommen am 6. 8., gebessert entlassen am 12. 9. 16. Diagnose: Pansinusit. supp. ac. dx. + Osteit. oss. front., ethmoidal. et maxillae dx. + Abscessus subperiostal. reg. frontal., orbitae et reg. supramaxillar. dx. + Meningit. serosa.

Nach der Krankengeschichte handelte es sich hier um eine besonders heftige Infektion der Nebenhöhlen der Nase von unbekanntem Ursprung, die nach drei Tagen zu ausgebreiteten Knochenzerstörungen führte, sich schnell auf umgebende Weichteile unter Bildung von periostalen Abszessen und phlegmonösen Entzündungen ausbreitete und die Entstehung einer Meningitis serosa verursachte.

Operation am 6. 8.: Radikaloperation der rechten Stirnhöhle nach Riedel, Ausräumung des Siebbeins und der Keilbeinhöhle von aussen, Radikaloperation der rechten Oberkieferhöhle nach Denker. Da die zerebrale Wand der Stirnhöhle makroskopisch vollständig gesund aussah und vom Siebbein und von den Keilbein- und Oberkieferhöhlen kein Infektionsweg zu der Gehirnhaut zu entdecken war, ist Verf. der Meinung, dass es sich hier um eine Infektion durch die Lymphbahnen oder Blutgefässe handelte.

Fall II. 56jähriger Mann, aufgenommen am 24. 2., gesund entlassen am 10. 4. 16. Diagnose: Ethmoidit. et Sinuit. front. chr. bilat. + Osteit. chr. oss. front. + Pachymeningitis chr. ext. circumscripta.

Seit $5^1/_2$ Jahren sehr oft und manchmal sehr heftige Kopfschmerzen, einmal mit Fieber verbunden.

Status: Temp. 38,3. Dev. sept. nar. nach links; die Schleimhaut des vorderen Endes der mittleren Muscheln geschwollen und hypertrophisch. Eiter in der linken Nasenhöhle. Beide Kieferhöhlen gesund (nach Punktion). Perkussionsschmerzen über der linken Stirnhöhle. Subjektiv klagt Pat. über linksseitige Kopfschmerzen, Mattigkeit und Schwindel; unfähig zu intellektueller Arbeit.

Operation am 25. 2. Submuköse Septumresektion + doppelseitige, endonasale Ausräumung der Siebbeinzellen + Trepanation der Keilbeinhöhlen; die Schleimhaut der geöffneten Nebenhöhlen überall verdickt, links waren diese eiterhaltig. Da weder der objektive noch der subjektive Zustand sich besserte, wurde am 18. 3. die linke Stirnhöhle nach Killian operiert; bei der Revidierung des Siebbeins wurde eine in das Dach der Orbita hinter der Stirnhöhle sich erstreckende, mit Eiter und Granulationen gefüllte Zelle angetroffen; nach deren Entfernung zeigte sich eine etwa fünfzigpfennigrosse Knochenusur, durch welche die mit Granulationen bedeckte und pulsierende Dura zu sehen war. Nach diesem Eingriff schnelle Besserung und der Pat. konnte vollständig gesund entlassen werden.

Fall III. 17jähriges Mädchen, aufgenommen am 10. 10. 10, Tod am 28. 10. Diagnose: Sinuit. front. et Ethmoidit. chr. sin. + Abscessus subperiostal.

orbitae sin. + Osteit. chr. oss. front. + Abscess. cerebri lob. front. sin. + Meningit. purulenta ac. lob. front. sin.

Seit einiger Zeit Anschwellung des linken Augenlides, mässiges Fieber, Doppelsehen bei Blickrichtung nach rechts, Kopfschmerzen und Erbrechen, doppelseitige Stauungspapille, langsamer Puls. Bei der Operation war die Stirnhöhle mit Eiter gefüllt, ihre Schleimhaut dick und geschwollen, das Siebbeinlabyrinth eine grosse mit Eiter und nekrotischen Massen erfüllte Höhle, in deren Dach sich die Dura in grosser Ausdehnung verdickt und mit Eiter infiltriert zeigte; bei der Inzision dieser Durapartie wurde etwa 100 ccm dicker stinkender Eiter entleert. 18 Tage nach der Operation starb die Patientin.

Fall IV. 15jähriger Tischler, aufgenommen am 22. 1. 11, gebessert entlassen am 16. 2. Diagnose: Sinuit. front. et Ethmoidit. chr. sin. + Abscessus subperiostal. orbitae + Osteit. oss. front. + Pachymeningit. ext. chron. circumscripta.

Seit 3 Wochen Schmerzen in der linken Stirngegend und Anschwellung des linken Augenlides.

Status am 22. 1.: Temp. afebril, Puls 84. Druckempfindlichkeit über der linken Stirnhöhle, Doppelsehen nach rechts, die Schleimhaut des vorderen Endes der linken mittleren Muschel ödematös.

Radikaloperation nach Killian: Die Stirnhöhle haselnussgross mit Eiter und granulierender Schleimhaut gefüllt; an deren zerebraler Wand eine erbsengrosse Perforation; die Dura hier verdickt und mit Granulationen bedeckt. Auch die Ethmoidalzellen waren mit Eiter und Granulationen gefüllt.

Fall V. 24jähriger Arbeiter, aufgenommen am 2. 5., Tod am 6. 5. 11. Diagnose: Sinuit. front. et Ethmoidit. supp. chr. bil. + Osteit. chr. oss. front. bilat. + Pachymeningit. chr. ext. + Meningit. purul. ac.

Seit längerer Zeit Schnupfen, seit einer Woche heftige Kopfschmerzen, besonders über dem rechten Auge.

Status am 2. 5.: Temp. afebril, Puls 70, deutliche Röte und Empfindlichkeit nebst Oedem über der rechten Stirnhöhle, in der rechten Nasenhälfte dicker Eiter.

Operation am 3. 5.: Doppelseitige Radikaloperation nach Killian + doppelseitige Ausräumung der beiden Siebbeine; beide Stirnhöhlen mit Eiter gefüllt. 2. 5.: Deutliche Zeichen von Meningitis. 5. 5.: Tod. Bei der Sektion wurden in der zerebralen Wand der rechten Stirnhöhle sehr deutliche osteitische Veränderungen entdeckt.

Fall VI. 52jähriger Arbeiter, aufgenommen am 14. 11., Tod am 17. 11. 13. Diagnose: Meningitis cerebrospinalis ex otitide?

In bewusstlosem Zustande aufgenommen mit allen Zeichen von Meningitis. Da die Verwandten erzählten, dass er vor 2 Monaten an linksseitiger Ohreneiterung gelitten hatte und da er die letzte Zeit über linksseitige Ohrenschmerzen geklagt hatte, wurde der linke Warzenfortsatz geöffnet; dieser war jedoch gesund. Durch die Sektion wurde konstatiert, dass die Leptomeningitis von einem chron. Empyem der linken Stirnhöhle mit chron. Osteit. der zerebralen Wand ausgegangen war.

E. STANGENBERG.

22) **Pugnat** (Genf). **Ueber einen Fall von chronischer Stirnbeinhöhleneiterung. (Note sur un cas de sinusite frontale suppurée chronique.)** *Revue méd. de la Suisse romande. No. 1/2. 1917.*

Verf. schildert die Radikaloperation nach seiner eigenen Methode, d. h. vollständige Aufhebung des ganzen Sinus durch Resektion seiner Vorderwand und seines Bodens, bei Komplikation mit Ethmoidallabyrintheiterung. Pat. war schon 1911 genau nach Killian operiert worden, aber es hatte sich bis 1914 ein Rezidiv gebildet, wobei eine starkeiternde Fistel an der Grenze zwischen linkem Nasenbein und dem Stirnfortsatz des Oberkiefers aufgetreten war. Bei der zweiten Operation 1916 fand sich eine zweite Fistel am Boden der Stirnbeinhöhle, die in einen orbitalen Eiterherd einmündete. Nach der Operation ganz fieberfreier Verlauf, Vernarbung der äusseren Wunde nach wenigen Verbänden, gänzliches Aufhören der Eiterung nach 8 Monaten. Die Entstellung soll gering sein. Verf. hält die chronische Stirnbeinhöhleneiterung für eins der schwerst heilbaren Sinusempyeme.

JONQUIÈRE.

23) **Smetanka** (Prag). **Ueber Komplikationen in der Stirnhöhle bei Halserkrankungen.** *Cas. lek. cesk. 1916.*

Bei Angina phlegmonosa kann das Leben des Kranken gefährdet werden durch Thrombose des Sinus cavernosus. Eine zweite Komplikation stellt die Meningitis cerebrospinalis dar. Diese Infektionen verpflanzen sich aus dem Rachen und dem Nasenrachenraum in die Stirnhöhle entweder durch den Kreislauf des Blutes oder direkt mit Ausschaltung des Blutkreislaufes.

Der Infektionsweg kann dreierlei Art sein und zunächst durch direkte Gefässverbindung mit dem Plexus pharyngeus zustande kommen, der durch die Schädelbasis führt. Eine zweite wichtige Verbindung bildet der Plexus pterygoideus, der mit der Vena ophthalmica sup. kommuniziert. Auf der Oberfläche der zu entfernenden Vegetationen und der angrenzenden Schleimhäute kommen verschiedene Gattungen von pathogenen Mikroorganismen vor, und man kann auch bei sorgfältigster Vornahme des Eingriffs in Rachen und Nase nicht mit Sicherheit behaupten, dass die Operation vollkommen aseptisch erfolgt. Bei Entfernung von Wucherungen im Cavum pharyngonasale können die Mikroben leicht in die offenen Lymphgefässe übertragen werden.

Der dritte Infektionsweg ist die Vena jugularis. Die Infektion schreitet von der Mandel in die tiefen unmittelbar der Vena jugularis anliegenden Halslymphdrüsen.

STEINER (PRAG).

24) **Aurelius Rethi** (Budapest). **Ein einfaches Enthaarungsverfahren bei Stirnlappenplastik.** *Arch. f. Lar. Bd. 31. S. 109.*

Das Wachstum und die Lebensfähigkeit des Haares hängt von der am untersten Teil desselben befindlichen Haarzwiebel ab. Diese befindet sich häufig im unteren Drittel der Koriumschicht, gewöhnlich aber in der oberen Schicht der Subkutis. R. präpariert die Haut so auf, dass Epidermis und Korium von der Subkutis getrennt werden und alsdann die Schicht, in welcher die Haarzwiebeln liegen, mit Rasiermesser oder Schere soweit nötig abgetragen wird. Der Hautlappen (Epidermis + Korium) wird darauf der Subkutis antamponiert. Bei einer

von R. in dieser Weise vorgenommenen Enthaarung eines Stirnlappens für die Nasenplastik erzielte er ein vorzügliches Resultat. Der Lappen heilte vollständig ein, die Haare wuchsen nicht nach.

BRADT.

25) **Joseph C. Beck** (Chicago, Ill.). **Aeussere Stirnhöhlenoperation. (External frontal sinus operation.)** *Journ. amer. med. assoc. 16. Dezember 1916.*

Nur durch genaue stereoskopische Röntgenogramme lassen sich die pathologischen Veränderungen im Sinus frontalis feststellen. B. gibt eine Klassifikation derselben und weist noch besonders auf das Verhalten des Epithels am Ausgang der Stirnhöhle hin. Nach Beschreibung der bisher üblichen Methoden, nämlich nach Kunt-Coakley, Killian, der modifizierten Killian'schen Operation, sowie der nach Lothrop (vgl. Journ. amer. med. assoc., 10. Juni 1915, p. 153), erörtert B. jeden Schritt seiner eigenen osteoplastischen Operation, deren Einzelheiten aber im Original von jedem gelesen werden sollten.

FREUDENTHAL.

c) Mundrachenhöhle.

26) **Drischkow - Kessinkoff** (Sofia). **Ein Fall von Alaunnekrose des Zahnfleisches.** *Wiener klin. Wochenschr. No. 38. 1916.*

Gingivitis der bukkalen Seite bei einem Soldaten, der mit einer hochprozentigen Alaunlösung sich den Mund ausspülte. In diesem sowie in ähnlichen Fällen bewährte sich die Applikation von Naphthalan und H_2O_2.

HANSZEL.

27) **v. d. Porten** (Berlin). **Die Behandlung der Stomatitis mercurialis mit Rhodalzid.** *Derm. Zentralbl. Bd. 20. No. 5. 1917.*

Nach den Erfahrungen aus der Joseph'schen Poliklinik scheinen Stomatitis mercurialis und Leukoplakie Indikationen für die Verabreichung von Rhodalzid darzustellen. In einem Falle von Stomatitis aphthosa zeigte der Krankheitsprozess auf Rhodalzidbehandlung keine wesentliche Beschleunigung der Besserung.

SEIFERT.

28) **Frank E. Taylor** and **W. H. McKinstry. Die Beziehung der peridentalen Gingivitis zur Angina Vincenti. (The relation of peridental gingivitis to Vincents angina.)** *Brit. med. journ. 31. März 1917. S. 420.*

Verff. haben im Queens Alexandra military Hospital innerhalb weniger Monate bakteriologisch fast 300 Fälle von fuso-spirillärer Infektion der Mundhöhle untersucht und haben in allen Fällen das Vorkommen der Spirillen und fusiformen Bazillen, entweder allein oder zusammen mit Kokken, Bazillen und Leptothrix bestätigen können. Ausser der von Vincent u. a. beschriebenen diffusen ulceromembranösen Gingivitis haben Verff. nun eine umschriebene peridentale oder marginale Form der Gingivitis beobachtet, nicht zu verwechseln mit der Pyorrhoea alveolaris, von der sie sich durch das Fehlen des Eiters und der Eitertaschen unterscheidet. Sie haben daraufhin 70 Fälle von Angina Vincenti untersucht und in jedem einzelnen Falle ohne Ausnahme diese peridentale Form der Gingivitis beobachtet. Umgekehrt haben sie bei Untersuchung von 150 Fällen von fusospirillärer Gingivitis die charakteristischen Läsionen der Angina Vincenti auf den

Tonsillen oder im Pharynx in 70 Fällen konstatieren können. Eine Prüfung der Krankengeschichten ergab, dass das Zahnfleisch stets zuerst infiziert wurde und die Halsaffektion folgte. Verff. geben einige charakteristische Krankengeschichten.

FINDER.

29) **Rudolf Hoffmann** (München). **Ueber parapharyngeale Aktinomykose.** *Zeitschrift f. Ohrenheilkd. Bd. 58. S. 156.*

Auf Grund eigener Beobachtungen und der in der Literatur beschriebenen Fälle sucht H. ein klinisches Bild der Aktinomykose zu entwerfen: Beginn mit einem kleinen Knötchen an der vorderen (meist linken) Halsseite. Uebergreifen des ziemlich schnell wachsenden Prozesses auf die äussere Schildknorpelplatte. Es entsteht ein Tumor, es kommt zur Fistelbildung mit Entleorung des typischen Körncheneiters; Schwartenbildung. Im Kehlkopfinnern keine spezifisch aktinomykotische Veränderung, nur Oedem. Verlauf ohne Fieber und Drüsenschwellung. Infektionsvermittler ist die Gräsergranne, welche meist in die linke Hypopharynxwand eindringt. Therapie soll eine gründlich chirurgische sein und durch Jodkali unterstützt werden.

BRADT.

30) **Robert Lund** (Kopenhagen). **Ueber die Arterien der Tonsille.** *Arch. f. Laryng. Bd. 31. S. 114.*

Anatomische Studien lassen L. annehmen, dass die bei Tonsillektomie vorkommende arterielle Blutung, praktisch gesprochen, immer durch eine Läsion der kleineren in oder innerhalb des Musculus constrictor superior gelagerten Arterienzweige oder durch eine Läsion der in der Muskulatur der Gaumenbögen gelagerten Zweige oder schliesslich durch eine Läsion der zu den Tonsillen führenden Zweige bedingt ist. Bei 20 von L. untersuchten Tonsillenpaaren stammte in der weit überwiegenden Mehrzahl der Präparate die Arteria tonsillaris — in Uebereinstimmung mit Zuckerkandl's und Orleansky's Beobachtungen — von der Arteria palatina ascendens her, die wieder am häufigsten aus der Art. max. ext. herkam. Das Operationsmesser darf nicht in die Muskulatur des Musc. constrictor superior eintreten. Die beiden Gaumenbögen bieten nach dem anatomischen Befunde keine besonders grosse Blutungsgefahr, trotzdem aber müssen sie sorgfältig geschont werden, weil in ihnen doch zuweilen, namentiich im hinteren Gaumenbogen eine grössere Arterie verläuft.

BRADT.

31) **Hahn** (Nürnberg). **Meningitis nach Angina; Trepanation; Heilung.** *Münchener med. Wochenschr. No. 52. S. 1822. 1916.*

Nach einer typischen Angina lacunaris stellte sich im Verlauf von 13 Tagen das Bild einer schweren Meningitis ein. Da einige Symptome für einen Hirnabszess sprachen, wurde trepaniert. Es fand sich am rechten Schläfenlappen nach Spaltung der Dura ein zehnpfennigstückgrosser, oberflächlicher Erweichungsherd, seine Umgebung zeigte das Bild einer eitrigfibrinösen Meningitis. Der Eiter wurde nicht bakteriologisch untersucht. Im Lumbalpunktat keine Bakterien.

KOTZ.

32) **Alexander Idaszewski. Die Polyarthritis rheumatica recidiva und Tonsillektomie.** *Diss. Kiel 1916.*

Die unter Reinking's (Hamburg) Leitung ausgeführte Arbeit beschäftigt

sich mit den Erfolgen der Tonsillektomie beim rezidivierenden Gelenkrheumatismus.

An der Hand von zehn operierten Fällen kommt Verf. zu dem Schluss, dass der Eingriff fast immer einen vollen, wenn auch nicht unmittelbaren Erfolg habe. Auch bei nicht krankhaft veränderten oder entzündeten Tonsillen befürwortet er das Verfahren.

Dem Referenten scheint die Dauer der nachträglichen Beobachtungszeit für die meisten der geschilderten Fälle keine genügend lange zu sein. DREYFUSS.

33) **Eugen Weiss** (Tübingen). **Die Tonsillektomiefrage und ihre Bedeutung für die Wehrfähigkeit. (Unsere Erfahrungen bei 41 Tonsillektomien und Mandelschlitzungen.)** *Zeitschr. f. klin. Med. Bd. 84. S. 159. 1917.*

Als Indikation zur Tonsillektomie stellt W. auf

a) irreparable pathologische Zustände der Tonsillen selbst;

b) den sicheren Nachweis eines Zusammenhanges zwischen Tonsillenerkrankung und anderen pathologischen Zuständen des Körpers (Sepsis, Nephritis, Rheumatismus). Der Tonsillektomie ist entschieden der Vorzug vor der Schlitzung zu geben.

Die Resultate sind sehr befriedigend in geeigneten Fällen von Sepsis und Nephritis, teilweise günstig bei rheumatisch-infektiösen Erkrankungen (Arthritis, Neuritis, Polyarthritis, Polyneuritis, Endo- und Myokarditis). Für die Frage der Wehrkraft und Dienstfähigkeit, wie für die Frage der Dienstbeschädigungsrentenansprüche gewinnt die Tonsillektomie ideelle wie materielle Bedeutung in prophylaktischer wie therapeutischer Beziehung. — Ausführliche Krankengeschichten illustrieren die lesenswerte Arbeit. DREYFUSS.

34) **A. B. Middleton. Uebersicht der am meisten empfohlenen Operationen zur Entfernung der Mandel. (Review of the principal operative measures advocated in removal of the faucial tonsils.)** *Illinois med. journ. Sept. 1916.*

Verf. hatte auf eine Umfrage Antworten von 300 Spezialisten, welche über ihre Art der Tonsillektomie befragt wurden. Die meisten bevorzugten die Drahtschlinge, die zweithäufigste Art der Operation war die mit der Guillotine.

OTTO T. FREER.

35) **A. Einar Johnson** (Watertown, S. Dak.). **Tonsillektomie.** *Internat. journ. of surg. November 1916.*

J. beantwortet zunächst die Fragen: Wann und wie sollen die Tonsillen entfernt werden? Dann bespricht er die Irrtümer in der Technik (unrichtige Abtrennung der Tonsille, unvollständige Entfernung derselben und zufällige Entfernung der Uvula), um zum Schluss eingehend die Komplikationen zu erwägen. Zu diesen gehören: Blutungen. Verf. hält nichts von jenen vielfach empfohlenen Mitteln, die angeblich die Blutung verhindern, sondern rät bei jeder Tonsillektomie eine Zange nebst gebogener Nadel und Katgut in Bereitschaft zu halten. Damit kann man jede Blutung stillen. Als weitere Komplikation erwähnt J. die Bildung von Narbengewebe mit Einschluss eines Nerven, und berichtet folgenden Fall: Nach Tonsillektomie hatte eine Patientin Tag und Nacht sehr starke Schmerzen

im rechten Ohr, Kopf und Nacken. Zehn Tage später fand J. als einzige Erklärung eine narbige Masse, die er inzidierte. Die Schmerzen hielten bis zur nächsten Nacht an, um dann völlig zu verschwinden. FREUDENTHAL.

d) Diphtherie und Croup.

36) **A. Pötter** (Leipzig). **Die Diphtheriebekämpfungsmassregeln in Leipzig.** *Münchener med. Wochenschr. No. 40. S. 1419. 1916.*

Die Ursachen der letzten Epidemie sind unklar. Ausser der seit langem eingeführten Meldepflicht bestehen folgende Einrichtungen: Eigens instruierte Beamte der Wohlfahrtspolizei begeben sich in die Wohnung des Kranken und geben den Angehörigen und auch den anderen Bewohnern des Hauses Verhaltungsmassregeln. Durch gegebenenfalls angeordnete Klassenuntersuchungen in Schulen und Kindergärten werden Dauerausscheider ermittelt und diese ebenso wie Bazillenträger grundsätzlich vom Besuch der Anstalt ausgeschlossen. Die Aerzte werden durch Rundschreiben usw. auf die Vorzüge der möglichst frühzeitigen intramuskulären Verabreichung des Heilserums und auf eventuelle Anwendung der Schutzimpfung hingewiesen, wofür bei Minderbemittelten die Kosten von der Gemeinde getragen werden. Von der sogenannten Schlussdesinfektion sah man wenig Nutzen.

KOTZ.

37) **E. Friedberger. Bazillenträger, ihre Entstehung und Bekämpfung.** *Münchener med. Wochenschr. No. 39. S. 1389. 1916.*

Bemerkungen zu der Arbeit Rolly's. Münchoner med. Wochenschr., S. 1217, 1916, nebst einer Entgegnung hierzu von Rolly. KOTZ.

38) **Reiche** (Hamburg). **Die Verbreitung und Bekämpfung der Diphtherie.** *Münchener med. Wochenschr. No. 51. S. 1788. 1916.*

Bemerkungen zu W. Kruse's gleichnamigem Aufsatz (Ebendas. No. 35). Verf. vergleicht seine Erfahrungen bei der Hamburger Epidemie mit den bisher geltenden Ansichten über Serumbehandlung. Er kommt in vielen Punkten zu ganz anderen Schlussfolgerungen wie Kruse. Die Arbeit zeigt, wie schwierig es ist, aus den Statistiken einwandfreie Schlüsse zu ziehen und wie bestimmte Erscheinungen sowohl für die eine wie für die andere Theorie ausgelegt werden können.

KOTZ.

39) **Emily L. Moshage** and **John A. Kolmer. Eine Studie über die Säureerzeugung der Diphtheriebazillen. (A study of acid production by diphtheria bacilli.)** *The journal of infectious diseases. Juli 1916.*

Die Säureerzeugung der Diphtheriebazillen ist am stärksten in Dextrose, Dextrin, Lävulose und Galaktose zu finden. Die granulären Formen erzeugen öfter Säuren wie die homogenen. Im allgemeinen ist der Grad der Säureerzeugung der Virulenz gleich. OTTO T. FREER.

40) **Stahr** (Danzig). **Zur Gram-Färbung des Löffler'schen Diphtheriebazillus.** *Münchener med. Wochenschr. No. 29. S. 1041. 1916.*

Verf. benutzt die Eigenschaft der Diphtheriebazillen sich im Alkohol teil-

weise zu entfärben zur Differentialdiagnose gegenüber Pseudodiphtheriebazillen. Keine Angaben über die Technik.

KOTZ

41) **Langer** (Charlottenburg). **Die Beschleunigung der bakteriologischen Diphtheriediagnose.** *Münchener med. Wochenschr. No. 38. S. 1373.*

Die Ueberlegenheit in der Alkoholfestigkeit aller Pseudodiphtheriebazillen gegenüber den echten Diphtheriebazillen ist nur dann zur Differentialdiagnose verwendbar, wenn, wie dies L. in seinen früheren Arbeiten, auf die er sich beruft, zeigte, eine einheitliche Entfärbungszeit für alle Diphtheriebazillen zugrunde gelegt wird. Die Methode ist besonders deshalb von praktischem Wert, weil sie im Gegensatz zu den anderen schon nach 8 Stunden eine sichere Diagnose ermöglichen soll.

KOTZ.

e I) Kehlkopf und Luftröhre.

42) **Emil Treitel. Röntgenaufnahmen des normalen und erkrankten Kehlkopfes.** Mit 3 Fig. u. 6 Abb. *Diss. München (o. Jahrg).*

Die Arbeit, welche im Juni 1914 abgeschlossen wurde, also vor der Publikation des Weingärtner'schen Buches, beschäftigt sich hauptsächlich mit der vergleichenden Untersuchung der Röntgenoskopie und Laryngoskopie. Zunächst wurden Versuche an Leichenkehlköpfen ausgeführt, Aufnahmen im frontalen, sagittalen und in beiden schrägen Durchmessern, ferner auch endolaryngeale durch Einführung eines Films zwischen Aryknorpel und Stimmbändern am aufgeschnittenen Leichenkehlkopf. Letztere Resultate waren aber wenig befriedigend, so dass von endolaryngealen Lebendaufnahmen Abstand genommen wurde.

Es folgt dann die Beschreibung einer Reihe von Röntgenbefunden am normalen und krankhaften Kehlkopf, die u. a. in einem Fall von Carcinoma laryngis die gekörnte Verknöcherungsfigur, wie sie Thost beschreibt, erkennen liessen.

Die Arbeit wurde auf Anregung von Neumayer (München) ausgeführt.

DREYFUSS.

43) **Gino Merelli. Untersuchungen über die motorischen Nervenendigungen der Kehlkopfmuskeln. (Ricerche sulle terminazioni nervose motrici dei muscoli laringei.)** *Giorn. ital. di otologia. No. 4. 1917.*

Verf. geht von den Untersuchungen aus, die Grabower über die mototorischen Nervenendigungen in den Kehlkopfmuskeln angestellt hat, in der Absicht, auf diese Weise eine Erklärung für die grössere Vulnerabilität des M. cricoarytaenoideus posticus zu finden. Er hat seine eigenen Untersuchungen an den Kehlkopfmuskeln des Schweins angestellt; es gibt deren 5 (Crico-thyreoideus, Cricoarytaenoid. post., Cricoarytaenoid. lateralis und Arytaenoideus). Die Folgerungen, zu denen er gelangt, sind folgende: 1. Die Nervenendigungen im M. cricothyreoideus sind zahlreicher als in allen anderen Kehlkopfmuskeln. 2. Die Nervenendigungen kommen in drei Formen vor, knäuelförmig, fingerförmig und traubenförmig. Die erste Form findet sich vorwiegend in allen Muskeln mit Ausnahme des Crico-Thyreoideus; die fingerförmige Form ausschliesslich in den Dilatatoren, die Traubenform ausschliesslich im Crico-Thyreoideus. Die grössere Zahl der

motorischen Nervenendigungen erklärt Verf. damit, dass dieser Muskel innervierende Aeste von verschiedenen Nervenursprüngen erhält. Die Verschiedenheit in der Form der Nervenendigungen sucht er folgendermassen zu erklären: 1) Die traubenförmigen Nervenendigungen gehören einem Nerven an, der nicht der Rekurrens ist, da sie sich nur im Crico-Thyreoideus finden. 2. Die in allen Muskeln sich findenden knäuelförmigen Endigungen werden vom Rekurrens gebildet und da sie von feinen Nervenfasern gebildet werden, so würde dies nach einer Hypothese Stefanelli's für die geringe Funktionsstärke der Kehlkopfmuskeln sprechen. 3. Die fingerförmigen Fortsätze, die ebenfalls vom Rekurrens gebildet werden, bestätigen jene Hypothese noch in höherem Masse, da sie sich nur in den Dilatatoren und niemals in den Konstriktoren finden, was eine Erklärung für die grössere funktionelle Inanspruchnahme dieser Muskelgruppe im Vergleich zu der andern gibt.

Verf. stellt in Aussicht, dass er seine Untersuchungen auf andere Tiere und den Menschen ausdehnen will.

FINDER.

44) **Körner** (Rostock). **Ueber Lähmungen der Nervi vagus, accessorius Willisii, hypoglossus und sympathicus durch Fernschädigung bei Halsschüssen.** *Münchener med. Wochenschr. 1916. No. 40. Feldärztl. Beil. S. 1429.*

Verf. berichtet über das weitere Schicksal der Fälle 3 und 17 seiner Beobtungsreihe von Kehlkopfverletzungen in der Zeitschr. f. Ohrenheilk. u. d. Krkh. d. Luftwege 72 u. 74 (Besserung nach operativer Freilegung der Nerven und Beseitigung des benachbarten Narbengewebes), ferner über einen Fall von Sympathikuslähmung, bei dem aus dem raschen Abklingen der Erscheinungen ebenfalls Fernwirkung anzunehmen ist.

KOTZ.

45) **Augusto Giannone. Ein Fall von extralaryngealer Laryngozele. (Un caso di laringocele estralaringeo.)** *Arch. ital. di otologia. Juni 1916.*

51jähriger Mann, vor 16 Jahren Syphilis. In der Mittellinie des Halses zwischen Zungenbein und Ringknorpel sieht man bei ruhiger Atmung eine Anschwellung von der Grösse eines Hühnereies von glatter Oberfläche mit Fluktuation im Zentrum, sie ist weich und kann eingedrückt werden; die Haut darüber gerötet. Wenn man den Tumor eindrückt, so wird er kleiner, man hört dabei ein krepitierendes Geräusch. Perkussion ergibt tympanitischen Schall. Laryngoskopische Untersuchung: Rötung der Taschenbänder, geringere Rötung der Stimmbänder, letztere zeigen in ihrer mittleren Portion eine erhebliche Erosion, so dass sie beim Aneinanderliegen eine kleine dreieckige Oeffnung zwischen sich lassen. Bei der Inzision des Tumors in der Mittellinie entweicht Luft, in der Höhle findet sich eine kleine Menge dicken Breies, nach deren Entfernung man bemerkt, dass die Hinterwand des Hohlraums dem Larynx adhärent ist. Mit dem scharfen Löffel werden die Granulationen abgetragen, mit der Sonde konstatiert man, dass der Schildknorpel kariös ist und im Spatium crico-thyreoideum eine kleine Perforation vorhanden ist. An dieser Stelle entsprang wahrscheinlich der Tumor. Verf. sieht in seinem Fall als prädisponierende Ursache eine Chondritis syphilitica an; durch diese wurde ein Locus minoris resistentiae geschaffen und durch die Hustenstösse entstand an dieser Stelle die Laryngozele.

FINDER.

46) **F. Lasagna. Ueber eine seltene Form von stenosierender Laryngitis. (Di una rara forma laringea stenosante.)** *Arch. ital. di otologia. No. 4. 1915.*

Es handelte sich um eine Laryngitis hyperplastica supraglottica. Pat. ist ein 52jähriger Mann; seit 2 Jahren Husten und Heiserkeit, seit 6 Monaten zunehmende Atemnot. Man sieht von der Seitenwand des Larynx in Fortsetzung der aryepiglottischen Falten und der Aryknorpel zwei Wülste von roter Farbe und glatter Oberfläche, die sich bei der Inspiration auseinander bewegen, die Stimmbänder aber nicht sehen lassen. Nach vorhergehender Tracheotomie werden die Wülste in mehreren Sitzungen endolaryngeal entfernt; die mikroskopische Untersuchung ergibt, dass es sich um reine Gewebshyperplasie ohne jeden spezifischen Charakter handelt. Nach 2 Monaten kann die Kanüle entfernt werden; es tritt völlige Heilung ein.

FINDER.

47) **O. Levinstein** (Berlin). **Ueber den akuten Gelenkrheumatismus des Kehlkopfes.** *Zeitschr. f. Laryng., Rhinol. etc. Bd. 8. H. 4. S. 365. 1917.*

Der akute Gelenkrheumatismus des Kehlkopfes ist ein seltenes Vorkommnis, Mygind hat in seiner Arbeit aus dem Jahre 1914 aus der Literatur 17 Fälle zusammengestellt, dem sich als 18. der vom Autor beobachtete anfügt:

Ein bisher gesunder Mann erkrankt im Anschluss an eine Erkältung (Liegen auf blosser Erde während einer kühlen Nacht) an Fieber und allgemeinem Krankheitsgefühl, wozu bald als lokale Beschwerden Schluckschmerzen und Heiserkeit treten. Die laryngoskopische Untersuchung ergibt eine erhebliche Rötung und Schwellung des rechten Aryknorpels und der rechten aryepiglottischen Falte, sowie eine Fixation des rechten Stimmbandes in Abduktionsstellung. Fieber, Allgemeinerscheinungen und Schluckschmerzen gehen allmählich zurück, die Fixation des Stimmbandes erst im Verlauf einiger weiterer Tage, nachdem Rötung und Schwellung der Kehlkopfschleimhaut bereits einige Tage vorher verschwunden waren Dies spricht dafür, dass die Immobilisierung des rechten Stimmbandes nicht durch die entzündliche Schwellung der Schleimhaut, sondern vielmehr durch eine Schwellung im rechten Cricoarythämoidgelenk selbst verursacht war, ebenso wie der Umstand, dass die Schmerzen im Kehlkopf zu gleicher Zeit, wie die Heiserkeit auftraten, dahin zu deuten ist, dass es sich nicht um eine sekundäre, d. h. von der Schleimhaut fortgeleitete Entzündung des Gelenkes, sondern um eine primäre Gelenkaffektion handelte, Solche Fälle von primärem, monoartikulärem Rheumatismus des Crico-arythänoidgelenks sind bis jetzt eigentlich nur zweimal beschrieben worden von Bruck (Lehrbuch der Krankheiten der Nase usw.) und Melzi (Arch. f. Laryng., Bd. 13, S. 153).

SCHLITTLER.

48) **O. Levinstein** (Berlin). **Ueber Epiglottitis rheumatica acuta.** *Zeitschr. für Laryng.. Rhinol. etc. Bd. 8. H. 4. S. 375. 1917.*

Die Epiglottis ist eigentlich infolge ihrer Lage Insulten mechanischer und thermischer Art so sehr ausgesetzt, dass ihre Erkrankung viel häufiger zu erwarten wäre. Verglichen mit den Stimmbändern, die verhältnismässig häufig infolge thermischer Einflüsse erkranken — Erkältungslaryngitis oder eigentlich besser Chorditis —, verfügt die Epiglottis wohl über eine ziemliche Widerstandsfähig-

keit gegenüber solchen Schädlichkeiten, so dass primäre, auf die Epiglottis lokalisierte Entzündungen im allgemeinen selten sind.

Symptome einer solchen primären rheumatischen Epiglottitis sind: Schmerzen im Hals, besonders beim Schlucken, Hustenreiz, Druckgefühl im Hals, reine, unveränderte Stimme. Objektiv liess sich feststellen eine Rötung und Schwellung des ganzen Kehldeckels, glosso- und aryepiglottische Falten frei, ebenso die übrigen Teile des Kehlkopfes unverändert. Unter Aspirin und hydropathischem Umschlag erfolgte Besserung in 4—5 Tagen.

Verf. glaubt für den Hustenreiz und das unangenehme Druckgefühl im Hals einmal die entzündliche Schwellung des Kehldeckels selbst verantwortlich machen zu müssen, weiterhin dann aber namentlich die Berührung des letzteren mit der Zungentonsille. Letzteres dürfte namentlich der Fall sein, wenn die Affektion ihren Höhepunkt überschritten, die Hyperästhesie die Epiglottisschleimhaut mit dem Abklingen der entzündlichen Erscheinungen verschwunden, die verdickte Epiglottis aber immer noch auf die Zungentonsille drückt und reflektorisch Husten und Druckgefühl auslöst.

SCHLITTLER.

49) **Steiner** (Prag). **Ueber primäres Kehlkopferysipel.** *Med. Klinik. No. 15. 1917.*

Der geschilderte Fall (24jähriger Soldat) lehrt, dass das Krankheitsbild im Hinblick auf die anatomischen Veränderungen im Kehlkopfinnern in ihrem Zusammenhang mit dem mikroskopischen Befunde des aus den Entzündungsherden stammenden Streptococcus pyogenes, sowie mit Rücksicht auf den klinischen Verlauf (ganz plötzliche, mit Schüttelfrost und hohem Fieber einhergehende, flächenhaft sich ausdehnende Laryngitis mit entzündlichem Oedem) tatsächlich die so ausserordentlich selten vorkommende primäre Lokalisation eines Erysipels im Kehlkopfe darstellt. Die Diagnose war schon intra vitam gestellt worden.

SEIFERT.

50) **A. Réthi** (Budapest). **Die Therapie der postoperativen Kehlkopfblutungen, mit Mitteilung von 2 schweren Fällen.** *Orvosi hetilap. No. 52. 1916.*

Das vorgeschlagene Verfahren besteht in der Anwendung von auf die Art der Bellocq'schen Nasentampons gebildeten Nasentampons, zu deren Anwendung die ohnedies notwendige Ausführung der Tracheotomie die Vorbedingung ist. Die Bellocq'sche Röhre wird durch die Tracheotomiewunde in Rose'scher Lage durch den Kehlkopf bis zum Pharynx eingeführt und dort entfaltet, daran wird die eine Seidenschnur des Tampons befestigt und durch die Tracheotomiewunde heruntergezogen, während ein anderer Seidenfaden zur Entfernung des Tampons durch den Mund dient.

POLYAK.

51) **F. Ninger** (Prag). **Kehlkopfschüsse.** Aus dem laryngorhinol. Inst. d. k. k. tschech. Univ. (Vorst.: Prof. Dr. Kutvirt).

Mitteilung über 8 Kehlkopfschussverletzungen. Nur einmal war die Tracheotomie im Felde notwendig geworden. Die Therapie war durchweg exspektativ. Die Stimmresultate sind in fast allen Fällen, die längere Zeit beobachtet werden konnten, gut zu nennen.

STEINER.

52) **Allenbach** (Strassburg). **Ueber Kriegsverletzungen des Kehlkopfes nach Erfahrungen dieses Krieges.** *Münchener med. Wochenschr. 1916. No. 41. Feldärztl. Beil. S. 1464.*

Verf. beleuchtet die bisherigen Veröffentlichungen und bringt eine Literaturzusammenstellung von 30 Publikationen. Er fügt einen selbstbeobachteten Fall bei, bei dem Bolzenbehandlung nötig war. KOTZ.

53) **E. J. Moure** und **Georges Canuyt. Die Kriegsverletzungen des Larynx und der Trachea. (Les plaies de guerre du larynx et de la trachée.)** *Revue de chirurgie. No. 4. 1916.*

Unter mehr als 12000 Kranken haben Verff. nur 30 Fälle von Wunden des Larynx und der Trachea gesehen. Verff. besprechen zuerst die neuropathischen Störungen, Aphonie, Mutismus, dann die extralaryngealen Verletzungen, und zwar die Verletzungen der Nerven und der Muskeln, zum Schluss die Verletzungen des eigentlichen Rohres. Den Schluss bildet die Besprechung der Stenosen, und zwar hauptsächlich der Narbenstenosen. Verff. stützen sich dabei auf 31 eigene Fälle, die der Friedens- und Kriegspraxis angehören; die von ihnen angewandte Therapie ist die Laryngo-Tracheostomie, die in Lokalanästhesie gemacht wird.

FINDER.

54) **Härting** (Leipzig). **Blutegel im Kehlkopf.** *Münchener med. Wochenschr. 1916. No. 42. Feldärztl. Beil. S. 1502.*

Drei türkische Soldaten hatten aus einem Tümpel getrunken. Verf. konnte mittels gebogener Kornzange bei jedem von ihnen einen Blutegel entfernen, der sich „direkt im Kehlkopf" angesogen haben soll. KOTZ.

55) **Finzi. Beitrag zur Kasuistik der Fremdkörper in den Bronchien. (Contributo alla casuistica dei corpi estranei nei bronchi.)** *Arch. ital. dei otologia. No. 2. 1915.*

10jähriger Knabe hatte das Mundstück einer Kindertrompete inspiriert; bei tiefen Inspirationen hörte man ein Geräusch, wie von einer kleinen Trompete herrührend. Radioskopie zeigt den Fremdkörper auf der rechten Thoraxseite, etwas unter dem Manubrium sterni, 2—3 cm von der Mittellinie. Tiefe Tracheotomie. Bei einer neuen Radioskopie sieht man den Fremdkörper etwas tiefer als er vorher gewesen war. Bronchoskopie: Im rechten Bronchus sehr viel Sekret, der Fremdkörper ist nicht zu entdecken. Nachts starker Husten, Pat. hat das Gefühl, dass ihm ein Fremdkörper nach oben springt; die Kanüle wird entfernt und der Fremdkörper wird durch die Tracheotomieöffnung hinausgeschleudert. FINDER.

56) **Schousboe. Vier Fälle von durchlöcherten Fremdkörpern in den tieferen Luftwegen. (Fire tilfaelde af gennemhullede fremmedlegemer i de dybere luftveje.)** *Nordisk Tidskrift for Oto-Rhino-Laryngologi. H. 2—4. 1916.*

Fall 1. 2jähriger Knabe, der eine Pappzigarrenspitze aspiriert hatte; $3^1/_2$ Stunden später Aufnahme in das Hospital. Keine Symptome von Seiten der Fremdkörper, Diagnose noch durch Keuchhusten erschwert. Tracheotomia inf., Bronchoskopie: Extraktion des Fremdkörpers, der im rechten Bronchus sass;

Heilung. Die auskultatorischen Symptome fehlten, da der Fremdkörper perforiert war und nicht obturierend wirkte; die Luft ging durch ihn hindurch.

Fall 2. Ebenfalls 2jähriger Knabe, der eine Pappzigarrenspitze aspiriert hatte. Der Fremdkörper sass in der Rima glottidis; während eines Versuchs, ihn durch direkte Laryngoskopie zu extrahieren, wurde die Atmung so schlecht, dass eiligst die Tracheotomia sup. gemacht wurde. Es zeigte sich, dass der Fremdkörper aus dem Larynx verschwunden und während der Tracheotomie tiefer nach unten aspiriert worden war. Bronchoscopia inf. zeigte ihn im rechten Bronchus. Extraktion. Heilung. In diesem Fall war es für den Patienten von grösster Bedeutung, dass der Fremdkörper perforiert war und also die Luft hindurch passieren liess.

Fall 3. 13 Jahre alter Knabe, der die Bernsteinspitze einer Pfeife aspiriert hatte. Am folgenden Tage Extraktion durch Bronchoscopia sup.

Fall 4. 19jähriger Mann, der von seinem dritten Lebensjahr an Tracheotomiekanüle getragen hatte wegen Larynxstriktur. Die Kanüle zerbrach und die äussere Röhre glitt in die Trachea. Starke Dyspnoe — nicht wegen des Fremdkörpers, der perforiert war und die Luft hindurch liess, sondern weil die Trachealfistel sich stark zusammengezogen hatte. Extraktion durch Bronchoscopia inf. Heilung.

FINDER.

e II) Stimme und Sprache.

57) **W. Carrie. Sonderklassen für sprachkranke Schulkinder.** *Zeitschr. für Kinderforschung. 21. Jahrg. H. 3—6. Dezember 1915 bis März 1916.*

C. betont den Wert von Sonderklassen gegenüber den Heilkursen insbesondere für Stotterer, deren Behandlung längere Zeit beansprucht, falls man sich nicht mit Scheinheilungen begnügt. Bedauerlicherweise beginnt die Arbeit mit der ganz unwissenschaftlichen Definition des Stotterns von Elders, dessen Heilverfahren C. vergeblich als neu nachweisen will, weil es den „offenen Klang" in die Stotterheilung einführe. Vergl. hierüber die Referate im Centralblatt, 1915, S. 316, 317. 1916, S. 90. Im übrigen führt C. alles an, was gegen die Stotterheilkurse spricht, deren Wert er vielleicht noch mehr als nötig herabsetzt, um die Einrichtung der Sonderschule und deren Vorzüge hervorzuheben. Er gibt die 5 Forderungen von Harbeck für Einrichtung von Sonderklassen wieder, ferner deren Personalbogen und charakterisiert die Uebungsbehandlung sowie die psychische Behandlung, wobei es ihm passiert den Satz auszusprechen: „Kinder sind mit wenigen Ausnahmen noch willensschwach." Darauf fussend greift er Gutzmann mit Unrecht an, der von der Aussichtslosigkeit der Behandlung bei pathologischer Willensschwäche spricht.

NADOLECZNY.

58) **Fröschels** (Wien). **Zur Frage der Entstehung des „tonischen Stotterns" und zur Frage der Wirkungslosigkeit des elektrischen Stromes in den meisten Fällen von Stottern.** *Med. Klinik. No. 16. 1917.*

Ein durch Granatverschüttung bewusstlos gewordener, sonst gesunder, 19jähriger Soldat erwacht taubstumm aus der Bewusstlosigkeit, erlangt von selbst wieder normales Gehör und die Fähigkeit, stimmlos und unter klonischem Stottern zu sprechen. Intralaryngeale Faradisation erzeugt die Stimme, heilt aber das

Stottern nicht, sondern verwandelt es in ein tonisches. Stottern wird durch den faradischen Strom fast niemals günstig beeinflusst. SEIFERT.

59) **H. Curschmann. Bemerkungen zur Behandlung hysterischer Stimm- und Sprachstörungen.** *Münchener med. Wochenschr. No 46. S. 1644. 1916.*

C. wendet sich gegen die Verallgemeinerung des Muck'schen Verfahrens und redet bei frischen Fällen der Anwendung äusserer Faradisation, Massage und Vibration das Wort. Ferner bedient er sich der Summethode (ähnlich der durch Spiess eingeführten Karl Hermann'schen Summethode, Verhandl. des Vereins süddeutscher Laryngologen 1904) zur Behandlung von Stimmermüdung, die er aber nicht zur Behandlung bei Mutismus empfiehlt, da er ihren Einfluss beim Stottern (zu Unrecht. Ref.) fürchtet. C. bezieht sich in seinen Angaben auf die Hey'sche Gesangsmethode. NADOLECZNY.

60) **O. G. Kessel. Taschenbandsprecher.** *Zeitschr. f. Ohrenheilk. u. Laryng. Bd. 74. H. 2. S. 69.*

Es handelt sich um Soldaten, die von der Front wegen 14 Tage bis vier Wochen dauernder Stimmlosigkeit zurückgeschickt wurden. Es waren teils krampfhaft, teils nicht krampfhaft unter Ausschaltung der Stimmlippen mit den Taschenlippen sprechende Leute. Die oberen Luftwege zeigten hyperämisch gestaute Schleimhäute, bei frischen Fällen gleichmässige Rötung und Schwellung der Stimmlippen, bei älteren nicht, aber dann Insuffizienz des Internus und Transversus. K. erklärt das Zustandekommen aus dem Sprechen bei akuter Laryngitis und Beibehalten des Quetschens, das seinerseits Schmerzen erzeugen kann. Behandlung: Rauchverbot, Ruhe, ruhige Atmung, Summübungen. In der Hälfte der Fälle gelang in wenigen Minuten die Einübung der richtigen Funktion, bei hartnäckigen Fällen misslang sie. K. nimmt keine Hysterie an. NADOLECZNY.

f) Schilddrüse.

61) **Weichhardt** und **Wolff** (Erlangen). **Weitere Untersuchungen über den endemischen Kropf mit besonderer Berücksichtigung des Vorkommens im Königreich Bayern.** *Münchener med. Wochenschr. 1916. No. 29. S. 309.*

Die Ergebnisse der chemischen Untersuchungen des Trinkwassers aus Kropfgegenden sprechen gegen einen Zusammenhang zwischen Kropf und Bodenbeschaffenheit. So fand sich beispielsweise in ausgesprochenen, aus Urgestein entspringenden Kropfwässern auffallend wenig Kalk. KOTZ.

62) **Messerli** (Lausanne). **Beitrag zum Studium der Aetiologie des endemischen Kropfes. (Contribution à l'étude de l'étiologie du goitre endémique.)** *Schweizer Rundschau für Medizin. No. 3/4. 1917.*

Diese Studie behandelt das bekannte reizend gelegene Städtchen Gandria bei Lugano am See, welches trotz herrlicher klimatischer Lage infolge äusserst eng gedrängter Bauart, grosser Unsauberkeit der Bevölkerung in den Strässchen und Häuschen, Gebrauchs des gleichen Wassers als Trinkwasser aus dem See, in welchen sich alle Abtritte und Abfälle entleeren, kein einziges autochthones kropffreies halb oder ganz erwachsenes Individuum aufweisen kann. Der Monte Bré, auf dessen steil in den See abstürzendem felsigen Fuss Gandria

Heilung. Die auskultatorischen Symptome fehlten, da der Fremdkörper perforiert war und nicht obturierend wirkte; die Luft ging durch ihn hindurch.

Fall 2. Ebenfalls 2jähriger Knabe, der eine Pappzigarrenspitze aspiriert hatte. Der Fremdkörper sass in der Rima glottidis; während eines Versuchs, ihn durch direkte Laryngoskopie zu extrahieren, wurde die Atmung so schlecht, dass eiligst die Tracheotomia sup. gemacht wurde. Es zeigte sich, dass der Fremdkörper aus dem Larynx verschwunden und während der Tracheotomie tiefer nach unten aspiriert worden war. Bronchoscopia inf. zeigte ihn im rechten Bronchus. Extraktion. Heilung. In diesem Fall war es für den Patienten von grösster Bedeutung, dass der Fremdkörper perforiert war und also die Luft hindurch passieren liess.

Fall 3. 13 Jahre alter Knabe, der die Bernsteinspitze einer Pfeife aspiriert hatte. Am folgenden Tage Extraktion durch Bronchoscopia sup.

Fall 4. 19jähriger Mann, der von seinem dritten Lebensjahr an Tracheotomiekanüle getragen hatte wegen Larynxstriktur. Die Kanüle zerbrach und die äussere Röhre glitt in die Trachea. Starke Dyspnoe — nicht wegen des Fremdkörpers, der perforiert war und die Luft hindurch liess, sondern weil die Trachealfistel sich stark zusammengezogen hatte. Extraktion durch Bronchoscopia inf. Heilung.

FINDER.

e II) Stimme und Sprache.

57) **W. Carrie. Sonderklassen für sprachkranke Schulkinder.** *Zeitschr. für Kinderforschung. 21. Jahrg. H. 3—6. Dezember 1915 bis März 1916.*

C. betont den Wert von Sonderklassen gegenüber den Heilkursen insbesondere für Stotterer, deren Behandlung längere Zeit beansprucht, falls man sich nicht mit Scheinheilungen begnügt. Bedauerlicherweise beginnt die Arbeit mit der ganz unwissenschaftlichen Definition des Stotterns von Elders, dessen Heilverfahren C. vergeblich als neu nachweisen will, weil es den „offenen Klang" in die Stotterheilung einführe. Vergl. hierüber die Referate im Centralblatt, 1915, S. 316, 317. 1916, S. 90. Im übrigen führt C. alles an, was gegen die Stotterheilkurse spricht, deren Wert er vielleicht noch mehr als nötig herabsetzt, um die Einrichtung der Sonderschule und deren Vorzüge hervorzuheben. Er gibt die 5 Forderungen von Harbeck für Einrichtung von Sonderklassen wieder, ferner deren Personalbogen und charakterisiert die Uebungsbehandlung sowie die psychische Behandlung, wobei es ihm passiert den Satz auszusprechen: „Kinder sind mit wenigen Ausnahmen noch willensschwach." Darauf fussend greift er Gutzmann mit Unrecht an, der von der Aussichtslosigkeit der Behandlung bei pathologischer Willensschwäche spricht.

NADOLECZNY.

58) **Fröschels** (Wien). **Zur Frage der Entstehung des „tonischen Stotterns" und zur Frage der Wirkungslosigkeit des elektrischen Stromes in den meisten Fällen von Stottern.** *Med. Klinik. No. 16. 1917.*

Ein durch Granatverschüttung bewusstlos gewordener, sonst gesunder, 19jähriger Soldat erwacht taubstumm aus der Bewusstlosigkeit, erlangt von selbst wieder normales Gehör und die Fähigkeit, stimmlos und unter klonischem Stottern zu sprechen. Intralaryngeale Faradisation erzeugt die Stimme, heilt aber das

·m Brünings'schen Instrumentarium angepasst, das ja das bei .lichste ist und mit dem die Verff. ihre Erfahrungen gesammelt ..ieren Instrumenten sind nur die verbreitetsten kurz behandelt. ıenn ein Lehrbuch soll eine bestimmte, fassliche Anweisung geben .r ist eine gewisse Beschränkung notwendig. — Die anderen drei Teile :ı die direkte Laryngoskopie einschliesslich der (etwas sehr kurz behan- :ı) Schwebelaryngoskopie, die Tracheobroncho- und die Oesophagoskopie. :i ihnen ergibt sich von selbst eine Untereinteilung in je einen technischen Abschnitt (mit anatomisch-physiologischer Einführung) und einen klinischen. Ein sehr reiches Literaturverzeichnis schliesst das Buch.

Der hohen Kompetenz der Verff. entsprechend ist sachlich alles durchaus zuverlässig, sowohl im technischen wie im klinischen Teil. Die Darstellung ist knapp, klar, einleuchtend. Die Ausstattung ist die bekannte, gute der „Neuen deutschen Chirurgie"; dass bei den Illustrationen von prunkenden bunten Tafeln Abstand genommen wurde, mit denen im letzten Jahrzehnt ein übergrosser Luxus getrieben wurde, wird niemand tadeln. So ist das Wort mehr in den Brennpunkt des Interesses gerückt. — Das Buch wird all denen, die sich mit der Endoskopie beschäftigen, ein treuer und nie versagender Führer sein.

Arthur Meyer (Berlin).

---

b) Oto-Laryngologische Gesellschaft in Stockholm.

Sitzung vom 30. September 1916.

Vorsitzender: G. Holmgren.

G. Holmgren demonstriert einen seit $^3/_4$ Jahren operierten und noch rezidivfreien Fall von Cancer maxillae sin.

Der 50jährige Mann klagt die letzten Monate über bedeutende Schmerzen im linken Auge; diese will H. erklären von der Dehnung, die die eigene Schwere des Bulbus, der nach der Operation seine Stütze von unten verloren hat, auf die nach hinten gehenden Weichteile (N. opticus etc.) ausübt. Ein den Bulbus in normaler Lage fixierender Stützverband hat H.'s Annahme bestätigt, da die Schmerzen jetzt verschwunden sind; H. beabsichtigt nun durch Anwendung von Musc. temporalis oder Masseter eine permanente Stütze hervorzubringen.

G. Holmgren berichtet über einen Fall von Fremdkörper in der Trachea mit symptomfreiem Verlauf bei einem 2jährigen Kind.

Das Kind wurde in Sabbatsbergs Ohrenklinik aufgenommen, weil man behauptete, dass es einen kleinen Nagel verschluckt hatte; keine Symptome von seiten des Digestions- oder Respirationsapparates. Eine Röntgenphotographie zeigte, dass der Nagel im hinteren Mediastinum wahrscheinlich im Oesophagus sass. In tiefer Chloroformnarkose wurde das Bronchoskop No. 5 in die Trachea hineingeführt, wo der Fremdkörper in der Nähe von der Bifurkation oder vielleicht in einem Hauptbronchus gefunden wurde und ohne Schwierigkeit entfernt wurde.

Vortr. betont besonders, dass Pat. mit Fremdkörpern in den Luftwegen so bald wie möglich zur bronchoskopischen Behandlung kommen müssen, da die Fremdkörper hier sehr oft symptomfrei sind; im Oesophagus dagegen verursachen

liegt, besteht ganz aus subalpinem Kalk. Aus allen diesen Tatsachen geht entgegen der einseitigen geologischen Kropftheorie deutlich hervor, dass der Kropf seine Ursache jedenfalls auch in durch Unrat verunreinigtem Trinkwasser haben kann und übrigens wahrscheinlich vorwiegend haben dürfte. JONQUIÈRE.

63) **B. R. Shurly** (Detroit, Mich.) **Erkrankungen der Thyreoidea in ihrer Beziehung zur Rhinologie und Laryngologie. (Thyroid disease in relation to rhinology and laryngology.)** *Journ. amer. med. assoc. 9. Dezember 1916.*

Verf. setzt das Verhalten der oberen Luftwege bei Erkrankungen der Schilddrüse auseinander, Befunde im Hals, Nase usw. und erwähnt im allgemeinen die Tätigkeit der Blutdrüsen, die auch in unserem Spezialfach viel des Interessanten darbieten. FREUDENTHAL.

64) **Ernest Zueblin** (Baltimore, Md.). **Die experimentelle Pathologie der Strumen. (The experimental pathology of goitre.)** *New York med. journ. 16. Dez. 1916.*

Der auf Grund von Experimenten usw. gewonnene Eindruck ist, dass wir noch kein richtiges Verständnis dieser Frage haben. Weitere Forschungen über den möglichen Einfluss geologischer Strata, der Kolloidsubstanzen, der Wasserzufuhr, inneren Sekretion usw. sind in dieser komplizierten Frage erforderlich.

FREUDENTHAL.

g) Oesophagus.

65) **Walz** (Stuttgart). **Demonstration einer Atresie des Oesophagus.** *Württ. Korresp.-Blatt. No. 7. 1917.*

Das Präparat stammte von einem 10 Tage alten Mädchen: Blindsack des oberen Oesophagus, Mündung des unteren Oesophagus in die Luftröhre.

SEIFERT.

66) **Martin Levin. Beitrag zur Kasuistik des Carcinoma oesophagi.** *Diss. Erlangen 1913.*

1. Fall. 66 Jahre alte Frau. Durchbruch des Karzinoms in den Hauptast der rechten Pulmonalarterie. Tödliche Blutung.

2. Fall. Durchbruch an mehreren Stellen in die Aorta. Tödliche Blutung in den Oesophagus. DREYFUSS.

67) **Engelmann** (Hamburg). **Schmucknadel aus der Speiseröhre entfernt.** *Med. Klinik. No. 11. S. 320. 1917.*

Eine Schmucknadel aus dem Oesophagus wurde bei einem 8 Monate alten Mädchen von Engelmann vor dem Röntgenschirm mit einer Kehlkopfpinzette entfernt. SEIFERT.

II. Kritiken und Gesellschaftsberichte.

a) **W. Brünings** und **W. Albrecht. Direkte Endoskopie der Luft- und Speisewege.** Neue deutsche Chirurgie. Bd. 16. Enke's Verlag. Stuttgart 1915.

Das vorliegende Werk ist die erste zusammenfassende Technik und Klinik gleichmässig berücksichtigende Darstellung der gesamten Endoskopie. Es zerfällt in 4 Teile, von denen der erste die allgemeine Technik und Methodik umfasst.

Dieselbe ist dem Brünings'schen Instrumentarium angepasst, das ja das bei weitem gebräuchlichste ist und mit dem die Verff. ihre Erfahrungen gesammelt haben; von anderen Instrumenten sind nur die verbreitetsten kurz behandelt. Mit Recht, denn ein Lehrbuch soll eine bestimmte, fassliche Anweisung geben und hierfür ist eine gewisse Beschränkung notwendig. — Die anderen drei Teile betreffen die direkte Laryngoskopie einschliesslich der (etwas sehr kurz behandelten) Schwebelaryngoskopie, die Tracheobroncho- und die Oesophagoskopie. Bei ihnen ergibt sich von selbst eine Untereinteilung in je einen technischen Abschnitt (mit anatomisch-physiologischer Einführung) und einen klinischen. Ein sehr reiches Literaturverzeichnis schliesst das Buch.

Der hohen Kompetenz der Verff. entsprechend ist sachlich alles durchaus zuverlässig, sowohl im technischen wie im klinischen Teil. Die Darstellung ist knapp, klar, einleuchtend. Die Ausstattung ist die bekannte, gute der „Neuen deutschen Chirurgie"; dass bei den Illustrationen von prunkenden bunten Tafeln Abstand genommen wurde, mit denen im letzten Jahrzehnt ein übergrosser Luxus getrieben wurde, wird niemand tadeln. So ist das Wort mehr in den Brennpunkt des Interesses gerückt. — Das Buch wird all denen, die sich mit der Endoskopie beschäftigen, ein treuer und nie versagender Führer sein.

Arthur Meyer (Berlin).

---

b) Oto-Laryngologische Gesellschaft in Stockholm.

Sitzung vom 30. September 1916.

Vorsitzender: G. Holmgren.

G. Holmgren demonstriert einen seit 3/4 Jahren operierten und noch rezidivfreien Fall von Cancer maxillae sin.

Der 50jährige Mann klagt die letzten Monate über bedeutende Schmerzen im linken Auge; diese will H. erklären von der Dehnung, die die eigene Schwere des Bulbus, der nach der Operation seine Stütze von unten verloren hat, auf die nach hinten gehenden Weichteile (N. opticus etc.) ausübt. Ein den Bulbus in normaler Lage fixierender Stützverband hat H.'s Annahme bestätigt, da die Schmerzen jetzt verschwunden sind; H. beabsichtigt nun durch Anwendung von Musc. temporalis oder Masseter eine permanente Stütze hervorzubringen.

G. Holmgren berichtet über einen Fall von Fremdkörper in der Trachea mit symptomfreiem Verlauf bei einem 2jährigen Kind.

Das Kind wurde in Sabbatsbergs Ohrenklinik aufgenommen, weil man behauptete, dass es einen kleinen Nagel verschluckt hatte; keine Symptome von seiten des Digestions- oder Respirationsapparates. Eine Röntgenphotographie zeigte, dass der Nagel im hinteren Mediastinum wahrscheinlich im Oesophagus sass. In tiefer Chloroformnarkose wurde das Bronchoskop No. 5 in die Trachea hineingeführt, wo der Fremdkörper in der Nähe von der Bifurkation oder vielleicht in einem Hauptbronchus gefunden wurde und ohne Schwierigkeit entfernt wurde.

Vortr. betont besonders, dass Pat. mit Fremdkörpern in den Luftwegen so bald wie möglich zur bronchoskopischen Behandlung kommen müssen, da die Fremdkörper hier sehr oft symptomfrei sind; im Oesophagus dagegen verursachen

sie, auch wenn sie verhältnismässig klein sind, bedeutende Symptome in Form von Schluckbeschwerden.

D. Rudberg: Ein Fall von akuter Sinusitis frontalis mit intrakraniellen Komplikationen.

Eine 25jährige Dame wurde wegen Symptomen von akuter Eiterung der linken Kiefer- und Stirnhöhle in die Klinik Sabbatsberg aufgenommen; sie wurde anfangs mit Conchotomia med. sin. und Spülung der linken Kieferhöhle behandelt; da die lokalen Symptome nicht aufhörten und die Pat. fieberte (39,9 C) wurden die bzw. Höhlen trepaniert, wobei an der Stirnhöhle ein Extraduralabszess angetroffen wurde. Die nach diesem Eingriff eingetretene Besserung dauerte nur einige Tage und es folgten von neuem Fieber, Kopfschmerzen, leichte Parese des linken Armes und Beines und Stauungspapille; eine Punktion des rechten Stirnlobus gab keinen Eiter, dagegen wurde nach Trepanation über dem rechten Parietallobus ein etwa hühnereigrosser Abszess gefunden. Drei Tage später verschied die Patientin.

Da die knöcherne innere Wand der Stirnhöhle gesund war, muss *die Infektion* des Gehirns nach der Meinung des Berichterstatters durch Thrombophlebitis der Knochenvenen vermittelt worden sein.

E. Erici: Ein Fall von akuter Sinusitis frontalis mit ungewöhnlichen intrakraniellen Komplikationen.

Bei einem 18jährigen Mann war eine akute linksseitige Stirnhöhlenentzündung bereits anfangs mit septischen Symptomen kombiniert; trotzdem die Nebenhöhlensymptome nach konservativer Behandlung zurückgingen, traten am sechsten Krankheitstage Symptome von Meningitis auf. Nach breiter Oeffnung der Stirnhöhle wurde ein Extraduralabszess über der Spitze des Frontallobus angetroffen. Meningealdrainage nach Holmgren, Tod 2mal 24 Stunden nachher. Die Sektion zeigte einen über die Hemisphäre der ganzen kranken Seite ausgebreiteten Subduralabszess.

E. Stangenberg.

---

c) Oto-Laryngologischer Verein in Kristiania.

Sitzung vom 1. Februar 1917.

Vorsitzender: Uchermann.
Schriftführer: Galtung.

Uchermann legte das Präparat eines Cholesteatoms vor.

Derselbe bespricht einen Fall ziemlich starker Blutungen aus dem Rachen eines jungen Mädchens, das wegen eines Mastoidalleidens operiert war. Während seines Aufenthalts meldeten sich Anzeichen eines doppelseitigen Peritonsillarabszesses mit Fieber, der sich jedoch, ohne zu deutlichem Durchbruch zu kommen, wieder zurückbildete. Nur rechtsseitig zeigte sich in der Fossa supratonsillaris etwas Eiter. Einige Tage darauf förderte Pat. etwa einen Becher voll venöses Blut herauf und in den folgenden Tagen geringere Mengen. Es stellte sich heraus, dass das Blut links vom hinteren Gaumenbogen unten kam, wo eine Hervorbauchung und ein kleiner roter Fleck zu sehen waren und dass es nur, wenn sie feste Nahrung genossen hatte, zum Vorschein kam. Nach Aetzung, Bettlager und flüssiger Nahrung hörten die Blutungen auf.

Uchermann besprach den Fall eines Fremdkörpers (Zwetschenkern) in der Speiseröhre eines 5jährigen Knaben mit Laugenstriktur. Der Stein liess sich ohne lokale oder allgemeine Betäubung mit der Leroy-d'Etiolle'schen Bougie leicht entfernen (vgl. die oto-laryngologischen Verhandlungen von 1916).

Leegaard: Entfernung eines Zimtstückes aus dem rechten Hauptbronchus durch Bronchoscopia superior.

Eine 59jährige Frau genoss am 19. 12. 1916 Saftsuppe mit Zimt, wobei ihr ein Stück Zimt in die falsche Kehle kam. Am 20. 12. fand sie sich in der Poliklinik mit der Klage ein, etwas Schlingbeschwerden zu spüren, während sie doch bei der Untersuchung völlig freie ruhige Atmung zeigte. Auch fanden sich keine Anzeichen eines Fremdkörpers in der Speiseröhre. Sie kam am 22. 12. wieder und teilte mit, dass sie zu wiederholten Malen Hustenanfälle mit gleichzeitigen Erstickungsempfindungen gehabt habe. Während dieser Anfälle habe sie das Gefühl, als würde das Zimtstück zum Hals hinauf geschleudert. Einige dieser Anfälle beobachtete man während ihres Aufenthalts im Krankenhaus und man meinte während einer derselben einen braunen Körper unter dem linken Stimmband wahrzunehmen. Es wurde eine Tracheoscopia sup. vorgenommen, wobei man im rechten Hauptbronchus die Kante eines braunen Körpers bemerkte, der, da er während der Tracheoskopie seine Stellung veränderte, ziemlich locker zu liegen schien. Der Fremdkörper wurde mit einer Killian'schen Zange ergriffen und zusammen mit dem Bronchoskop entfernt. Er erwies sich als ein braunes, flaches, viereckiges Zimtstück im Umfang von 1,6 × 1,8 cm. — Die Erstickungsanfälle kamen wahrscheinlich dadurch zustande, dass das Zimtstück ab und zu vom Hauptbronchus zur Subglottis heraufgehustet wurde. Sonst lag es ruhig im Hauptbronchus und verursachte in dieser Stellung keine merkbaren Atmungsbeschwerden.

Leegaard: Akute Otitis media mit Mastoiditis und tödlich verlaufender Meningitis ohne Fieber bei einer Diabetikerin.

Leegaard: Akute Otitis und Mastoiditis, hämorrhagische Nephritis, Metastase zu den Lungen, Empyema pleurae und Metastase zu dem einen Auge (Panophthalmie). Galtung.

d) Kriegstagung der Vereinigung niedersächsischer Ohren-, Nasen- und Halsärzte.

Am 5. April 1917 fand im Eppendorfer Krankenhause unter dem Vorsitz von Prof. Thost eine Tagung der Vereinigung niedersächsischer Ohren-, Nasen- und Halsärzte statt. Es waren 45 Herren aus Hamburg, Altona, Kiel, Rostock, Cassel, Hannover, Göttingen, Schwerin, Oldenburg erschienen. Als Gäste: Der stellvertretende Generalarzt des IX. Armeekorps, Marineoberstabsarzt Dr. Müller, Oberärzte und Assistenten des Eppendorfer Krankenhauses.

Der Vorsitzende begrüsste die Herren, gab einen Ueberblick über Entwicklung des Vereins und gedachte zweier Mitglieder des Vereins, die dem Kriege zum Opfer gefallen waren: Dr. Wolff (Hamburg) und Dr. Ernst Winkler (Bremen).

An Vorträgen und Demonstrationen folgten dann:

1. Stabsarzt Dr. Runge (Hamburg): Ueber die Untersuchung und Prüfung der in den Schwerhörigen-Ablesungskursen unterrichteten Soldaten vom ohrenärztlichen Standpunkt aus.
2. Stabsarzt Dr. Hotzmann (Hamburg): Untersuchung Schwerhöriger vom Standpunkt des Nervenarztes.
3. Fehling, Rektor der Schwerhörigenschule: Ueber die von ihm angewandte Methode des Ableseunterrichts.

   An diese Vorträge schloss sich die Vorstellung einer grösseren Reihe von Soldaten in verschiedenen Stadien des Ableseunterrichts.
4. Prof. Eugen Fraenkel (Hamburg): Demonstration makroskopischer und mikroskopischer pathologisch anatomischer Präparate von Erkrankung der oberen Luftwege bei Variola, sowie einiger seltener Tumoren von Larynx und Trachea.
5. Prof. Dr. Nonne (Hamburg): Ueber die Heilung funktioneller Sprachstörungen bei kriegsbeschädigten Patienten. Vorführung einer Reihe von Patienten, die durch Hypnose geheilt waren.
6. Dr. Brandenburg (Cassel) demonstrierte eine grosse Reihe Photographien von Soldaten, bei denen Nasenplastiken zum Teil aus dem Oberarm von ihm ausgeführt waren.
7. Geheimrat Körner (Rostock) demonstrierte eine Anzahl Röntgenplatten von Kopf- und Halsschüssen, darunter den von ihm publizierten Fall von Schuss in das Kleinkinn mit Lähmung einer grösseren Nervengruppe (Fernwirkung).
8. Reinking (Hamburg) demonstrierte an einem Patienten seine Methode, bei akuten Aufmeisselungen die Wunde primär zu schliessen.
9. Thost (Hamburg) demonstrierte 3 Patienten mit Halsschüssen, darunter einen Soldaten mit einer Oesophagusfistel. Ausserdem eine Patientin mit Luftröhren-Speiseröhrenfistel.
10. Sinell (Hamburg) trug über Röntgendiagnostik bei Ohrleiden vor und demonstrierte Röntgenbilder.
11. Oberstabsarzt Dr. Andereya (Hamburg) hielt einen Vortrag über seine Erfahrungen an Hals- Nasen- und Ohrenpatienten im Felde.
12. Thost verzichtete der vorgerückten Zeit wegen auf sein Referat über Halsschüsse und demonstrierte ältere und neuere Instrumente zur sofortigen Tracheotomie in Abbildungen und in natura am Episkop. Ausserdem 2 Fremdkörperfälle im Oesophagus in Diapositiven.

Thost.

Für die Redaktion verantwortlich Prof. Dr. G. Finder, Charlottenburg, Augsburger Str. 38.
Druck von L. Schumacher, Berlin N. 4.

Jahrgang XXXIII. Juli 1917. No. 7.

Internationales Centralblatt

für

Laryngologie, Rhinologie

und verwandte Wissenschaften.

Unter ständiger Mitarbeiterschaft

von

W. Albrecht (Tübingen), **L. Bayer** (Brüssel), **G. Bradt** (Berlin), **Calamida** (Mailand), **O. Chiari** (Wien), **R. Dreyfuss** (Strassburg), **O. T. Freer** (Chicago), **W. Freudenthal** (New York), **v. Gilse** (Haarlem), **Gontier de la Roche** (Toulon), **F. Hanszel** (Wien), **H. Hecht** (München), **R. Hoffmann** (Dresden), **G. Jonquière** (Bern), **R. Kotz** (München), **Ino Kubo** (Fukuoka), **Lautmann** (Paris), **E. J. Moure** (Bordeaux), **Nadoleczny** (München), **Polyak** (Budapest), **Schlittler** (Basel), **O. Seifert** (Würzburg), **W. Sobernheim** (Berlin), **A. von Sokolowski** (Warschau), **E. Stangenberg** (Stockholm), **R. Steiner** (Prag), **Tapia** (Madrid)

herausgegeben

von

GEORG FINDER

Berlin.

Monatlich erscheint eine Nummer,
am Schlusse des Abonnementsjahres Titel, Namen- und Sachregister.
Preis des XXXIII. Jahrgangs (Januar—Dezember 1917) **15 Mark.**

Berlin 1917.
Verlag von August Hirschwald.
NW., Unter den Linden 68.

Internationales Centralblatt

für

Laryngologie, Rhinologie

und verwandte Wissenschaften.

Jahrgang XXXIII. Berlin, Juli. 1917. No. 7.

I. Referate.

a) Allgemeines, obere Luftwege.

1) **Harry Haenisch** (Kiel). **Ueber Kriegsverletzungen im Gebiete des Kehlkopfes, der Nase und Nebenhöhlen und der Ohren.** *Zeitschr. f. Laryngol., Rhinol. etc. Bd. 8. H. 14. S. 333. 1917.*

Von den 30 Schussverletzungen sind Fall 1—3 Kehlkopfschüsse, wovon zwei mit sagittalem Verlauf des Schusskanals und Postikuslähmung, einer mit transversaler Schussrichtung (Querschuss durch den Hals oberhalb des Kehlkopfes, glatte Heilung).

Fall 4—9 Gesichtsschüsse mit Beteiligung der Nebenhöhlen — 1 Stirnhöhlensteckschuss, ungeheilt, 1 Querschuss durch das Septum narium ohne Verletzung der Kieferhöhle, 1 Querschuss vom linken Augenwinkel zum rechten Jochbein mit Eröffnung des Siebbeins und Zertrümmerung der rechten Orbita, Enucleatio bulbi und 3 Fälle von Durchschüssen einer oder beider Kieferhöhlen, wovon der erste spontan, der zweite durch Spülungen, der dritte nach Caldwell-Luc ausheilte.

Von den 20 Schussverletzungen des Ohres (Fall 10—30) sind 7 direkte, primäre, infolge Zertrümmerung des Felsenbeins oder benachbarter Schädelpartien bedingt, 10 indirekt (Schall- und Luftdruckschädigungen). Drei stehen wahrscheinlich in gar keinem Zusammenhange mit einem Trauma.

Die funktionelle Hörprüfung scheint uns z. T. nicht ganz vollständig zu sein, ebenso ihr Resultat nicht immer einwandsfrei. Ebensosehr, wie wir es mit dem Verf. bedauern müssen, dass keine Vestibularprüfungen vorgenommen wurden, müssen wir es uns versagen, den Ausführungen des Verf.'s zu folgen, was die „Entstehung der Kochlearisschwerhörigkeit auf kraniotympanalem Wege" und deren Bestätigung durch die einwandsfreien Versuche Wittmaack's usw. anbelangt (Der Ref.).

SCHLITTLER.

2) **Alexander Loch** (Düsseldorf). **Bericht über 200 in den ersten beiden Kriegsjahren an Hals, Nase und Ohren untersuchte und behandelte Verwundete aus dem Düsseldorfer Lazarett für Kieferverletzte.** *Passow's Beiträge. Bd. 9. H. 5/6. S. 247.*

Den ersten Teil der sehr ausführlichen und lesenswerten Arbeit bildet die verkürzte Wiedergabe der 200 Krankengeschichten, in weiteren 60 Textseiten und zahlreichen Uebersichtstabellen geht dann Verf. näher auf die einzelnen Gruppen von Verletzungen ein.

Aus der Besprechung der Verletzungen von Kehlkopf und Mundboden verdient erwähnt zu werden, dass bei Nervenverletzungen infolge Schädelbasisschüssen verhältnismässig häufiger der Vagus geschädigt wird, als der Hypoglossus und Lingualis, was Verf. zurückführt auf den geradlinigen straffen Verlauf des ersteren Nerven, gegenüber dem gebogenen, in Weichteile eingebetteten und daher dem Geschosse ausweichenden der letzteren. Halsabszesse sind nach Kieferwinkelschüssen häufig und können infolge Druck auf Schlund und Kehlkopf zu Schluckbeschwerden führen. Anginen und Mandelabszesse kamen selten vor, Spaltung der oberen Mandelfalte und Luxation des oberen Mandelpoles brachten rasch Heilung.

Bei den Verletzungen von Nase, Nebenhöhlen und Munddach ist es einesteils die Entstellung durch Verlust der Aussennase und des Oberkiefers, dann aber bei Tiefschüssen namentlich die gestörte Atemfunktion, welche unser Eingreifen erfordert. Syneohienbildung verlangt oft äusserst langwierige Nachbehandlung, Scheidewandverbiegungen oder vorspringende Leisten operatives Eingreifen. Die submuköse Septumresektion ist eine sehr häufige und segensreiche Operation zwecks Herstellung einer freien Nasenatmung. Eine weitere therapeutische Hauptarbeit bildet ferner die Heilung kranker Nebenhöhlen, namentlich der Kieferhöhlen. Zur Sicherung der Diagnose wird die Röntgenaufnahme, die Durchleuchtung mit der Vohsen-Lampe und die Punktion mit der Lichtwitz-Nadel vom unteren Nasengang aus benutzt. Spülung, Austrocknen mit Warmluftgebläse, Wärmeapplikation mittelst Wärmekissen, Kopflicht-, Rumpflichtbäder führen auf konservativem Wege oft zur Heilung. Operiert wurde nach Caldwell-Luc oder nach Denker in Morphin-Skopolamindämmerschlaf + Novokaininfiltration. Wichtig für den guten Erfolg ist die gründliche Entfernung der degenerierten Kieferhöhlenschleimhaut und die Bildung des Schleimhautperiostlappens, der nach der Kieferhöhle umgeschlagen und mit einem losen Gazetampon dort für $^1/_2$—1 Tag fixiert wird. Für die Nachbehandlung empfiehlt Verf. das Absaugen des Sekrets, wenn stärkere Sekretion überhaupt besteht; in etwa 3 Wochen hat sich die Kieferhöhle mit Schleimhaut vom mittleren Nasengang und vom Bodenlappen aus überzogen.

Auch die Entfernung des Sekrets bei den Ohreiterungen erfolgte stets mittelst eines feinen Saugröhrchens, das direkt an die Perforation angelegt wird, keine Spülungen. Die Gehörprüfung erstreckte sich auf Gehör für Sprache und für einzelne Stimmgabeltöne (obere und untere Tongrenze, Versuch von Rinne und Weber), aber nicht nur qualitativ, sondern immer auch quantitativ. In vielen Fällen mit normalen Tongrenzen deckte die Sekundenprüfung der Luft-

und Knochenleitung sehr bedeutende quantitative Hörstörungen auf, die ihrerseits erst das schlechte Sprachgehör verständlich machten. Die Prüfung des Gleichgewichts betraf die Spontanstörungen, den Dreh- und kalorischen Versuch (Einblasen von zimmerwarmer Luft in den Gehörgang); über interessante Fälle von Störungen der Vestibularreaktionen vgl. die Originalarbeit. SCHLITTLER.

3) **Kretschmann** (Magdeburg). **Beitrag zur Behandlung der Stirnschüsse.** *Passow's Beiträge. Bd. 9. H. 5/6. S. 345.*

Bei Stirnschüssen ist eine Eröffnung und Infektion der Stirnhöhle mit Fistelbildung keine Seltenheit. Eine Ausheilung kann erreicht werden entweder dadurch, dass durch Bildung guter Abflussbedingungen und Bearbeitung der Schleimhaut mit chemischen Mitteln (Protargol, Arg. nitr. etc.) eine Gesundung der erkrankten Schleimhaut oder nach Entfernung der ganzen Schleimhautauskleidung eine Verödung der Höhle bewirkt wird.

Letzterer Behandlungsart entspricht wohl am besten die Killian'sche Operation, ferner eine Modifikation, wie sie Verf. nach Bekanntwerden einer Arbeit von Ssamoylensko (Arch. f. Laryng., Bd. 27, S. 137) angewandt hat: Eröffnung der Stirnhöhle durch Bildung eines Fensters, das namentlich nasenschläfenwärts sich ausdehnt und dessen Oeffnung so gross ist, um alle Buchten mit Sicherheit von Schleimhaut befreien zu können bis in den Ductus nasofrontalis hinein. Ueber der absichtlich mit einem Blutkoagulum ausgefüllten Höhle werden die Weichteile einschliesslich der Knochenhaut durch Nähte geschlossen nach Einlegen eines temporalwärts nach aussen gerichteten Gummidrains. Entfernung der Nähte nach fünf, des Drains nach 8—10 Tagen. Verf. hatte bei 13 nach dieser Methode operierten Fällen nur 1 Misserfolg. SCHLITTLER.

4) **E. Schuppan** (Berlin). **Kehlkopflähmungen durch Schussverletzung des N. recurrens und ihre Behandlung durch Kompression des Kehlkopfes.** *Passow's Beiträge. Bd. 9. H. 5/6. S. 354.*

Die Arbeit gibt die Abbildung und Beschreibung eines von Katzenstein und Röhr konstruierten Kompressoriums wieder, welches durch Druck auf die beiden Platten der Cartilago thyreoidea den Schluss der Stimmlippen bewirken, d. h. den Spalt zwischen der gelähmten und der gesunden Stimmlippe bei der Phonation beseitigen soll, wie bereits in ähnlicher Weise Gutzmann Digitalkompression, Finder eine Pelotte mit Erfolg angewandt haben. SCHLITTLER.

5) **Brüggemann** (Giessen). **Meine Erfahrungen als Hals-Nasen-Ohrenarzt im Feldlazarett.** *Zeitschr. f. Ohrenheilk. Bd. 74. H. 4. S. 161.*

Von Friedenserkrankungen sah Verf. besonders viel trockene chronische Katarrhe der oberen Luftwege, dagegen auffallend wenig Anginen. Septumdeviationen, die Atmungbehinderung machen, sollen im Feldlazarett operiert werden. Sein Standpunkt, das Feldlazarett als den geeigneten Ort auch für Radikaloperationen des Mittelohrs zu betrachten, dürfte nicht überall geteilt werden. Larynxverletzungen bekam B. nur solche leichter Art zu Gesicht. Bei Schussverletzungen der Nebenhöhlen, von denen einige Fälle angeführt werden, empfiehlt er, wenn nicht zwingende Gründe zum Eingriff nötigen, konservatives Abwarten. KOTZ.

6) **Imhofer** (Prag). **Meningokokken-Wundinfektion nach Halsdurchschuss.** *Med. Klinik. No. 10. 1917.*

43jähriger Soldat mit Halsdurchschuss, Einschuss links vom Kehlkopfe, Ausschuss rechts von der Vertebra prominens. Laryngoskopie: Ganze linke Kehlkopfhälfte, besonders die linke Stimmlippe blutig suffundiert. Am Tage nach der Aufnahme meningitische Erscheinungen, 2 Tage nachher Exitus. Bei der Sektion fand sich der Wirbelkanal in der Gegend des sechsten Halswirbels eröffnet, die Dura spinalis durchrissen. Meningokokkeninfektion der Schusswunde bzw. der in dieser blossliegenden weichen Rückenmarkshäute.

SEIFERT.

7) **H. N. Cole** (Cleveland, O.). **Bericht über 61 Fälle von extragenitalem Schanker. (Report of a series of sixty-one extragenital chancres.)** *Journ. amer. med. assoc. 16. Dezember 1916.*

Unter den 61 Fällen fand C. primäre Läsionen der Lippen 43mal, an den Mandeln dreimal und an der Zunge einmal. Zusammen also 77 pCt. am Munde. Die häufigste Ursache war das Küssen.

FREUDENTHAL.

8) **O. Chiari. Zähne, Zahnfüllungen und Prothesen in den tiefen Luft- und Speisewegen.** *Wiener med. Wochenschr. No. 22, 23, 24. 1917.*

Verf. hat in seiner Klinik 37 Fälle beobachtet, in welchen Zähne oder Gebisse oder Teile von solchen in die tiefen Luft- oder Speisewege gelangten; bis Ende 1916 konnte er in der Literatur im ganzen 300 derartige Ereignisse sammeln und zwar handelte es sich 39mal um teils natürliche, teils künstliche Zähne, letztere teilweise mit Stiften oder Klammern versehen oder Plomben oder Goldfassungen, 261mal um Gebisse oder Gaumenplatten. Von diesen 261 Gebissen wurden 22 im Rachen festgehalten und zwar meist in den tieferen Teilen desselben; Gebisse im Kehlkopf wurden 17mal (2 davon tödlich verlaufend), in der Trachea 2mal beobachtet, in den Bronchien 7mal (in einem Fall wurde das Gebiss zufällig bei der Sektion gefunden, in einem anderen wurde es nach $2^1/_2$ Jahren ausgehustet, nachdem es Erscheinungen in einem Oberlappen hervorgerufen hatte, welche man als Tuberkulose deutete, in den 5 anderen Fällen wurde es bronchoskopisch extrahiert). In der Speiseröhre sass das Gebiss 98mal im oberen Teil bis 20 cm von der Zahnreihe und 116mal tiefer unten. Ein Gebiss war 12 Jahre in der Speiseröhre geblieben und wurde durch Oesophagotomie entfernt; Exitus nach 48 Stunden infolge Erschöpfung. Was die Schicksale aller 214 Gebisse anbelangt, so veranlasste eines (Fall Königstein) den Tod ohne jede ärztliche Intervention. Die anderen wurden auf verschiedenste Weise entfernt und zwar: Ausgebrochen wurden 5 Gebisse; mit dem Stuhlgang gingen ab 25; blindlings extrahiert teils mit Schlundzange, teils mit Schlundhaken, teils mit dem Münzenfänger 25; Entfernung durch Oesophagoskopie gelang 72mal und zwar ohne Todesfall. Mit Oesophagotomia externa wurden 83 Fälle behandelt; der Tod erfolgte in 10 Fällen. Entfernung mit Hilfe der Gastrotomie wurde in 13 Fällen vorgenommen; darunter ein Todesfall (Fall Richelot).

Verf. kommt zu folgenden praktischen Folgerungen: Man muss genau achtgeben, dass bei Extraktionen in Narkose nichts in die Tiefe falle; tritt ein solcher

Unfall ein, so muss Pat. genau untersucht bzw. einem Spezialisten überwiesen werden. Ist Erstickungsgefahr vorhanden, so ist der Arzt, der die Extraktion vornahm, zum lebensrettenden sofortigen Eingriff (Tracheotomie oder laryngoskopische Entfernung) verpflichtet. Ergibt spezialistische Untersuchung den Fremdkörper, so ist dieser sofort bronchoskopisch oder ösophagoskopisch zu entfernen.

Künstliche Zähne, Plomben, Gebisse müssen oft revidiert werden, ebenso alle Prothesen; letztere sollen so gross sein, dass sie nicht den Rachen passieren können. Epileptiker sind besonders gefährdet.

HANSZEL.

9) **Krecke. Die Strahlenbehandlung bei chirurgischen Krankheiten.** Münchener ärztliche Vereine, Sitzung v. 5. Juli 1916. *Deutsche med. Wochenschr. No. 47. S. 1468. 1916.*

Für den Laryngologen ist das folgende von Interesse: Bei Zungen-Rachen-Karzinomen ist K. für Strahlenbehandlung eventuell nach Tunnelisierung des Tumors, auch bei Oesophaguskarzinomen erscheint die Strahlenbehandlung günstig.

Bei Sarkomen ist er für die gleiche Behandlungsart wie bei Karzinomen. K. verfügt über mit Ra behandelte und geheilte Nasenrachen- und Tonsillenkarzinome. Hier besteht die Gefahr ernster Schleimhautschädigung, die ihn in einem Fall zu operativer Nachbehandlung nötigte. In einem Falle schwerer Sehstörung bei Hypophysenerkrankung hat K. in der Ra-Behandlung äusserst günstige Beeinflussung und an Heilung grenzende Besserung gesehen. Es wurden im Nasenrachenraum 42 mg Ra wiederholt 14 Stunden liegen gelassen. Grössere Blenden erscheinen hier wegen der Schleimhaut nötig. Nasenrachenfibrome sind gut zu beeinflussen, dabei ist die Gefahr von Blutungen zu beachten.

R. HOFFMANN.

10) **Walter B. Chase** (Brooklyn, N. Y.). **Klinische Betrachtungen in bezug auf das Radium. (Some clinical aspects of radium.)** *Med. Record. 2. Sept. 1916.*

Die postoperative Bestrahlung mit Radium scheint mehr und mehr in Gebrauch zu kommen und es wäre zu wünschen, dass sie allgemein eingeführt würde.

Die Entfernung eines Teiles einer Neubildung zur mikroskopischen Untersuchung ist gefährlich, wenn man nicht bereit ist, sofort chirurgisch einzuschreiten. Es ist viel besser, sich auf seine klinische Diagnose und auf den Wassermann zu verlassen.

Von den mit Radium behandelten Fällen interessiert uns hier nur ein Fall von Zungenkarzinom. Pat. wurde im ganzen mit 700 mg-Stunden behandelt und war frei von Schmerzen bis zu seinem nach 2 Monaten erfolgten Ende.

FREUDENTHAL.

11) **Uhlig. Lupusbehandlung mit Diathermie.** Greifswalder med. Verein, Sitzung v. 1. Dez. 1916. *Deutsche med. Wochenschr. No. 5. S. 157. 1917.*

Lupöse Erkrankungen der Haut und der Schleimhäute lassen sich nach U. bei richtiger Technik durch Diathermie in relativ kurzer Zeit unter Bildung kosmetisch guter Narben zur Ausheilung bringen. Der Schleimhautlupus reagiert auf diese Behandlung recht gut und heilt unter Hinterlassung kaum sichtbarer Narben in kürzester Zeit ab. Auch bei dieser Behandlung kommen Rezidive vor. Man muss deshalb die Patienten monatelang in Beobachtung behalten.

R. HOFFMANN.



12) **J. Benczúr** (Budapest). **Die Beeinflussung des Rotlaufs mit Optochin.** *Orvosi Hetilap. No. 40. 1916.*

Verf. gewann den Eindruck, dass Optochin den Verlauf der Krankheit verkürzt und mildert. 5 Fälle wurden mit dem Mittel behandelt, stets in kleinen Dosen 3 × 0,25 — 0,30; täglich nicht über 2,5 g. Auffallend war die Milderung der Entzündungserscheinungen und die Besserung des Allgemeinbefindens.

POLYAK.

b) Nase und Nasenrachenraum.

13) **Krebs** (Hildesheim). **Ursache und Behandlung der Sykosis im Naseneingang.** *Zeitschr. f. Ohrenheilk. Bd. 74. H. 4. S. 179.*

K. sah die Sykosis fast stets als „Folge einer mehr oder minder grossen polypösen Verdickung am vorderen unteren Rand der mittleren Muschel oder an der benachbarten Siebbeinbulla" und konnte sie in mehr als 100 Fällen, in denen die übliche Behandlung versagte, durch Abtragung des Muschelkopfes beseitigen.

KOTZ.

14) **Bruch** (Berlin-Schöneberg). **Zwei Kunstgriffe beim Aufsuchen der Blutungsquelle in Fällen von habituellem Nasenbluten.** *Med. Klinik. No. 18. 1917.*

Eine häufige Quelle des habituellen Nasenblutens stellen die Varizen am Septum cartilagineum dar, die nach Applikation von Adrenalinlösung von der übrigen abgeblassten Schleimhaut noch auf das Deutlichste sich abheben und nun durch Chromsäureätzung verödet werden können. Einen während der Blutung zur Untersuchung kommenden Patienten lasse man rasch alle Gerinnsel (und blutig getränkte Tampons) ausschnauben, um wenigstens für einen Augenblick die blutende Stelle nachweisen zu können.

SEIFERT.

15) **Chester C. Cott** (Buffalo, N. Y.). **Xanthosis und andere Septumblutungen. (Xanthosis and other septal hemorrhages.)** *Journ. amer. med. assoc. 2. Dezember 1916.*

Gegen die von Watson Williams sog. Affektion Xanthosis (Blutungen an der von Kiesselbach schon früher bezeichneten Stelle des Septums. Ref.) empfiehlt C. folgendes Verfahren: Die Schleimhaut und das Perichondrium werden wie bei der submukösen Resektion in die Höhe geschoben und fest mit Jodoformgaze nach oben gehalten. Ist eine Ulzeration vorhanden, so wird sie kurettiert. Nach 2 oder 3 Tagen Entfernung der Gaze und Zurückschieben des Lappens in seine normale Position, worauf „gewöhnlich keine Blutung mehr eintritt".

FREUDENTHAL.

16) **Pasquale Natale. Ueber einen blutenden polypoiden Tumor der Nasenhöhle. (Supra un tumore polipoide sanguinante delle cavità nasali.)** *Arch. ital di otologia. August 1915.*

56jähriger Mann vor 3 Jahren an rechtsseitigen Nasenpolypen operiert, klagt von neuem über Verschluss der rechten Nase. Die rechte Nasenhöhle erweist sich ausgefüllt von einer dunkelgrauen, weichen, bei Sondenberührung blutenden Masse. Der Tumor entspringt von der mittleren Muschel; Abtragung desselben,

starke Blutung. Der Tumor hat ausgesprochene papilläre Struktur. Es finden sich in demselben rundliche Körper, die mit Hämatoxylin-Eosin sich stark färben, teils isoliert, teils in Gruppen liegen. Bei starker Vergrösserung sieht man, dass sie aus Zellen von verschiedener Grösse zusammengesetzt sind, mit nicht immer sichtbarem exzentrisch gelegenen Kern und dass der protoplasmatische Leib dieser Zellen aus zahlreichen Kügelchen von maulbeerförmigem Aussehen besteht. Diese Körperchen hält Verf. für Plasmazellen im Zustande hyaliner Degeneration.

FINDER.

17) **C. A. Torrigiani. Hypophysissymptome infolge Entzündung der mit den Nasenhöhlen verbundenen Drüsen. (Sindrome ipofisaria da infiammazione delle ghiandole annesse alle fosse nasali.)** *Arch. d. otol. August 1915.*

Es handelt sich um einen Mann, bei dem seit 8 Jahren leichte Ermüdbarkeit der oberen und allmählich auch der unteren Gliedmassen auftrat, seit 3 Jahren auch Verlust des Sexualvermögens; schliesslich Hemianopsie. Wassermann negativ. Schliesslich Verlust des Sehvermögens links; es traten auch rechts Sehstörungen auf; sehr starke Gewichtszunahme; allmählich Auftreten einer Adipositas von femininem Typus. Ophthalmoskopisch wurde eine komplette linksseitige Optikusatrophie festgestellt und beginnende Atrophie rechts.

Verf. kommt zu dem Ergebnis, dass eine atrophierende Veränderung am Chiasma vorliege, die von links nach rechts fortschreitend die direkten und gekreuzten Fasern auf der linken und die gekreuzten Fasern auf der rechten Seite befallen hat.

Symptome von Akromegalie fehlten, auch ergab die Röntgenaufnahme, dass die Sella turcica frei war. Dennoch folgert Verf. aus den vorhandenen Symptomen, dass es sich um Störung in der Hypophysensekretion gehandelt habe.

Nun bestanden seit 6 Monaten zwei Anschwellungen; die eine an der Stirn, die andere im inneren Augenwinkel, die aufgebrochen waren und aus denen sich Eiter in Menge entleerte; eine dritte Fistel am Alveolarfortsatz, entsprechend dem II. Molaris, deutete auf eine Mitbeteiligung der Kieferhöhle. Die verschiedenen Untersuchungsmethoden ergaben, dass es sich um eine beiderseitige — hauptsächlich aber linksseitige — Pansinusitis handelte. Verf. erklärt das Krankheitsbild so, dass es sich um einen Prozess an der Hinterwand der Keilbeinhöhle gehandelt habe, der sich auf das Chiasma und die Hypophysis ausgebreitet habe.

Es wurden alle Nebenhöhlen operiert; über das Resultat in bezug auf das oben geschilderte Symptomenbild ist nichts gesagt.

FINDER.

18) **Kreilsheimer. Bemerkungen und Erfahrungen über Nebenhöhlenerkrankungen.** *Münchener med. Wochenschr. No. 18. 1917. Feldärztl. Beil. S. 595.*

Da die Nebenhöhlen der Nase einen Resonator darstellen, zeigt sich in manchen Fällen ihre Erkrankung durch Veränderung der Stimme an. Die Lokalisation des Kopfschmerzes ist häufig nicht charakteristisch. Verf. berichtet über einen Mann mit linksseitigem Kieferhöhlenempyem und ausgesprochen rechtsseitigen Kopfschmerzen. Zur Probepunktion wählt K. den unteren Nasengang und spült mit Kaliumpermanganatlösung; therapeutisch verwendet er $^1/_2$—1 proz. Argentum nitricum-Lösung und 3 proz. Jodoformglyzerinaufschwemmung.

KOTZ.

19) **O. Seifert** (Würzburg). **Zur Durchleuchtung (Diaphanoskopie) der Nasennebenhöhlen (Diaphanoscopia buccalis, Wangentaschendurchleuchtung).** *Zeitschrift f. Laryng. etc. Bd. 8. H. 4. S. 385. 1917.*

Eine grössere Anzahl von Kriegsverletzten, bei denen eine eventuelle Miterkrankung der Nasennebenhöhlen festzustellen war, aber die Lampe nach Warnecke in die Mundhöhle sich wegen Kieferklemme nicht einführen liess, brachte Verf. auf den Gedanken, das Lämpchen in die Wangentasche, d. h. zwischen Wange und Alveolarfortsatz einzulegen.

Beim gesunden jugendlichen Individuum und Erwachsenen mit zartem Knochenbau erscheinen dabei sämtliche Gesichtsknochen gleichmässig durchleuchtet, Pupille der entsprechenden Seite hell aufleuchtend (Pat. hat Lichtempfindung), Nasenrücken nicht immer völlig durchleuchtet. Bei starkem Knochenbau ist die Durchleuchtung wesentlich schwächer, aber doch stärker als bei oraler Beleuchtung: in der Gegend des Infraorbitalrandes eine helle, mondsichelförmige Partie, Pupille aufleuchtend, Lichtempfindung, der Nasenrücken gibt starken Schatten.

Bei Siebbeinaffektionen fehlt einmal die sichelförmige hellere Partie in der Gegend des Infraorbitalrandes, Pupille gar nicht oder nur wenig leuchtend und dementsprechend kaum Lichtempfindung, Durchleuchtung des Septums fehlend.

Das Kieferhöhlenempyem liefert ähnlich einen starken Schatten der betreffenden Seite, Pupille leuchtet nicht auf, keine Lichtempfindung, Septum nicht durchleuchtet (Kontrolle durch Einführung eines Nasenspekulums in die andere Nasenseite!).

Verf. empfiehlt das Verfahren zur Nachprüfung, nicht ohne noch speziell zu erwähnen, dass die Priorität dieses modifizierten Verfahrens nicht ihm zukomme, sondern W. G. Reeder, der bereits im Centralblatt für Laryngol., Jahrgang 1916, eine Notiz darüber veröffentlicht habe, allerdings ohne dass Autor sie damals beachtet.

SCHLITTLER.

20) **Ludwig Fedder. Schussverletzungen der Kieferhöhle.** *Diss. Breslau 1916.*

Zusammenstellung der einschlägigen Kriegsliteratur unter Hinzufügung eines Falles aus der Breslauer Ohrenklinik.

DREYFUSS.

21) **Willy Pointner. Ueber Zahnretention in der Kieferhöhle.** *Diss. München 1916.*

Drei Fälle aus der laryngologischen Poliklinik München. Jeweils Röntgenaufnahmen. Im ersten war der linke obere Eckzahn nach oben verlagert. Die Operation ergab eine Dehiszenz der hinteren Wand der Zahnhöhle nach der Kieferhöhle zu. Im Anschluss an die Operation Neuritis optica, die wieder heilte, vermutlich infolge Eisapplikation auf die linke Wange. Im zweiten Fall Retention eines Molarzahns bei bestehender chronischer Kieferhöhleneiterung. Radikaloperation nach Denker. Der dritte Patient zeigte einen retinierten rechten Eckzahn, dessen Wurzel frei in die eiternde Kieferhöhle ragte. Ausmeisselung des Zahnes nach Eröffnung der Kieferhöhle von der Fossa canina aus. Anlage einer Daueröffnung nach dem unteren Nasengang.

DREYFUSS.

22) **Körner** (Rostock). **Ueber Granatsplitter in der Kieferhöhle.** *Zeitschr. für Ohrenheilk. Bd. 74. H. 3. S. 107.*

Fall 1. Steckschuss durch die linke Augen- und Kieferhöhle und durch beide Nasengänge in die rechte Kieferhöhle, wo der Splitter zwei Jahre lang reizlos liegen blieb.

Fall 2. Sehr grosser Splitter, der durch Stirnhöhle und Orbita eingedrungen war. Eine durch die hintere Kieferhöhlenwand gedrungene Zacke berührte den aufsteigenden Unterkieferast.

In beiden Fällen operative Entfernung. KOTZ.

23) **T. Frieberg** (Stockholm). **Ueber die Mechanik der Tränenableitung mit besonderer Hinsicht auf die Ergebnisse bei den neueren Tränensackoperationen.** *Sonderabdruck aus der Zeitschr. f. Augenheilk. Bd. 36. Inaug.-Diss.*

Verf. geht von der Notwendigkeit, eine Erklärung des Faktums zu suchen, aus, dass nach einer Operation nach West oder Toti, da der Tränensack in weit offener Kommunikation mit der Nase steht, der Tränenabfluss trotzdem normal ist und dass die Kanälchen beim Lidschlag also allein die Tränenflüssigkeit in die Nase einpumpen können.

Um eine solche Erklärung finden zu können, studiert er die Bewegungen der von den Kanälchen kommenden Flüssigkeit bei nach West und Toti operierten Fällen durch das Ablenken dieser Flüssigkeit in eine U-Röhre.

Verf. erklärt die Pumpwirkung der Kanälchen auf folgende Weise: Nach dem Schliessungsmoment des Lidschlages gelangt die Tränenflüssigkeit langsam in die Kanälchen durch eine wegen des Muskeltonus schwache Dilatation ihrer Lumina. Von den Kanälchen wird die Flüssigkeit in den Tränensack beim Schliessungsmoment des Lidschlages getrieben.

Vom rhinologischen Gesichtspunkte haben die Resultate des Verf.'s ihr hauptsächliches Interesse für die Beurteilung der endonasalen Nasenoperationen. Solche hat Verf. 115mal nach West gemacht.

Die Untersuchung des Verf.'s über die bei der physiologischen Kompression und Dilatation der Kanälchen wirksamen Faktoren zeigt uns, dass man bei einer Tränensackoperation, die einen Tränenabfluss bezweckt, vermeiden muss, diese Faktoren zu lädieren; er macht darauf aufmerksam, dass der endonasale Eingriff vom theoretischen Standpunkt überlegen sein muss; bei der Toti'schen Methode wird das Ligament. palp. mediale bei der Heilung infolge Schrumpfung zu weit nasal gezogen, wodurch die Kanälchen in abnorme funktionelle Verhältnisse versetzt werden.

Eine dauernde Schädigung der genannten Faktoren tritt bei den endonasalen Operationsmethoden nicht ein. E. STANGENBERG.

24) **Charles Kruse. Rhinologische Kasuistik. (Rhinologisk kasuistik.)** *Nordisk Tidskrift för oto-rhino-laryng. Bd. 1. No. 2—4.*

I. Mucocele sin. ethmoidalis. 71jährige Frau. Seit $2^1/_2$ Jahren eine haselnussgrosse Ausbuchtung im linken inneren Augenwinkel mit Exophthalmus und Augendeviation nach aussen oben vereinigt. Die Pat. klagte über heftige



Schmerzen, herabgesetztes Sehvermögen und Doppelbilder. In der Nase keine dem Tumor entsprechende Vorbuchtung der Siebbeinregion. Bei der Oeffnung der Conch. med. sin. wurden 30 ccm einer leberbraunen, geleeähnlichen Masse entleert. Heilung mit Verschwinden der subjektiven und objektiven Symptome.

II. Fremdkörper in der Nase während beinahe 50 Jahren. Eine 51 jährige Frau klagte über übelriechenden Ausfluss von der linken Nasenhälfte seit ihrer Kindheit. Die Ursache dazu war ein Fremdkörper — ein Kirschkern — im linken unteren Nasengang zwischen dem hinteren Ende der Conch. inf. und der entsprechenden lateralen Nasenwand. E. STANGENBERG.

25) **Benjamins** (Utrecht). **Zähneknirschen und adenoide Vegetationen.** *Zeitschr. f. Ohrenheilk. Bd. 74. H. 4. S. 173.*

Ergänzung zu gleichnamiger früherer Arbeit (ebenda Bd. 73, S. 151), denen ausgedehntere Untersuchungen zugrunde liegen. Dem Zähneknirschen kommt als Symptom der adenoiden Wucherungen wesentliche Bedeutung zu. Während der 8 Jahre, in denen Verf. sein Augenmerk auf diese Erscheinung richtete, fand er nur 3 Knirscher, die keine Adenoide hatten. KOTZ.

26) **Schönemann** (Bern). **Demonstration eines monströsen Nasenrachenpolyps.** Aus einem Sitzungsbericht des ärztl. Bezirksvereins Bern. *Korresp.-Blatt für Schweizer Aerzte. No. 12. 1917.*

Dieser fibröse Polyp ging vom rechten hinteren Siebbeinkomplex aus und drang in die entgegengesetzte Nasenhöhle durch die Choane hinein. Verf. entfernte mitsamt dem Fibrom einen Teil des erkrankten Siebbeinlabyrinths. Dadurch wurde nicht nur jedem Rezidiv vorgebeugt, sondern auch der von dort herrührende chronische Rachenkatarrh geheilt, welcher nach Verf. häufig durch Siebbeinempyeme verursacht und unterhalten wird. JONQUIÈRE.

27) **Gerber** (Königsberg). **Leukämie des Nasenrachens.** *Med. Klinik. No. 11. S. 320. 1917.*

Die schwere Leukämie bei dem 53 jährigen Manne wurde zunächst lediglich aus der Untersuchung des Halses festgestellt: Eigenartiges grauweisses Aussehen der Gaumentonsillen (stark hypertrophisch) und der Rachenmandel. SEIFERT.

28) **M. Behr** (Kiel). **Ersatz für Gummidusche (Clysopompe) bei Spülungen der Nasennebenhöhlen.** *Zeitschr. f. Laryng. etc. Bd. 8. H. 4. S. 389. 1917.*

Verf. empfiehlt als Ersatz die Doppelventilpumpe nach Potain.

SCHLITTLER.

29) **J. de Levie** (Rotterdam). **Ein neuer Polypenschnürer ansatz.** *Zeitschr. für Laryng. etc. Bd. 8. H. 4. S. 391. 1917.*

Es handelt sich um die nach des Verf.'s Angaben konstruierte neue Schlinge der Firma H. Pfau, Berlin, deren Vorteile vor allem darin liegen, dass sie geschlossen eingeführt und erst an Ort und Stelle geöffnet werden kann und ferner beim Oeffnen die vorher gegebene Krümmung beibehält. SCHLITTLER.

c) Mundrachenhöhle.

30) **Beyer,** Zahnarzt. **Stomatitis atrophicans.** *Münchener med. Wochenschr. No. 7. S. 215. 1917.*

Bei dem im Felde an sonst ganz gesunden Leuten beobachteten Krankheitsbild steht der Zahnausfall im Vordergrund. Die Erscheinungen halten sich etwa in der Mitte zwischen dem Bild der Stomatitis scorbutica und der Atrophia alveol. praecox. Verf. bittet um Sammlung weiteren Materials, um in die in ihrer Aetiologie völlig unklare Erkrankung Licht zu bringen. KOTZ.

31) **Helen Pixell Goodrich. Mundwässer in Gesundheit und Krankheit. (Mouthwashes in health and disease.)** *Brit. med. journ. 14. April 1917.*

Das Gesamtresultat der Untersuchungen des Verf.'s ist, dass eine gesättigte wässrige Thymollösung das billigste und wirksamste antiseptische Mundwasser darstellt. FINDER.

32) **Gerber** (Königsberg). **Nochmals: Die lokalen Spirochätosen der Mundrachenhöhle. (Bemerkungen zum Aufsatz von Kolle: „Spirochätenbefunde und Salvarsan bei Alveolarpyorrhoe.)** *Med. Klinik. No. 22. 1917.*

In den vorliegenden Ausführungen spricht Verf. seine Genugtuung aus, dass nun auch von massgebender bakteriologischer Seite eine Bestätigung seiner sieben Jahre zurückliegenden Arbeiten über die Spirochätosen der Mundrachenhöhle und ihre Beeinflussung durch Salvarsan erbracht ist. SEIFERT.

33) **Kolle** (Frankfurt a. M.). **Schlussbemerkungen zu der Arbeit von Gerber.** *Med. Klinik. No. 22. 1917.*

Verf. glaubt, dass vor ihm niemand den sicheren Beweis erbracht hat, dass die Alveolarpyorrhoe eine Spirochätenerkrankung ist und dass sie durch systematische, oft längere Zeit fortgesetzte Salvarsankuren ohne lokale Behandlung irgendwelcher Art zur Heilung gebracht werden kann. SEIFERT.

34) **Dieulafé. Die Behandlung der Parotisfisteln mittels Resektion des Nerv. auriculo-temporalis. (Le traitement des fistules parotidiennes par la résection du nerf auriculo-temporal.)** *Société de chirurgie de Paris. 18. April 1917.*

Das sicherste Mittel, um die Speichelsekretion zum Aufhören zu bringen, ist nach D. die Resektion des Nerv. auriculo-temporalis. Die Technik der Operation ist sehr einfach; man kann sie in Lokalanästhesie machen. Man macht vor dem Tragus eine 4 cm lange Inzision, die etwas vor dem Ohr in die Höhe steigt und bis zum hinteren Rand des Kiefers etwas unterhalb des Kondylushalses herabsteigt. Unter der Haut vor dem Tragus sucht man vorsichtig die Art. temporalis, hinter ihr die Vene und endlich hinter dieser findet man den Nerven, der isoliert, mit einer Pinzette gefasst und durchschnitten wird; man isoliert sein peripheres Ende so weit wie möglich, dann dreht man es so lange, bis es reisst. Damit ist die Operation beendet. D. hat die Resektion des Nerv. auriculo-temporalis sowohl wegen Parotisfisteln gemacht, die mitten im Gesunden, als auch inmitten von Narbengewebe lagen. Der Erfolg war stets, dass die Sekretion verschwand. In

2 Fällen musste die Behandlung durch die Kauterisation vervollständigt werden, welche vorher versagt hatte.

FINDER.

35) **Hans Mönch. Beitrag zur Kenntnis der Geschmacksinnervation der Zunge.** *Diss. Leipzig 1916.*

Gut untersuchte Fälle von Geschmacksstörungen sind zur Bereicherung der Kasuistik dieses Gebiets stets willkommen, wenn wir auch allmählich die eine Sicherheit in dieser Frage gewonnen haben, dass die Innervation der Geschmack empfindenden Teile der Zunge individuell, was den Verlauf in den betreffenden Nervenstämmen anbelangt, ausserordentlich schwankt. Im vorliegenden Fall, wo es sich um eine Schussverletzung des Hinterhaupts mit Zertrümmerung von Schnecke, Vestibularorgan und Mittelohr handelte, war eine Verletzung des Glossopharyngeus und des Facialis auszuschliessen. Der Verlust der Geschmacksempfindung für alle Qualitäten auf der ganzen linken Zungenhälfte war auf die Verletzung der Chorda tympani in der Pauke zurückzuführen, die also hier nicht nur das vordere oder zwei Drittel der Zunge, sondern auch das hintere Drittel versorgte.

DREYFUSS.

36) **Schultze. Zungenschleimhautentzündung.** Niederrhein. Ges. für Natur- und Heilkunde in Bonn, med. Abt., Sitzung v. 17. Juli 1916. *Deutsche med. Wochenschrift. No. 50. S. 1564. 1916.*

Die Zungenschleimhautentzündung des Patienten entwickelte sich im Anschluss an eine Zahnfistel herdweise und schritt von einzelnen umschriebenen Herden aus fast über die ganze Zunge fort. Sie bot dann das Bild der Lingua geographica, unterschied sich aber von dieser durch die unerträglichen Schmerzen. Die Diagnose war auf trophische Neurose gestellt worden. Aetzmittel versagten vollständig, dagegen brachte die Anwendung der Röntgenstrahlen Heilung an allen Stellen, wo sie einwirkten. Dieselbe hält jetzt einige Monate an, vor allem sind die Schmerzen geschwunden.

R. HOFFMANN.

37) **Hermann Schmerz. Ueber die Behandlung der tuberkulösen Schleimhautgeschwüre mit Röntgenstrahlen, gleichzeitig ein Beitrag zur Freund'schen Röntgentherapie der chirurgischen Tuberkulose.** Aus der chirurg. Klinik zu Graz. *Bruns' Beitr. z. klin. Chir. Bd. 110. S. 139. 1917.*

Beschreibung eines Falles von beiderseitigen tiefgreifenden tuberkulösen Geschwüren am Zungenrand, die durch Röntgenbehandlung völlig geheilt wurden. Die Zunge wurde im ganzen 6mal in Abständen von 2—6 Tagen je 1 Minute ohne Filter in einer Fokusdistanz von 9 cm mit 5 Mill.-Amp. bestrahlt.

Ausserdem wurden die tuberkulös erkrankten Drüsen des Halses und der Ober- und Unterschlüsselbeingruben 4mal zu je $12^1/_2$—20 Minuten bei 25 cm Fokusdistanz durch Aluminiumfilter von 1 cm Dicke mit 2 Mill.-Amp. bestrahlt.

Dosimetrisch ausgedrückt entsprachen diese Lichtmengen bei der Zungenbestrahlung durchschnittlich 3 H, bei der Drüsenbestrahlung 3—4,5 H.

DREYFUSS.

38) **Zimmermann** (Giessen). **Zungenveränderungen und Zungensensationen als Früh- und Begleitsymptom bei perniziöser Anämie.** *Münchener med. Wochenschrift. No. 18. S. 578. 1917.*

Bei 9 Fällen von perniziöser Anämie wurde Gefühl von Wundsein der Zunge besonders bei Nahrungsaufnahme beobachtet, ferner rissiges Aussehen und Bläschenbildung.

KOTZ.

39) **Adolf Schultz** (Zürich). **Der Canalis cranio-pharyngeus persistens beim Mensch und bei den Affen.** *Gegenbaur's morphol. Jahrb. Bd. 50. S. 417. 1917.*

Diese anthropologische Arbeit hat auch für den Laryngologen einiges Interesse. Bekanntlich findet sich beim Menschen der ersten 2 Embryonalmonate regelmässig ein die Schädelbasis durchsetzender Kanal, der in die Sella turcica mündet — der Hypophysengang. Im weiteren Verlauf der Entwicklung kann dieser Kanal persistieren und findet sich dann noch beim Erwachsenen. An Schweizer und exotischen Schädeln aus verschiedenen Schweizer Sammlungen — es wurden 800 Menschenschädel untersucht — war der Canalis persistens 4mal erhalten; ausserdem 71 mal unvollständig. In letzteren Fällen war hauptsächlich die innere Mündung erhalten. Beim persistierenden Kanal waren es ausschliesslich männliche Individuen. Verf. hat dann weiter nach dem von Hrdlicka angegebenen Modus die Grösse der Sella gemessen und fand bei den persistierenden Kanälen zugleich ein ungewöhnlich grosses Mass der ersteren, so dass anzunehmen ist, dass die Glandula pituitaria in allen diesen Fällen grösser als normal war. Bezüglich der Befunde von Affen- und anderen Tierschädeln verweise ich auf die Originalarbeit.

DREYFUSS.

40) **F. Beyme. Ueber Gefässwandnekrose durch Drainrohr bei einem Fall von retropharyngealem Senkungsabszess.** Aus der chir. Klinik Heidelberg. *Deutsche Zeitschr. f. Chir. Bd. 141. S. 309. 1917.*

Landsturmmann mit einem von einer Karies des 3. Halswirbels ausgehenden Abszess. Eröffnung von dem linken hinteren Sternokleidorand aus nach Chiene. Einführung eines bleistiftdicken, 8 cm langen Gummidrains. 5 Tage später beträchtliche Blutung aus dem Munde und der Wunde, die nach Tamponade der Wunde stand; am gleichen Tage erneute letale Blutung.

Die Sektion ergab, dass die Wand des linken Carotis interna in den Abszess hineinragte und arrodiert war.

Die Literatur weist mehrere derartige Fälle auf. — Verf. plädiert dafür, dass jedenfalls die Drainröhren täglich gewechselt und nur ganz dünne, weiche oder mit Gaze umwickelte verwandt werden, um die durch die Pulsation verursachte Arrosion möglichst zu vermeiden.

DREYFUSS.

41) **Fischer** (Montana). **Ansteckende Halsentzündung mit Hautausschlag.** *Korresp.-Blatt f. Schweizer Aerzte. No. 12. 1917.*

In einer Ferienkolonie von 54 tuberkuloseverdächtigen Kindern erkrankten im Juli und August 12 an fieberhafter Angina. Von diesen bekamen 4 Kinder am zweiten Krankheitstage an Streck- und Beugeseite der Oberschenkel ein Haut-

exanthem mit hochroten, 3—5 mm messenden, leicht erhabenen Flecken, welche unter sich konfluierten und sich teilweise mit einer leicht juckenden makulo-papulosen Eruption bedeckten. Die Affektion wird vom Verf. als toxisches Exanthem beurteilt. Am Ende der Epidemie trat in einem Nachbarhause bei einem Erwachsenen ein ganz ähnlicher Fall von Angina mit Hautausschlag auf. Die Krankheit verlief innerhalb 3—6 Tagen; einige Fälle mit einer rasch auf 39,4° bzw. 38,0° steigenden und allmählich wieder abfallenden Fieberkurve. Neutrophile Leukozytose am dritten und Lymphozytose am fünften Tage konnten deutlich nachgewiesen werden. Arzneiliche Ursachen sind hier ganz auszuschliessen.

JONQUIÈRE.

42) **Mario Gaggia. Ein Fall von Pestangina. (Un caso di angina pestosa.)** *Arch. ital. di otologia. 1. August 1915.*

Die Beobachtung stammt aus Tripolis und betrifft einen Soldaten, der mit akuten Halsschmerzen und hohem Fieber eingeliefert wurde, nachdem er ein paar Tage lang an Störungen des Allgemeinbefindens gelitten hatte. Der Fall machte den sehr schweren Allgemeinerscheinungen nach den Eindruck einer Sepsis. Bei Untersuchung des Rachens konstatierte man, dass der ganze Pharynx und Gaumen gerötet und mit sehr zahlreichen Aphthen besät war, die von verschiedener Grösse, vorwiegend runder Gestalt und bedeckt waren mit einem fest anhaftenden weissgelblichen Exsudat. Das Ganze hatte gewisse Aehnlichkeit mit der Miliartuberkulose des Pharynx. Da in jener Zeit unter der arabischen Bevölkerung einige Pestfälle vorgekommen waren, so wurde in Anbetracht des sehr schweren Allgemeinzustandes des Patienten an die Möglichkeit einer Pestinfektion gedacht. Es fand sich in der Kruralgegend eine taubeneigrosse Drüsenschwellung, die bei Palpation schmerzhaft war, mit leichter Infiltration der darüber liegenden Haut. Bakteriologische Untersuchung des Drüsenpunktats bestätigte die Vermutung, dass es sich um Pest handelte. Pat. starb nach 3 Tagen.

FINDER.

43) **Bittorf** (Leipzig). **Ueber eine eigenartige Form phlegmonöser Halsentzündung.** *Münchener med. Wochenschr. No. 43. 1916. Feldärztl. Beil. S. 1535.*

Verf. berichtet über eine von ihm mehrfach beobachtete der Angina Ludovici ähnliche infektiöse, mit hohem Fieber und sehr schweren Allgemeinerscheinungen einhergehende Erkrankung. Der Beginn war aber nicht wie bei jener in der Gegend des Mundbodens und der Zunge, sondern es traten zuerst heftige Schmerzen und Schwellung der Lymphdrüsen am Pharynx und der Luftröhre auf, dann Druckempfindlichkeit in der Zungenbeingegend, Schwellung der Epiglottis und der Taschenbänder. Bakteriologisch fanden sich meist Streptokokken.

KOTZ.

d) Diphtherie und Croup.

44) **R. Klinger** und **E. Schoch. Ueber die Leistungsfähigkeit und den Wert der bakteriologischen Diphtherieuntersuchungen.** *Schweizer Korresp.-Blatt. No. 48. 1916.*

Es wurden von Ende Mai 1915 bis Ende April 1916 im ganzen 3312 Unter-

suchungen angestellt; von diesen waren positiv 1043 (31,5 pCt.), hiervon bereits bei der ersten Untersuchung (nach 13—14 Stunden) 875 (84 pCt.), dagegen erst am zweiten Untersuchungstage der Kultur (36—48 Stunden) 168. Bei beiden Untersuchungen negativ waren 2269 Fälle.

Eine tabellarische Uebersicht zeigt, dass bei den zur Zeit des Abstrichs vom Arzt für Diphtherie gehaltenen Fällen in 57 pCt. Löfflerbazillen nachweisbar waren, während bei den bloss Diphtherieverdächtigen 30—35 pCt. positive Resultate erzielt wurden. Die Erkrankungen mit Verdacht auf Nasen-, Augen- und Kehlkopfdiphtherie erwiesen sich in 45—60 pCt. als tatsächlich durch Diphtheriebazillen bedingt, während die grosse Zahl der leichten Anginen zum grössten Teil negativ waren; es ist aber doch immerhin bemerkenswert, dass unter denselben doch etwa 7 pCt. als Diphtherie entlarvt werden konnten. Es wurde, um der klinischen Diagnose sicherer zu sein, in den bakteriologisch negativen Fällen an den betreffenden Arzt geschrieben, ob der klinische Verlauf dem negativen Befund recht gab oder die Diagnose Diphtherie aufrecht erhalten werde. Es ergab sich, dass die bakteriologische Untersuchung der an sie zu stellenden Anforderung einer raschen und sicheren Diagnose der Diphtherie zwar in den meisten, jedoch nicht in allen Fällen genügt. Es soll nicht mit der Injektion des Heilserums bis zum Ergebnis der bakteriologischen Untersuchung gewartet werden.

JONQUIÈRE.

45) **J. L. Burkhardt** (Basel). **Ein beschleunigtes Verfahren zur Diphtherievirulenzprüfung.** *Berliner klin. Wochenschr. No. 45. S. 1213. 1916.*

Intrakutane Verimpfung des verdächtigen Materials und zwar direkt von der Schmierplatte her, wie man sie vom Abstrich aus den erkrankten Schleimhäuten erhält. Die Diagnose liess sich mit grosser Deutlichkeit nach zwei, ganz selten erst nach drei Tagen, bei einiger Uebung recht oft schon nach 24 Stunden und früher abgeben. Bezüglich der Einzelheiten sei auf das Original verwiesen.

R. HOFFMANN.

46) **Hufnagel jr.** (Bad-Orb). **Lichtbewirkte Antikörperbildung.** *Münchener med. Wochenschr. No. 16. S. 543. 1917.*

Bericht über gute Wirkung von örtlicher Quarzlampenbestrahlung mit gleichzeitiger Sauerstoffinhalation bei zwei Kindern mit Rachendiphtherie. Aehnlicher Erfolg auch bei einem Pneumoniefall.

KOTZ.

47) **B. Rappaport** (Chicago, Ill.). **Die Anwendung des Kaolins zur Entfernung von Diphtheriebazillen von Nase und Hals. (The use of kaolin to remove diphtheria bacilli from the nose and throat.)** *Journ. amer. med. assoc. 25. März 1916.*

Wenn richtig angewendet, entfernt Kaolin durch seine absorbierende Kraft die Bakterien, mit denen es in Kontakt kommt. Verschiedene lokale pathologische Zustände, die das verhindern, müssen beseitigt werden. Verschwinden trotz Kaolins die Diphtheriebazillen nicht, dann ist Tonsillektomie und eventuell Adenektomie indiziert.

FREUDENTHAL.

48) **v. Starck** (Kiel). **Zur Behandlung des anaphylaktischen Anfalles.** *Münchener med. Wochenschr. No. 5. 1917. Feldärztl. Beil. S. 157.*

Bei der Diphtherieserumbehandlung ist die Gefahr der Anaphylaxie verhältnismässig gering, da dieses Serum sehr hochwertig hergestellt wird, so dass wenige Kubikzentimeter genügen, um die nötige Antitoxinmenge zuzuführen. Anders bei anderen Sera, wo oft grosse Mengen gegeben werden müssen. Verf. hatte bei einem recht schweren Anfall guten Erfolg mit einer leichten Aethernarkose. Prophylaktisch empfiehlt sich am Tag vor einer Reinjektion 1 ccm Pferdeserum (also irgend ein Heilserum) intravenös zu geben und vom Tag der Injektion an 3—4 g Kalzium pro die zu verabreichen.

KOTZ.

e I) Kehlkopf und Luftröhre.

49) **Paul Moller** (Kopenhagen). **Ein Fall von komplettem Pseudohermaphroditismus masculinus.** *Virchow's Archiv. Bd. 223. S. 363. 1917.*

Bezüglich des sehr genau makroskopisch und histologisch untersuchten und beschriebenen Genitalbefundes der 49jährigen „Frau" verweise ich auf die Originalarbeit. Ein besonderes Interesse bietet für uns der Kehlkopf, von dem zwei Röntgenaufnahmen beigegeben sind. Die genauen Grössenmasse der Distanz zwischen den einzelnen Kehlkopfgebilden, der Knorpel, der Stimmbänder sind tabellarisch verzeichnet. Während die äussere Form mit dem etwas hervortretenden Pomum Adami männlich ist, wie auch die Stimme grob war, zeigen diese Masse eine eigentümliche Vermischung beider Sexualcharaktere. Die Verknöcherung der Schildknorpel wies den von Chieritz als männlich aufgestellten Typus auf; andererseits war noch keine Verknöcherung der Trachea da, was wiederum nach dem weiblichen Typus hindeutete.

DREYFUSS.

50) **Lüscher** (Bern). **Gibt es eine Chorea laryngis?** *Zeitschr. f. Laryng., Rhinol. etc. Bd. 8. H. 4. S. 351. 1917.*

Verf. durchgeht an der Hand zweier kürzlich beobachteter eigener Fälle die bisher über dieses Krankheitsbild veröffentlichte Literatur. Neben der ausführlichen Arbeit von Onodi (Arch. f. Lar., Bd. 10), sind es namentlich amerikanische und französische Autoren, die in ihrer überwiegenden Mehrheit die Chorea laryngis als eine Teilerscheinung der Chorea minor auffassen oder als ein Symptom der Hysterie. Von deutscher Seite sind Schrötter und Jacobi ebenfalls geneigt, ersterer Auffassung sich anzuschliessen, während Killian glaubt, dass die bei der Chorea laryngis auftretenden Störungen im Larynx — anfallsweiser Krampfhusten, Bellen, Ausstossen sinnloser Worte oder einzelner Vokale und Konsonanten, Hahnenschreie, erschwerte Respiration, Mutismus, Aphonie — stets hysterischer Natur seien.

Bei dem einen der vom Verf. beobachteten Fälle — 12jähriger Knabe mit typischen choreatischen Zuckungen in den Extremitäten und in der Gesichtsmuskulatur, sowie Sprachstörungen (Stottern) und krampfartigen Hustenanfällen — sind wohl die Erscheinungen von Seiten des Larynx kaum anders, als eine Teilerscheinung der Chorea minor zu deuten. Nicht so im zweiten Falle, wo Ent-

stehungsweise und Verlauf, sowie auch die Natur der Kehlkopferscheinungen deutlich hysterischen Charakter aufweisen.

Verf. glaubt daher, dass ein grosser Teil der Fälle von Chorea rein hysterischer Natur seien oder es sich um Chorea mit hysterischen Erscheinungen kombiniert handle, absolut reine Choreafälle, bei denen keine Anhaltspunkte für Hysterie sich finden, sind äusserst selten. Was dann die Chorea laryngis anbelange, so sei kein Fall bekannt, wo nur der Larynx für sich in Frage komme, sondern stets seien neben den laryngealen Symptomen andere choreatische Erscheinungen vorhanden.

Es gibt also keine genuine Chorea laryngis, sondern sie ist nur eine Teilerscheinung der allgemeinen Chorea oder ein Symptom einer allgemeinen Neurose (Hysterie). SCHLITTLER.

51) **E. J. Moure. Ueber 15 Fälle von totaler Kehlkopfexstirpation. (Sur quinze cas d'exstirpation totale du larynx.)** *Académie de méd. de Paris. 8. Mai 1917.*

Von 15 Fällen, die M. in den letzten Monaten operierte, starb keiner an den unmittelbaren Folgen der Operation. M. hält die vorhergehende Tracheotomie für unbedingt notwendig; er macht sie 14 Tage vor der Kehlkopfoperation.

FINDER.

52) **Caldera Ciro. Kriegsverletzungen des Kehlkopfes. (Traumatologia laringoiatrica di guerra.)** *Arch. ital. di otologia. No. 4. 1916.*

Granatsplitterverletzung in der linken Karotisgegend in Höhe der ersten Trachealringe. Das Geschoss scheint gleich extrahiert worden zu sein. Bei Einlieferung in das Lazarett war Pat. asphyktisch. Die Stimmbänder standen in Adduktionsstellung und gingen bei der Inspiration nicht auseinander. Tracheotomie. Eine nach 14 Tagen vorgenommene laryngoskopische Untersuchung zeigte die Stimmbänder noch in Adduktionsstellung, jedoch schienen sie etwas weiter auseinandergerückt, so dass man sagen konnte, sie ständen in Kadaverstellung. Während die linksseitige Rekurrenslähmung leicht zu erklären ist, ist Verf. nicht imstande, eine befriedigende Erklärung für das Zustandekommen der rechtsseitigen Lähmung zu geben. FINDER.

53) **Allenbach. Kriegsverletzungen des Kehlkopfes.** Unterelsäss. Aerzteverein zu Strassburg, Sitzung v. 22. Juli 1916. *Deutsche med. Wochenschr. No. 51. S. 1594. 1916.*

Nach den bisherigen Erfahrungen sind die Kehlkopfschüsse seltene Erkrankungen. Immerhin sind sie wegen des Schützengrabenkrieges jetzt verhältnismässig häufiger als in früheren Kriegen, andererseits werden wegen frühzeitiger Operationsmöglichkeit und durch den besser organisierten Evakuationsdienst mehr Kehlkopfverletzte am Leben erhalten.

Die Schwere der Verletzung stand oft in keinem Verhältnis zu der Geringfügigkeit der Beschwerden. In etwa der Hälfte der Fälle bestand Bluthusten, gerade so oft Atemnot, die aber nur in einem Drittel die Tracheotomie nötig



machte. Sprachstörungen waren regelmässig aufgetreten. Die Tracheotomie sei in jedem Falle, wo der Verletzte nicht unter ständiger ärztlicher Aufsicht stehe, auszuführen. Bei der Therapie erforderten die Hauptarbeit die Kehlkopfstenosen. An erster Stelle stehe hier das Dilatationsverfahren mit Schrötter'schen Röhren und O'Dwyer'schen oder Thost'schen Bolzen. Wenn es nicht zum Ziele führe, so käme bei erhaltenem Kehlkopfgerüst die Laryngofissur mit Entfernung des stenosierten Narbengewebes in Frage. Bei zerstörtem Knorpelgerüst wären plastische Operationen am Platze, am besten nach dem Verfahren von Capelle. Wie lange Zeit die Behandlung einer Kehlkopfstenose in Anspruch nimmt, wird von A. an einem Beispiel demonstriert. R. HOFFMANN.

54) **v. Meurers** (Aachen). **Beitrag zu den Kriegsschädigungen des Kehlkopfes.** *Zeitschr. f. Ohrenheilk. Bd. 74. H. 3. S. 112.*

Im Gegensatz zu den meisten bisherigen Veröffentlichungen stammen die 14 Fälle aus einem Feldlazarett, betreffen also ganz frische Verletzungen, und vor allem auch mehrere recht schwerer Art, wie sie naturgemäss in Heimats- und Etappenlazaretten nicht mehr zu Gesicht zu kommen pflegen, da sie in mehr oder minder kurzer Zeit zum Exitus führen. In mehreren Fällen wurde eine durch die ausgedehnten Weichteilverletzungen bedingte Phlegmone beobachtet; verhältnismässig häufig sah Verf. indirekte Kehlkopfschädigungen. KOTZ.

55) **O. Körner** (Rostock). **Beobachtungen über Schussverletzungen und andere Kriegsschädigungen des Kehlkopfes. 6. Reihe.** *Zeitschr. f. Ohrenheilk. H. 4. S. 155.*

Fall 15. Nervenlähmung durch Fernwirkung.

Fall 16 und 17. Schussverletzung beider Stimmbänder.

Fall 18. Schuss durch Kehlkopf und Hypopharynx.

Fall 19. Schuss durch vorderen Teil des Kehlkopfes.

Fall 20. Schuss durch Wange, Zunge und Kehlkopf.

Fall 21. Schuss durch Stirn, Auge, Oberkiefer, Kehlkopf, Luftröhre und Lunge bis in die Zwerchfellgegend.

Fall 22. Internus-Transversus-Parese durch Verschüttung.

Fall 23. Psychogene Stummheit. KOTZ.

56) **v. Meurers. Beiträge zu den Kriegsschädigungen des Kehlkopfes. 2. Reihe.** *Zeitschr. f. Ohrenheilk. Bd. 74. H. 4. S. 180.*

Verf. bringt die eingehende Beschreibung weiterer Fälle: Verletzung des Kehlkopfes und der Halswirbelsäule durch Steckschuss, Splitterfraktur des Kehlkopfes, Steckschuss in die linke Kehlkopfseite, Zerreissung des linken Crico-arythänoidgelenks, Granatverletzung des Halses mit Blosslegung des Schildknorpels und Zerreissung der Membr. cricothyreoidea, Intralaryngeales Hämatom durch Verschüttung.

Er verbreitet sich über die Therapie bei grösseren Zertrümmerungen des Kehlkopfgerüstes, besonders über die Nachbehandlung nach Laryngofissur. v. M. bevorzugt die Tracheotomia superior. KOTZ.

57) **Nussbaum. Ueber Epithel- und Knorpeltransplantation bei Trachealdefekten. Zugleich ein Beitrag zur Frage der Metaplasie und der Entstehung epithelialer Tumoren.** Aus der chir. Klinik zu Bonn. *Bruns' Beitr. z. klin. Chir. Bd. 110. S. 101. 1917.*

Die ausschliesslich an Kaninchen ausgeführten Versuche beschäftigten sich mit der Plastik bei künstlichen Trachealdefekten, zu deren Deckung der Ohrknorpel verwandt wurde. Bei zirkulärer Plastik gingen alle Tiere nach einigen Tagen ein, auch bei Plastik der Vorderwand, und zwar hier zum Teil durch Erstickung infolge Stenose durch eine an die Ueberpflanzung sich anschliessende Tumorbildung auf der Innenseite des transplantierten Stückes.

31 Abbildungen illustrieren die histologischen Vorgänge.

Auf analoge Prozesse bei der Plastik am kranken Menschen können die Resultate der fleissigen Arbeit wohl kaum zum Vergleich herangezogen werden.

DREYFUSS.

58) **Hansen** (Hadersleben). **Oberer oder unterer Luftröhrenschnitt?** *Münchener med. Wochenschr. No. 11. S. 351. 1917.*

Verf. bevorzugt die Tracheotomia inf., da er sie für leichter, unblutiger und in bezug auf die Schilddrüse schonender hält. Bei Kindern unter 4 Jahren ist aber die Superior anzuwenden.

KOTZ.

e II) Stimme und Sprache.

59) **Zumsteeg. Ueber habituelle Stimmstörungen.** *Württemberg. med. Korresp.-Blatt. Februar 1917.*

Z. bespricht hauptsächlich jene Fälle, bei denen die Erkrankung ohne „einwandsfrei erkennbare Hysterie" mit einem Kehlkopfkatarrh begann, und unterscheidet zwei Hauptformen, die paretischen und die spastischen Aphonien, zu letzteren zählt er die Taschenlippensprecher. Er weist auf die Gutzmann'sche Auffassung hin, dass die falsche Bewegung zur Gewohnheit wird, die der Kranke nur schwer los wird, da sie ihn beherrscht. Für solche seiner Ansicht nach, nicht hysterische, habituelle Stimmlähmungen empfiehlt er die von Gutzmann eingeführte Uebungsbehandlung, von der er dauerhaftere Ergebnisse erwartet, als von den Ueberrumpelungen mit elektrischem Strom.

NADOLECZNY.

60) **Rudolf Schwartz. Die Aussprache des Sängers.** *Stimme. XI. H. 2, 3, 4. November, Dezember 1916, Januar 1917.*

Schwartz hält es für richtig, an Stelle des Brücke'schen Vokaldreiecks einen Vokalkreis zu setzen, zu dem er nach E. A. Meyer's Röntgenogrammen Sagittalschnitte der Artikulationsorgane gezeichnet hat. Er will damit zeigen, dass für seine 14 Vokale und 6 Diphthonge nur 8 verschiedene Zungen- bzw. Mundstellungen nötig sind. Damit lehrt er ferner die „Gleichberechtigung von Zungen- und Mundbewegung", erklärt den Gegensatz von hellen und dunklen Vokalen, deren reine Bildung und ihre Beziehungen untereinander und zu den Konsonanten, denen er 5 Artikulationsstellen zuweist. Die Verschiebung des Kulminationspunktes der Zunge bewirkt nach Schw. den Gegensatz zwischen hellem

und dunklem Vokal (!). Nach dem Prinzip der Assimilation werden die Nachbarkonsonanten der hellen Vokale stets an der vorderen, die Nachbarkonsonanten der dunklen Vokale stets an der hinteren dritten Artikulationsstelle gebildet. Die Konsonanten m und n hält Schw. bei der Vokal- und Tonbildung für unvorteilhaft, wegen der Oeffnung des Nasenrachenraums, das l nur für bedingt verwertbar, b, bl, k und sp weniger praktisch, dagegen bevorzugt er den Semivokal j. Statt zwischen Vokalen und Konsonanten, soll man zwischen für die Tonbildung günstigen und minder günstigen Sprachklängen unterscheiden. NADOLECZNY.

61) **Albert Pflug. Kriegserfahrungen über psychogene Taubheit und Stummheit.** *Diss. Heidelberg 1916.*

Die interessante Arbeit führt an der Hand von 18 Krankengeschichten die Symptomatologie obiger Erkrankungen vor und gibt eine gute Anleitung zur Therapie dieser oft schwierig zu behandelnden Fälle. Einige der Hauptpunkte der letzteren seien angeführt. Vor allem ist es nötig, bei den Patienten das Vertrauen und die Hoffnung auf ihre Heilbarkeit zu erwecken, was am besten durch Vorführung geheilter Fälle geschieht. Am meisten Aussicht bietet die Behandlung mit sehr energischen faradischen Strömen, die nicht auf den Kehlkopf, sondern auf den Rücken, die Arme oder andere Teile des Körpers appliziert und eventuell bis zu einer Stunde fortgesetzt werden. Es wird grosser Wert darauf gelegt, sogleich in der ersten Sitzung Heilung zu erzielen.

Die Teilnahme am Absehunterricht hält Verf. auf Grund der Erfahrungen der Heidelberger Ohrenklinik bei „psychogener Taubheit" für direkt kontraindiziert. DREYFUSS.

62) **S. Marx. Funktionelle Sprachstörungen und ihre Behandlung.** Unterelsäss. Aerzteverein zu Strassburg, Sitzung v. 24. Juni 1916. *Deutsche med. Wochenschrift. No. 47. S. 1468. 1916.*

In der Klinik für Ohren- und Halskrankheiten zu Strassburg wurden 67 Fälle von psychogener Sprachstörung beobachtet und zwar 56 Fälle von Aphonie, einer von Mutismus, 9 von Stottern. Es handelt sich durchweg um schwere Erkrankungsformen, die schon viele Monate behandelt waren und zwar fast ausnahmslos mit dem elektrischen Strom.

Die Erkrankung tritt gewöhnlich plötzlich auf im Anschluss an ein Trauma des Nervensystems oder im Anschluss an eine Erkältung, wobei man eine geringere Widerstandsfähigkeit des Nervensystems annehmen muss, ohne dass Hysterie vorzuliegen braucht.

Objektiv findet man hauptsächlich eine Störung der Atmung, die sich in den verschiedenen Formen äussern kann.

Laryngoskopisch sieht man bei der Aphonie teilweise oder totale Lähmung der verschiedensten Muskelgruppen des Larynx, fast immer doppelseitige, häufig auch das sogenannte Flattern der Stimmbänder, selten sind die spastischen Formen der Aphonie.

Zwischen den Lähmungen und den letzteren Formen steht die sogenannte Taschenbandsprache: Hierbei können sich leicht chronische entzündliche Ver-

änderungen sekundärer Natur an den Taschenbändern einstellen. Beim Mutismus stehen die Stimmbänder in Abduktionsstellung absolut still, während die mimische Gesichtsmuskulatur lebhaft spielt.

Die Prognose aller dieser schweren Sprachstörungen ist nicht absolut günstig.

Die an der Klinik geübte Therapie ist im wesentlichen eine Uebungstherapie, die in Korrektur der Atmung besteht mit entsprechenden Sprachübungen. Um leicht eintretenden Rezidiven vorzubeugen, soll man die Patienten über 3 bis 4 Wochen nachbehandeln, d. h. mit ihnen Atem- und Sprechübungen vornehmen.

Von den 56 Aphonien wurden 53 geheilt. Eine Aphonia spastica seit Kindheit und eine Aphonie seit 19 Monaten wurden nicht, eine mit schwerer chronischer Laryngitis verbundene Aphonie wurde nur wenig gebessert. Von neun Stotterern sind sieben geheilt, einer nicht geheilt, einer wenig gebessert. Je ein Fall von Mutismus und ein weiterer Fall von inspiratorischem Glottiskrampf wurden geheilt.

R. HOFFMANN.

f) Schilddrüse.

63) **M. Simmonds** (Hamburg). **Die Schilddrüse bei akuten Infektionskrankheiten.** *Beitr. z. pathol. Anatomie. Bd. 63. S. 127. 1916.*

Auf Grund seiner histologischen Untersuchungen kommt S. zu folgenden Befunden: Akute Infektionskrankheiten können in verschiedener Weise auf die Schilddrüse einwirken:

1. Sie können herdförmige Erkrankungen durch Bakterienembolien hervorrufen. Solche Metastasen sind oft nur mikroskopisch nachweisbar.

2. Sie können diffuse Veränderungen durch die zirkulierenden Bakteriengifte veranlassen — qualitative und quantitative Veränderungen des Kolloids, Desquamation des Epithels. Diese Befunde sind sehr inkonstant; sie haben keine ernste Schädigung des Organs zur Folge.

3. Sie können in seltenen Fällen zu diffuser, nichteitriger Entzündung, Thyreoiditis simplex (de Quervain) führen. Diese kann in fibröse Atrophie des Organs ausgehen. Manche Fälle von Myxödem unklaren Ursprungs lassen sich so auf frühere Infektionskrankheiten zurückführen.

DREYFUSS.

64) **Shnuji Uemura. Ueber Tuberkulose der Schilddrüse mit besonderer Berücksichtigung der Tuberkulose in Basedow-Schilddrüsen.** Aus dem pathol. Institut in Basel. *Deutsche Zeitschr. f. Chir. Bd. 141. S. 242. 1917.*

Die Arbeit zerfällt in 3 Kapitel. In dem ersten beschäftigt sich der Verf. mit den nodösen und diffusen Strumen, die gewissermassen zufällig Tuberkulose aufwiesen.

Bei etwas über 1400 Fällen, die seit 1912 im pathologischen Institut in Basel mikroskopisch untersucht wurden, fanden sich 24 Fälle von Tuberkulose, also 1,7 pCt. Es folgt eine detaillierte Beschreibung der histologischen Befunde.

Zur zweiten Art von Tuberkulose rechnet Verf. diejenigen Fälle, die auch klinisch bereits das Bild der Tuberkulose boten, also als Strumitis tuberculosa zu bezeichnen waren. Er führt deren drei auf. Sie zeigten ausgedehnte Konglomerattuberkel und ausgedehnte Nekrose.

Im dritten Kapitel bespricht Verf. die Tuberkulose der Schilddrüse bei Morbus Basedowii.

Seit 1912 wurden im Institut 58 Schilddrüsen bei Basedowpatienten untersucht; 3 wiesen tuberkulöse Veränderungen auf. Zu der Frage, inwieweit die tuberkulöse Infektion der Schilddrüse am Basedow schuld trägt, nimmt Verf. wohl Stellung, kann sich aber nicht entscheidend aussprechen. DREYFUSS.

65) **Vuillet** (Lausanne). **La chirurgie à l'E. S. E. d'Olten.** *Revue méd. de la Suisse romande. No. 4. 1917.*

Kröpfe: Die Beantwortung der Frage, ob Enukleation oder Resektion, hängt von den Landesgegenden ab, je nachdem vorwiegend zirkumskripte zystische oder diffuse parenchymatöse Kröpfe vorkommen. So ist es in den verschiedenen Teilen der Schweiz. Die diffusen Formen sind oft viel umfangreicher als sie vorerst erscheinen und tauchen oft tief hinter das Sternum hinunter. Darüber, welcher Lappen vor allem entfernt werden muss, gibt die Laryngoskopie die beste Auskunft. Alle Kropffälle sollten deshalb vor und nach der Operation laryngoskopiert werden. Die Operation findet vorwiegend unter lokaler Anästhesie statt.

JONQUIÈRE.

66) **Thomas** (Genf). **Die endokrinen Drüsen und die ärztliche Praxis. (Les glandes endocrines et la pratique médicale.)** *Schweiz. Rundschau f. Medizin. No. 5/6. 1917.*

Die aktiven Substanzen der innersekretorischen Drüsensäfte heissen Hormone. Verf. tadelt, es werde mit diesem Gebiete Missbrauch getrieben. Er fordert zur Definition der Hormone 1. die Kenntnis ihrer chemischen Konstitution, 2. den Beweis, dass sie im lebenden Organe nachgewiesen werden können. Diesen Bedingungen entspreche einzig und allein das Adrenalin. Die allgemeine Narkose verliere mehr und mehr ihre Gefahren, wenn ihr wirkliche Sorgfalt zugewandt werde. Die oft die allgemeine Narkose einleitenden subkutanen Beruhigungsinjektionen sollen nach Roux mitunter Komplikationen von Seiten der Bronchien nach sich ziehen. JONQUIÈRE.

g) Oesophagus.

67) **v. Hacker** (Graz). **Ueber die Sondierung bei Fremdkörpern in der Speiseröhre, zugleich ein Beitrag zur Diagnose derselben.** *Bruns' Beitr. zur klin. Chir. Bd. 110. S. 1. 1917.*

Ein jeder Laryngologe wird mit Interesse den Ausführungen v. Hacker's, der ja erfahrener Oesophagoskopiker und Chirurg in einer Person ist, folgen. Für denjenigen, dem die Originalarbeit nicht zugänglich ist, seien Hacker's Schlussfolgerungen zusammengestellt.

I. Fälle von Fremdkörpern im Oesophagus sollen womöglich sofort der fachärztlichen Behandlung, und zwar ohne vorherige Sondierungs- und Hinabstossversuche zugeführt werden. Eine Ausnahme ist gegeben bei Erstickungsgefahr durch auf die weiche Trachea von hinten — etwa in der Bifurkationsgegend —

drückende Fremdkörper. Hier muss rasch gehandelt und der Versuch des Hinabschiebens des Körpers ohne rohe Gewalt ausgeführt werden.

II. Vom Standpunkt des Chirurgen möchte ich zwischen einer Sondierung zu therapeutischen und diagnostischen Zwecken unterscheiden:

1. Therapeutisch soll von ihr nur zum Hinabschieben nicht verletzender, namentlich weicher Fremdkörper Gebrauch gemacht werden.

2. Diagnostisch kann die Sondierung namentlich bei grösseren im Oesophagus steckenden Fremdkörpern mitunter überflüssig, mitunter jedoch wichtig bzw. vorteilhaft sein.

a) Bei sicherem, positivem, jeden Fehler der Projektion und jede Täuschung ausschliessendem Röntgenbefund ist die Sondierung vor der Oesophagoskopie oder der etwa indizierten Operation in der Regel überflüssig.

b) Fällt in einem Fall aus irgend einem Grunde die Radioskopie weg, so bildet die Sondierung das einzige noch übrige diagnostische Verfahren.

c) Bei unklarem oder negativem Röntgenbefund, wenn ein Fremdkörper, namentlich ein grösserer, nicht am Oesophaguseingang vermutet wird, in welchem Falle in der Regel die okulare Oesophagoskopie angezeigt ist, sondern an tieferer Stelle, halte ich die Vornahme einer vorsichtigen Sondierung vor der sondierenden Oesophagoskopie für gestattet und vorteilhaft.

d) Weiteres kann eine Sondierung in zweifelhaften Fällen, wo die Radioskopie und Oesophagoskopie nicht ausreichen, eventuell Täuschungen vorliegen, nützlich sein, ferner mitunter zur Sicherung der Konsistenz eines festsitzenden, grösseren Fremdkörpers, zum Nachweis eines solchen beim Verdacht des Hinabgerutschtseins desselben entweder bei der Oesophagoskopie oder mitten während der blutigen Operation, zur Klärung der Frage, ob ein Hindernis im Oesophagus durch einen ihn obturierenden Fremdkörper oder eine andere Ursache, etwa durch Kompression desselben von aussen bedingt sei u. dgl.

Ueberdies bereitet eine Sondierung den Patienten auf die Unannehmlichkeiten der Einführung des Oesophagoskops vor; in manchen Fällen muss mitunter eine solche Vorbereitung ausgeführt werden; in Einzelfällen, wo der Erfahrene Gründe hat, an dem Eingedrungensein eines grösseren Fremdkörpers zu zweifeln, kann sie dem Patienten die Oesophagoskopie ersparen, in anderen demselben das Vorhandensein eines solchen und die Notwendigkeit der Entfernung desselben beweisen.

DREYFUSS.

68) **Haag** (Bern). **Fremdkörper in der Speiseröhre.** *Münchener med. Wochenschrift. No. 22. S. 708.*

Kasuistik von 10 ösophagoskopischen Fällen aus der Giessener Klinik.

KOTZ.

69) **J. W. Samson** (Berlin). **Oesophagoskopische Entfernung eines Fremdkörpers aus der Speiseröhre.** *Deutsche med. Wochenschr. No. 50. S. 1550. 1916.*

Vulkan-Gebissplatte mit 2 Schneidezähnen — grösste Länge 43 mm, grösste Breite 30 mm — verschluckt von einem Soldaten in Russland nachts im Schlafe im Fieber nach Schutzimpfung unter schmerzhaftem Würgen.



Extraktion nach Einstellung des Bronchoskops von Brünings mit kleiner Hakenzange.

Der Fremdkörper hatte 22 Tage lang in der Speiseröhre gelegen. Verletzungen hatte er nicht gemacht. Nach 2 Tagen konnte der sehr abgemagerte Patient, der nur dünnflüssige Nahrung zu sich nehmen konnte, wieder alles essen.

Die einfache Oesophagotomie ergibt eine Mortalität von 12—20 pCt., während die Mortalität bei Fremdkörperentfernung durch Oesophagoskopie in der Hand des Geübten gleich Null ist (bei Beginn der ösophagoskopischen Aera Starck 5 pCt., Jackson 3 pCt.). Man soll, so schliesst Verf., nur dann künftighin operieren, wenn eine Anzeige für die ösophagoskopische Entfernung des Fremdkörpers nicht vorliegt.

R. HOFFMANN.

70) **Weber. Entfernung eines künstlichen Gebissés per oesophagotomiam.** Wissenschaftl. Verein der Aerzte zu Stettin, Sitzung vom 3. Oktober 1916. *Berliner klin. Wochenschr. No. 2. S. 46. 1917.*

Der Fremdkörper, in der Höhe des zweiten Brustwirbels, konnte nur durch Röntgen festgestellt werden, da man mit der Sonde glatt in den Magen kam, ohne Widerstand zu finden. Das 23jährige Mädchen kam erst am vierten Tage nach Verschlucken des Gebisses ins Krankenhaus, infolgedessen wurde auf die Oesophagoskopie und eventuell Extraktion auf diesem Wege verzichtet und der Speiseröhrenschnitt gemacht, von dem aus die Entfernung leicht gelang. Wie gefährlich die Entfernung per oesophagoscopiam gewesen wäre, zeigte sich bei der Operation, indem eine Zacke des Gebisses die Speiseröhrenwand durchspiesst hatte und schon eine periösophageale Phlegmone bestand, die bei nicht breiter Eröffnung wohl sicher zur tödlichen Mediastinitis geführt hätte. Deswegen wurde die ganze Wunde breit offen gelassen. Ernährung die ersten acht Tage ausschliesslich durch Schlundsonde. Speiseröhre und Wunde heilten per granulationem ohne Störung innerhalb 4 Wochen. Patientin ist jetzt völlig beschwerdefrei.

R. HOFFMANN.

II. Kritiken und Gesellschaftsberichte.

a) Laryngologische Gesellschaft zu Berlin.

Sitzung vom 24. November 1916.

A. Meyer demonstriert Schnittpräparate von einer erbsengrossen Geschwulst des linken Stimmbandes; es handelt sich um die Differentialdiagnose zwischen einem breitbasigen Papillom und Karzinom.

Haike demonstriert einen Soldaten, der aktinomykotische Abszesse aussen am Halse hatte und eine starke Schwellung der linken Rachenwand mit Verdrängung des Kehlkopfs nach der anderen Seite zeigte. Ueber dem Aryknorpel Schleimhaut etwas geschwollen. Es bestanden keine Schmerzen, keine Ulzeration. Nach einiger Zeit zeigte sich eine kleine pustelförmige Erhöhung auf der seitlichen Pharynxwand, die gelblich aussah; die Untersuchung ergab ausgesprochene Aktinomykose. Der Kehlkopf blieb frei. Der Prozess ist noch nicht abgelaufen. Be-

handlung besteht in Jodkali in grossen Dosen. Aetiologisch kommt vielleicht in Betracht, dass er im Felde oft auf frisch gepflücktem Hafer geschlafen hat.

Halle: Vorstellung einer schweren Verletzung, durch die der obere Teil der Nase völlig weggerissen, das Stirnhirn freigelegt, das linke Augenlid fortgenommen und schwere Veränderungen in der Nase herbeigeführt wurden. Als Patient nach Berlin kam, war die innere Nase bereits mit gutem Erfolg operiert, die Wunden am linken Orbitalrand waren völlig geheilt, von freiliegender Dura oder irgendwelchen Hirndruckerscheinungen war keine Rede. Patient erschien bis auf Defekte am Nasenrücken und linken Auge völlig gesund. H. hat zunächst den plastischen Schluss der Nase vorgenommen, der bis auf kleine Fistel geglückt ist. Elf Monate nach der Verwundung traten Kopfschmerzen auf und es entleerte sich in die offene Augenhöhle Eiter. Es wurde eine Infektion der Stirnhöhle und gleichzeitig Vorhandenseins eines Stirnabszesses angenommen. Es wurde bei der Operation nach Killian in der Tat eine Eiterung und zwar in beiden Stirnhöhlen gefunden. Der Abszess war durch das Septum intrafrontale durchgebrochen; an der Stelle, wo die Lücke in der Hinterwand gewesen war, fand sich die mit spärlichen Granulationen bedeckte Dura vorgewölbt, pulsierte aber nicht. Bei Inzision entleerte sich ein Tassenkopf Eiter, die Abszesshöhle war von der Grösse eines mittleren Apfels. Am vierten Tag nach der Operation stand der Patient auf, die Wunde heilte sehr schnell; Patient ist jetzt als geheilt zu betrachten.

H. legt grossen Wert auf die grosse Bedeutung der Behandlung unter reflektiertem Licht und die sorgfältige Tamponade der Abszesshöhle mittels des dehnenden langen Killian'schen Spekulums.

Ferner berichtet H. über eine Patientin mit Ozaena, operiert nach Lautenschläger. H. hat jedoch die Operation dahin modifiziert, dass er die Kieferhöhle nach Canfield-Sturmann eröffnete. Es wurde auf dem freien Rande der Apertura pyriformis eingeschnitten, dann der vorderste Rand etwas weggeknipst und die Mukosa heraufgelegt, so dass der vordere Teil der nach Lautenschläger vergrösserten unteren Muschel mit Mukosa bedeckt war, dann wurde der aufsteigende Kieferast hoch hinauf an der Apertura pyriformis abgemeisselt und, dem unteren Rande des Processus maxillaris, die mediale Kieferhöhlenwand. Die Schleimhaut der Höhle war absolut gesund, ebenso Keilbeinhöhle und Siebbein.

Lautenschläger äussert Bedenken gegen die von Halle geübte Modifikation seiner Operation. Zu Anfang ist der Erfolg gut; es ist aber eine zu weite Oeffnung nach der Kieferhöhle da, und wenn nicht mehr tamponiert wird, so gehen die Borken in die Kieferhöhle hinein und die Atrophie schreitet fort.

Halle sieht einen Vorzug der von ihm vorgeschlagenen Methode darin, dass nicht so viel Knochen geopfert wird, wie beim Vorgehen vom Munde aus; der Knochen bleibt in seiner Totalität erhalten. Dass das Vorgehen vom Munde oder von der Nase aus einen Unterschied in der Weite der Höhle machen soll, vermag er nicht einzusehen.

Halle zeigt eine Gräte, die er aus dem Oesophagus entfernt hat. Der Fall ist deshalb bemerkenswert, weil wieder mit allen möglichen Instrumenten

blind daran herumgearbeitet war und so die ungewöhnlich spitze und grosse Gräte immer tiefer in die Schleimhaut hineingetrieben war.

Killian zeigt einen Fall, wo ein Krammetsvogelknochen verschluckt war. Die Röntgenaufnahme zeigte den Fremdkörper in der Gegend des Oesophagusmundes. Bei der Oesophagoskopie war er jedoch nicht auffindbar. Es wurde in Lokalanästhesie die Oesophagotomie gemacht. Als man in die Nähe der hinteren Rachenwand kam, fand man infiltriertes Gewebe, noch etwas weiter entleerten sich Spuren von Eiter und es zeigte sich, dass der Fremdkörper extraösophageal in einer kleinen Abszesshöhle lag, aus der man ihn leicht entfernen konnte. Heilung.

Gutzmann demonstriert einen Offizier, der seit seiner Jugend an Rhinolalia clausa functionalis leidet. Organisch ist nichts Abnormes zu finden. Die Therapie ist einfach.

Lautenschläger hat die funktionelle Rhinolalia clausa nicht so selten bei Kindern nach Herausnahme der adenoiden Vegetationen gesehen. Er lässt die Kinder jeden Tag mehrmals mit Betonung der Ausatmung von 90 bis 99 zählen.

Claus: Osteomyelitis der platten Schädelknochen.

C. macht Mitteilung von einem geheilten Fall, betreffend einen lymphatischen 7jährigen Knaben, bei dem sich bei der Aufnahme eine etwa dreimarkstückgrosse teigige subperiostale Schwellung an der Grenze des Stirn- und Scheitelbeins, also weit von den Stirnhöhlengrenzen unter der behaarten Kopfhaut fand. Es bestand hohes Fieber und schlechtes Allgemeinbefinden.

Es wurden zunächst sämtliche Nebenhöhlen der erkrankten Seite breit eröffnet und dabei makroskopisch keine Osteomyelitis am Knochen der Stirnhöhle gefunden. Die mikroskopische Untersuchung bestätigte jedoch später die Diagnose der Knochenmarkerkrankung, es bestand Empyem der Kieferhöhle, des Siebbeins und der Stirnhöhle. Im Eiter fanden sich Staphylokokken fast in Reinkultur. Auf Rat von Killian, der nach der 14 Tage später erfolgten ausgiebigen Abtragung des nun deutlich erkrankten Schädeldaches in einer Höhe von 12 und einer Breite von 2 cm hinzugezogen wurde, wurde als weitere Behandlung die aktive Hyperämie mit dem Brünings'schen Kopflichtbad festgesetzt, unter gleichzeitiger Darreichung von Aspirin.

Nachdem sich nach weiteren 14 Tagen am inneren Augenwinkel noch ein Abszess gebildet hatte, der die frische Narbe der Stirnhöhlenoperation durchbrach und schnell ausheilte, kam es zu völliger Ausheilung des Prozesses.

Nach kurzer Darstellung der Literatur empfahl Vortr. auf Grund dieses selbstbeobachteten Falles und der mündlichen günstigen Berichte Killian's über 2 bis 3 andere die aktive Hyperämie bei der sonst so aussichtslosen Behandlung der fortschreitenden Osteomyelitis der Schädelknochen.

Die Osteomyelitis der platten Schädelknochen ist eine seltene Krankheit. Gerber zählte 1903 nur 29 Fälle zusammen; in 10 von diesen Fällen schloss sich die Erkrankung an eine Nebenhöhlenoperation an. Die Jugend ist mehr disponiert als das Alter. Man kann eine zirkumskripte gutartige und eine diffuse Form mit fast stets übler Prognose unterscheiden. Bei letzterer macht die Erkrankung nicht bei

den einzelnen Schädelknochen halt, sondern schreitet entlang den Breschet'schen Venen über die Nähte fort. Klinisch ist besonders das Ueberschreiten der Nebenhöhlengrenzen wichtig. Teigige Schwellung, die weit, womöglich bis unter die behaarte Kopfhaut grenzt und trotz freiem Eiterabfluss konstant bleibt, ferner multiple subperiostale Abszesse sprechen für Osteomyelitis. Deckt man den Krankheitsherd auf, so findet man grössere oder kleinere Sequester, sieht die Markräume eröffnet und mit missfarbenen Granulationen und Eiterpünktchen durchsetzt. Ist auch die Tabula interna schon sequestriert, so findet man die Dura verdickt, mit Granulationen bedeckt, zum Teil auch mit der Tabula interna verwachsen, also das Bild der Pachymeningitis. Bei diesen stürmisch verlaufenden Fällen stellen sich Attacken mit Schüttelfrost und ansteigendem Fieber, zuweilen Schwindel und Erbrechen ein. Diese Attacken wechseln mit Perioden des Wohlbefindens ab, besonders nach operativen Eingriffen sieht es oft aus, als ob der Patient gerettet sei, bis eine neue Attacke eintritt. Bei den fortschreitenden Fällen ist die Prognose eine sehr schlechte; so führten von den 29 Fällen Gerber's 20 zum Tode.

Weingärtner berichtet im Anschluss hieran über 4 Fälle von Osteomyelitis der Schädelknochen. Der erste wurde wegen einer Orbitalphlegmone aufgenommen; es fand sich der Stirnhöhlenboden, der laterale Teil der Hinterwand, wie überhaupt die ganze laterale Ecke der Stirnhöhle zweifellos osteomyelitisch erkrankt; bei der Operation wurde ein dreimarkstückgrosses Stück der Dura freigelegt. Es sind erst 3 Wochen seit der Operation verflossen, so dass sich eine bestimmte Prognose noch nicht stellen lässt.

Der zweite Fall betraf einen 15jährigen Knaben mit grossem rechtsseitigen Orbitalabszess; Inzision des Abszesses, 3 Tage darauf trat unter Fieber ein Abszess in der Temporalgegend auf, der gespalten wurde. Eine schon vorher an dieser Stelle vorhanden gewesene teigige Schwellung ging zurück und besserte sich unter Kopflichtbädern so, dass nach 8 Tagen kaum mehr etwas davon vorhanden war. Aus der kleinen Fistel entleerte sich ein flacher pfennigstückgrosser Sequester. Von Zeit zu Zeit traten in der Mitte der Stirn und am Stirnhöcker kleine fluktuierende Schwellungen auf, die zum Teil spontan durchbrachen, teils durch Inzision entleert wurden. Es handelte sich hier um eine gutartige zirkumskripte Form der Osteomyelitis, bei der die Kopflichtbäder anscheinend gute Wirkung hatten.

Der dritte Fall betraf einen 29jähr. Mann und endete letal. Bei Eröffnung eines Abszesses im rechten Nasenstirnwinkel lag der Proc. frontalis des rechten Oberkiefers vollkommen frei und konnte ohne Mühe herausgenommen werden. Bei seiner Einlieferung in die Klinik war die rechte Stirngegend stark, die linke schwächer vorgewölbt, teigig, nicht fluktuierend. Röntgenbild zeigte Trübung beider Stirn- und Kieferhöhlen. Bei der Operation fanden sich nach Zurückklappen der Weichteile reichliche Granulationen, die aus dem Knochen herausschossen, der Knochen selbst war angefressen, man konnte die Granulationen und oberste Knochenschicht glatt mit dem scharfen Löffel entfernen. In der rechten Stirnhöhle Eiter. Radikaloperation. Tabula externa und Diploe wurden in grossem Umfange bis weit ins Gesunde hinein entfernt. Später traten an der Stirn, besonders in der rechten Scheitelgegend, teigige Schwellungen ein, später solche Schwellungen mit

Abszessbildungen auch links. Es mussten schliesslich ausgedehnte Spaltungen vorgenommen werden. Exitus. Autopsie ergab einen grossen Abszess im linken Stirnhirn, der in den Ventrikel durchgebrochen war.

Im vierten Fall ist der Wassermann positiv; er hat aber noch nie auf antiluetische Therapie reagiert. Der Mann war, bevor er in die Killian'sche Klinik aufgenommen wurde, schon dreimal operiert worden, zweimal war anscheinend ein Orbitalabszess eröffnet worden, einmal offenbar die Stirnhöhle operiert worden. Es bestand Schwellung über der Stirn, besonders rechts. Ausgiebige Operation; der Knochen zeigte dieselbe Beschaffenheit wie im vorigen Fall; die in ziemlicher Ausdehnung freiliegende Dura schien gesund. Pat. musste aus äusseren Gründen in eine andere Klinik verlegt werden, wo eine Osteoplastik gemacht wurde; es traten aber seitdem Fisteln auf, wahrscheinlich hat sich die Infektion auf den neu eingepflanzten Knochen übertragen.

Die Killian'sche Klinik steht hinsichtlich der Therapie auf folgendem Standpunkt:

Bei frischer, wenn auch nur wahrscheinlich mit Nebenhöhleneiterung in Beziehung zu bringender Osteomyelitis stets Radikaloperation der betreffenden Höhlen und radikalste Entfernung des erkrankten Knochens. Besonders bei Orbitalabszessen und Phlegmonen ist auf die Beschaffenheit des umgebenden Knochens zu achten. Wir beschränken uns auch bei diesen Affektionen nicht mehr auf zweizeitiges Operieren, d. h. zunächst einfache Inzision des Abszesses und später Radikaloperation der Nebenhöhlen, sondern es wird in der ersten Sitzung auch gleich radikal operiert. Von grossem Erfolg erscheint die Nachbehandlung mit Kopflichtbädern, die als ein die natürlichen Heilbestrebungen unterstützender Faktor anzusehen sind. Vielleicht wird auch in älteren Fällen von Osteomyelitis die Demarkation zwischen gesundem und krankem Knochen durch diese aktive Hyperämie begünstigt. Ja, es scheint uns nach den gemachten Erfahrungen bei schleichend verlaufender gutartiger Osteomyelitis der Versuch berechtigt, den chirurgischen Eingriff zunächst auf ein Minimum zu beschränken und darauf folgend intensiv mit Kopflichtbädern zu behandeln. Die Patienten vertragen gut drei bis vier derartige Sitzungen täglich von je 20 Minuten bis eine halbe Stunde Dauer. Diese Behandlung scheint besonders für jene Fälle günstig zu sein, bei denen die Erkrankung in Form von Zeit zu Zeit auftretender kleiner Abszesse besteht. Diese werden inzidiert, der Knochen selbst aber nicht in Angriff genommen. Die Abstossung der Sequester scheint unter der angegebenen Behandlung leichter vor sich zu gehen. Durch Operation kann der Prozess wieder zu neuem Aufflackern gebracht werden. Erläuterung der Röntgenbilder, die eine charakteristische körnig-wolkige Trübung (= Knocheninseln) zeigen, durchbrochen von unregelmässigen und ungleichen helleren, d. h. im Negativ dunkleren Streifen und Furchen (= zerstörter Knochen).

Killian: Zur Demonstration stereoskopischer Röntgenbilder.

K. hat die stereoskopischen Röntgenbilder von einem guten Zeichner nach seiner Beobachtung am Spiegelapparat zeichnen lassen. Bei der Projektion der Bilder kommt deren Körperlichkeit voll zur Geltung. Gutzmann.

b) Oto-Laryngologischer Verein zu Kristiania.

Sitzung vom 31. Mai 1917.

Vorsitzender: Uchermann.
Schriftführer: Galtung.

Uchermann besprach den Fall eines Abszesses im rechten Frontallappen in Verbindung mit einer rechtsseitigen Sinuitis frontalis und einer linksseitigen Sinuitis maxillaris. Der Abszess wurde am 5. März d. J. geöffnet und war schon am 9. März zugeheilt. Sinus frontalis war von einem Prolaps angefüllt. Es entwickelte sich aber von einem subperiostalen Abszess an der Stirn aus ein sich nach unten und zwar bis zur Mitte des Rückens erstreckendes Erysipelas. Seit dem 20. März normaler Verlauf. Jetzt ist er täglich einige Stunden ausser Bett. Der Prolaps ist durch elastischen Druck (Idealbinde) bis zur Grösse einer Fingerspitze geschwunden. Der Fall wird an anderer Stelle noch ausführlich berichtet werden.

Uchermann zeigte ein etwa $2^1/_2$ Zoll langes, 1 Zoll dickes und breites Lipom vor, das am 19. Mai d. J. von der Plica ary-epiglottica dextra eines 70jährigen Mannes (Fischers) entfernt worden war. Die Geschwulst befand sich, überall von Schleimhaut bedeckt, in der erwähnten Falte, von gebuckelten, teilweise gelblich weissen Ansehen und füllte die rechte Hälfte der Kehlkopfhöhle sowie den rechten Sinus pyriformis aus. Sie fühlte sich elastisch an. Die Stimmbänder waren frei beweglich. Nach Spaltung der Schleimhaut über dem Oberrand der Geschwulst drängte sich die Geschwulst hervor und sieht nunmehr weiss aus. Sie wurde nach Traktion mit 2 Zangen in der Gesamtheit und ohne Blutung entfernt. Der Patient wurde dann nach 5 Tagen entlassen, Larynx normal, unerhebliche Verdickung vorn im Sinus pyriformis.

Die Geschwulst stellte ein viertmaliges Rezidiv dar. Der Patient fand sich zum erstenmal am 17. April 1898, darauf am 3. Oktober 1905 und am 3. Dezember 1908 ein. Die Symptome bestanden jemalig in Atmungsbeschwerden mit andeutungsweisen Erstickungsanfällen, da sich die Geschwulst über den Eingang zum Kehlkopf lagerte. Sie war vordem stets ohne Spaltung der Schleimhaut durch mehrmalige Behandlung mit der galvanokaustischen Schlinge entfernt worden. Die letztmalig angewandte Methode erwies sich als die schnellste und zweckmässigste. Was den Ausgangspunkt betrifft, so findet sich in der Plica ary-epiglottica eigentlich nur eine Stelle, wo Fettgewebe vorhanden ist, nämlich um die Cartilago cuneiformis herum (Wrisbergi). Darum ist es möglich, dass die Geschwulst ursprünglich von hier ausgegangen ist.

Leegaard: Fremdkörper im Oesophagus.

L. zeigte 3 mit Oesophagoskopie aus der Speiseröhre entfernte Fremdkörper vor.

1. Ein Gebiss bei einem 32jährigen Manne. Das Gebiss, das einen Vorderzahn hatte, war 2 Tage vorher von einem Zahntechniker gearbeitet worden. Es wurde 5 Stunden vor der Entfernung beim Essen verschluckt. Es befand sich etwa 20 cm hinter der Zahnreihe und war stark in die Oesophaguswandung ein-

gekeilt; zur Extraktion war erheblicher Kraftaufwand erforderlich. Nach etwa 6 Stunden ein Frostanfall mit einer Temperatursteigerung bis zu 38,4°. Später glatter Verlauf.

2. Ein Gebiss bei einer 36jährigen Frau. 4 Tage vorher verschluckt. War vor 2 Tagen mit der Oesophagussonde behandelt worden. Es befand sich 20 bis 22 cm hinter der Zahnreihe und lag mit einer scharfen Kante aufwärts und den Zähnen einwärts gekehrt. Wurde mit einigem Kraftaufwand entfernt. Das Gebiss bestand aus einer braunen Platte mit 3 Vorderzähnen und 2 nach einem vierten Zahn stehengebliebenen Stahlstiften. Der Verlauf war ohne Komplikationen.

3. Ein Knochen bei einem 64jährigen Manne. War 5 Tage vorher stecken geblieben und vorher nicht behandelt worden. Er befand sich etwa 20 cm hinter der Zahnreihe und liess sich ohne Schwierigkeiten entfernen. Der Knochen war etwa 2,7 cm lang, 0,3 cm breit und an beiden Enden spitz, war etwas übelriechend. — Glatter Verlauf.

L. erwähnte in dieser Verbindung den von ihm vor einem Jahre behandelten Fall einer 36jährigen Dame, wo er ein Knochenstück ähnlicher Gestalt und Grösse von der nämlichen Stelle entfernte. Dieser Knochen hatte 6 Tage dort gelegen und war vorher (ohne Oesophagoskop) instrumentell behandelt worden. Bei dieser Patientin war in der Nachbarschaft des Knochens eine Suppuration mit erheblichen Mengen übelriechenden Eiters entstanden, sowie auch eine Schwellung der linken Seite des Halses. Sie litt unter bedeutenden Schmerzen. Nach der Entfernung verschwanden die Erscheinungen im Laufe einiger Tage.

Diskussion: Uchermann.

Leegaard zeigte eine aus dem Ohre eines 50jährigen Mannes entfernte Glasperle vor. Sie hatte 36—38 Jahre im Ohre gelegen.

Darauf innere Angelegenheiten.

Galtung (Kristiania).

III. Briefkasten.

Personalnachrichten.

Unser verehrter Mitarbeiter, Professor O. Chiari (Wien), ist in den Freiherrnstand erhoben worden.

Professor Friedrich (Kiel) hat den Titel Geheimer Medizinalrat erhalten.

Für die Redaktion verantwortlich Prof. Dr. G. Finder, Charlottenburg, Augsburger Str. 38.
Druck von L. Schumacher, Berlin N. 4.

Jahrgang XXXIII. August 1917. No. 8.

Internationales Centralblatt

für

Laryngologie, Rhinologie

und verwandte Wissenschaften.

Unter ständiger Mitarbeiterschaft

von

W. Albrecht (Tübingen), **L. Bayer** (Brüssel), **G. Bradt** (Berlin), **Calamida** (Mailand), **O. Chiari** (Wien), **R. Dreyfuss** (Strassburg), **O. T. Freer** (Chicago), **W. Freudenthal** (New York), **v. Gilse** (Haarlem), **Gontier de la Roche** (Toulon), **F. Hanszel** (Wien), **H. Hecht** (München), **R. Hoffmann** (Dresden), **G. Jonquière** (Bern), **R. Kotz** (München), **Ino Kubo** (Fukuoka), **Lautmann** (Paris), **E. J. Moure** (Bordeaux), **Nadoleczny** (München), **Polyak** (Budapest), **Schlittler** (Basel), **O. Seifert** (Würzburg), **W. Sobernheim** (Berlin), **A. von Sokolowski** (Warschau), **E. Stangenberg** (Stockholm), **R. Steiner** (Prag), **Tapia** (Madrid)

herausgegeben

von

GEORG FINDER

Berlin.

Monatlich erscheint eine Nummer,
am Schlusse des Abonnementsjahres Titel, Namen- und Sachregister.
Preis des XXXIII. Jahrgangs (Januar—Dezember 1917) **15 Mark.**

Berlin 1917.
Verlag von August Hirschwald.
NW., Unter den Linden 68.

MACKENZIE, Dr. Morell, **Die Krankheiten des Halses und der Nase.** Deutsch herausgegeben und mit Zusätzen versehen von Dr. F. Semon. I. Bd.: Die Krankheiten des Pharynx, Larynx und der Trachea. gr. 8. Mit 112 Holzschn. 1880. 18 M. — II. Bd.: Die Krankheiten des Oesophagus, der Nase und des Nasenrachenraums. gr. 8. Mit 93 Holzschn. 1884. 18 M.

MIKULICZ, Prof. Dr. J., u. Priv.-Doz. Dr. P. MICHELSON, **Atlas der Krankheiten der Mund- und Rachenhöhle.** 44 Buntdrucktaf. mit erläut. Text. 1892. 80 M.

MOST, Dr. Aug., **Die Topographie des Lymphgefässapparates des Kopfes und Halses.** 1906. gr. 8. Mit 11 Tafeln und 2 Textfiguren. 9 M.

NAVRATIL, v., Prof. Dr. Emerich, **Entstehung und Entwicklung der Laryngoskopie.** Erinnerungen aus meiner ärztlichen Tätigkeit. 1858—1913. gr. 8. 1,60 M.

OTABE, Dr. S., **Tiefatmen für unsere Gesundheit.** gr. 8. Mit 1 Tafel und 3 Abbildungen im Text. 1914. 1 M. 60.

ROSENTHAL, Dr. Carl, **Die Erkrankungen der Nase, deren Nebenhöhlen und des Nasenrachenraumes.** Ein kurzgefasstes Lehrbuch für Aerzte und Studierende. Zweite vermehrte und verb. Auflage. 1897. gr. 8. Mit 41 Fig. 6 M.

— — **Die Erkrankungen des Kehlkopfes.** Ein kurzgefasstes Lehrbuch für Aerzte und Studierende. gr. 8. Mit 68 Fig. 1893. 8 M.

SCHREIBER, Prof. Dr. Julius, **Ueber den Schluckmechanismus.** gr. 8. Mit 22 Figuren und 2 Doppeltafeln. 1904. 3 M.

SEMON, Prof. Dr. Sir Felix, **Forschungen und Erfahrungen 1880—1910.** Eine Sammlung ausgewählter Arbeiten. gr. 8. 2 Bde. mit 5 Taf. u. zahlr. Textfig. 1912. 32 M.

SOKOLOWSKI, Primararzt Dr. A., **Klinik der Brustkrankheiten.** gr. 8. Zwei Bände. 1906. 32 M.

TRAUTMANN, Geh. Med.-Rat Prof. Dr. F., **Chirurgische Anatomie des Schläfenbeins,** insbes. für Radikaloperation. 4. Mit 2 Taf. u. 72 Stereoskopen. 1898. 60 M.

— — **Anatomische, pathologische und klinische Studien über Hyperplasie der Rachentonsille,** sowie chirurgische Behandlung der Hyperplasie zur Verhütung von Erkrankungen des Gehörorgans. Folio. Mit 7 Tafeln und 12 stereoskop. Photographien nach Sektionspräparaten. 1886. 40 M.

— — **Leitfaden für Operationen am Gehörorgan.** Mit 27 Textfiguren. 1901. (Bibliothek v. Coler-v. Schjerning. IV. Bd.) 4 M.

Verhandlungen des III. Internationalen Laryngo-Rhinologen-Kongresses Berlin, 30. August bis 2. September 1911. Teil I: Referate. Herausg. im Auftrage des internat. Komitees für die Laryngo-Rhinologen-Kongresse von Prof. Dr. G. Finder, Sekretär des Komitees. Mit 6 Kurven im Text. gr. 8. 1911. 4 M. — Teil II: Verhandlungen. Herausg. vom Generalsekretär Prof. Dr. A. Rosenberg. gr. 8. Mit dem Porträt B. Fraenkel's und Abbildungen im Text. 1912. 10 M.

WOELFLER, Prof. Dr. A., **Die chirurgische Behandlung des Kropfes.** gr. 8. 1887. 2 M. 40.

— — — **Die chirurgische Behandlung des Kropfes.** II. Teil. gr. 8. Mit 4 Tafeln und 37 Holzschnitten. 1890. 8 M.

— — — III. Teil. **Die Behandlungsmethoden des Kropfes,** mit besonderer Berücksichtigung der vom Hofrath Billroth 1878—84 an der Wiener Klinik und vom Verf. 1886—90 an der Grazer Klinik behandelten Fälle. 1891. gr. 8. Mit 2 Tafeln und Holzschn. 9 M.

— — **Ueber die Entwickelung und den Bau des Kropfes.** gr. 8. Mit 19 lithogr. Tafeln. 1883. (Sonderabdruck aus dem Archiv für klin. Chir.) 22 M.

Internationales Centralblatt

für

Laryngologie, Rhinologie

und verwandte Wissenschaften.

Jahrgang XXXIII. Berlin, August. 1917. No. 8.

I. Referate.

a) Allgemeines, obere Luftwege, Medikamente.

1) **Müller** (Lehe). **Der luftdynamische Energieverbrauch während der Atmung.** *Zeitschr. f. Ohrenheilk. Bd. 74. H. 1. S. 32.*

Verf. bespricht die Arbeit Rohrer's „Der Strömungswiderstand in den menschlichen Atmungswegen und der Einfluss der unregelmässigen Verzweigung des Bronchialsystems auf den Atmungsverlauf in verschiedenen Lungenbezirken" (Pflüger's Arch., Bd. 162) und vergleicht deren experimentelle Ergebnisse mit seinen auf rein induktivem Wege gefundenen, die er in seiner Arbeit „Versuch einer Methodik der Indikationsstellung usw." (Zeitschr. f. Ohrenheilk., 73. Bd.) darlegte.

KOTZ.

2) **G. Basile. Experimentelle Sporotrichose mit besonderer Berücksichtigung der Oto-Rhino-Laryngologie. (Sporotricosi sperimentale con particolare riguardo alla oto-rino-laringologia.)** *Annali di clinica medica. VI. No. 2.*

B. machte Untersuchungen über das Verhalten des Sporotrichum Beurmanni im Halse, Mundhöhle, Ohr und den damit zusammenhängenden Höhlen. Es ergab sich, dass das Sporotrichum lange Zeit in saprophytischem Zustand in Nase, Pharynx, Larynx, Trachea, Bronchien, Paukenhöhle vegetieren kann, ohne eigentliche Veränderungen hervorzurufen. Wenn eine Veränderung der lokalen oder allgemeinen Widerstandskraft eintritt oder die Virulenz der Keime erhöht wird, so können diese in verschiedenem Grade pathogen werden und schwere lokale Veränderungen, ja auch schwere allgemeine Störungen herbeiführen. Wird der Parasit künstlich virulent gemacht, so dringt er in den Kreislauf ein und bewirkt sehr schnell Septikämie. Praktisch ist dies darum von Bedeutung, weil die Sporotrichen konstant mit dem Menschen in Berührung kommen, zuerst in die oberen Luftwege eindringen und infolge irritierender Ursachen sowohl ihre spezifische pathogene Wirkung entfalten, als auch diese Organe zu anderen Infektionen, speziell der Tuberkulose, prädisponieren können. Letzteres ist klinisch erwiesen (De Beurmann und Gourgerot).

Das Sporotr. B. kann in der Stirnhöhle leben und dort Empyeme hervorrufen. Im Larynx kann es ausser Veränderungen der Schleimhaut, Perichondri-

tiden und Chondritiden hervorrufen; in der Schilddrüse Nekrose der Zellen und Bindegewebsentzündungen. Dringt der Keim durch die oberen Luftwege ein, so werden zunächst die Lungen betroffen; bei den Ratten gehen die Veränderungen von der Bildung von Knötchen mit besonderer Vorliebe für die Spitzen bis zum Abszess und Kavernenbildung.

FINDER.

3) **Heinrich Reuss. Ueber einen Fall von einseitiger multipler Hirnnervenlähmung infolge von Endotheliom der Schädelbasis.** *Diss. Rostock 1915.*

48 Jahre alter Landarbeiter mit Lähmung sämtlicher rechtsseitiger Hirnnerven ausser dem Olfaktorius und Akustikus; über dem Optikus kann wegen Trübung der Kornea infolge neuroparalytischen Ulkus nichts mit Bestimmtheit gesagt werden. Die Diagnose wird durch Probeexzision einer retromandibulären Metastase sichergestellt.

Sektion konnte nicht vorgenommen werden. Der Fall wurde der Versammlung niederdeutscher Ohren- und Kehlkopfärzte Pfingsten 1914 vorgestellt.

DREYFUSS.

4) **Walter Koennecke. Amaurose nach Alkoholinjektion in das Ganglion Gasseri.** Aus der chir. Univ.-Klinik in Göttingen. *Deutsche Zeitschr. f. Chir. Bd. 141. S. 225. 1917.*

Bei einem 65jährigen Mann, dem bereits 1911 wegen Neuralgie der Nervus mandibularis durch Längsschnitt über dem aufsteigenden Unterkieferast im Knochenkanal reseziert worden war, wurde wegen Rezidivs im Februar 1914 mit gutem Erfolg eine Alkoholinjektion in das Ganglion Gasseri vorgenommen (Methode Haertel). Wegen erneuter Schmerzen im Juni 1915 wiederum Injektion nach Vorschrift im Foramen ovale (6 cm tief). Vor Aufsetzen der Kanüle war kein Blut aus derselben herausgetreten. In der folgenden Nacht heftige Schmerzen im gleichseitigen Auge; später hochgradige Beweglichkeitsbeschränkung nach allen Richtungen, Unmöglichkeit der Oeffnung der Lidspalte, leichter Exophthalmus. Der Bulbus wird breiweich, sehr druckempfindlich, Kornea getrübt; Pupille erweitert; später gräuliches Exsudat in der vorderen Kammer. Amaurose, die dauernd bleibt. — Nach einem halben Jahr nochmalige Resektion des regenerierten Nerven im Canalis mandibularis.

Verf. nimmt, wie mir scheint, mit Recht an, dass durch die Alkoholinjektion eine lokale Thrombose im Sinus cavernosus hervorgerufen wurde, die sich retrograd in die Vena ophthalmica superior und die Vena centralis retinae fortpflanzte.

DREYFUSS.

5) **C. Klein. Kombinierte Aktinotherapie.** Münchener ärztl. Vereine. Sitzung v. 21. 6. 1916. *Deutsche med. Wochenschr. No. 43. S. 1340. 1916.*

Zur Bestrahlung verwendet K. Mesothorium und Barium-Radium-Selenat (Merck) und eine Ultradurröhre von Polyphos (Funkenlänge 40 cm).

Er berichtet über seine Erfahrungen mit dieser Therapie bei den verschiedensten Karzinomen und stellt einen in zwei Sitzungen geheilten Lippenkrebs vor mit der Betonung, dass gerade bei dieser Form des Krebses die Erfolge sehr gute seien.

Die Entscheidung, ob man nur bestrahlen oder erst operieren und dann bestrahlen soll, ist sehr schwer.

Bezüglich der Einzelheiten sei auf das Original verwiesen. R. HOFFMANN.

6) **Hofbauer** (Wien). **Zur Asthmafrage.** *Münchener med. Wochenschr. No. 14. Feldärztl. Beil. S. 466. 1917.*

Verf. erörtert, wie die Mundatmung durch den sie bedingenden Reiz auf die Bronchialschleimhaut Asthma auslösen kann. Durch das Schlafen mit offenem Mund erklärt sich die Tatsache, dass der Anfall besonders gern in den frühen Morgenstunden sich einstellt. Für die Herstellung der Nasenatmung sieht er alles Heil in den Summübungen. Die Möglichkeit von Atmungshindernissen in Nase und Nasenrachenraum scheint er übersehen zu haben. KOTZ.

7) **C. C. Fischer** (Königsberg i. Pr.). **Weitere Mitteilungen über örtliche Anwendung des Asthmolysins.** *Deutsche med. Wochenschr. No. 43. S. 1319. 1916.*

Das Asthmolysin besteht bekanntlich aus 0,0008 Nebennierenextrakt + 0,04 Hypophysenextrakt (Dr. Weiss). Es dient zur Bekämpfung des asthmatischen Anfalls in Fällen von echtem Reflexasthma (Asthma convulsivum sive nervosum bronchiale). Es ist ein Pallativum, das bei systematischer Anwendung in gewisser Weise zum Heilmittel werden kann. Es darf bei Anwendung desselben nicht die Erforschung der Ursache des falschen Reflexes, welcher die Atemnot bedingt, und das Bestreben nach ihrer Beseitigung ausser acht gelassen werden: Nasenbehandlung, Hydrotherapie, Klimawechsel, Berufswechsel usw.

Es wird verwendet in Form von Vernebelung der wässerigen Lösung mittelst besonderen Verneblers. Glyzerinzusatz reizt nach den Erfahrungen von F. die tieferen Luftwege, auch kann es bei häufigem Gebrauch Bronchitis erzeugen. Das Asthmolysin ist vernebelt der subkutanen Anwendung (Infektionsgefahr) vorzuziehen.

Vor den bekannten Räuchermitteln und den durch Zerstäubung verwendeten Asthmamitteln hat es den Vorteil, dass es kein Narkotikum enthält. Eine Abnahme der Wirksamkeit konnte F. bei 2jähriger Anwendung bei sich selbst nicht bemerken.

Interessant ist die Tatsache, dass das Pituglandol (Roche) für sich allein vernebelt den Asthmaanfall verschlimmerte, dass dagegen Suprarenin. hydrochloric. synthetic. (1:1000,0) für sich allein lindernd auf den Asthmaanfall wirkt, aber in viel geringerem Masse als Asthmolysin. Der für sich allein ungünstig wirkende Hypophysenextrakt verstärkt also die günstige Wirkung des Adrenalins, wobei er seine eigene ungünstige Eigenschaft verliert, was besonders deswegen auffällig ist, weil das Hypophysin in 50mal höherer Dosis im Asthmolysin enthalten ist als das Nebennierenextrakt. Asthmolysin ist zu beziehen von Dr. Kade's Apotheke, Berlin SO. 26. R. HOFFMANN.

8) **Theodor Staab. Ueber neuere Hustenmittel und Expektorantien.** *Inaug.-Diss. Würzburg 1916.*

Verf. teilt die Mittel in drei Gruppen. In der ersten Gruppe fasst er die Mittel zusammen, die in der Literatur sich mehr oder minder als Hustenmittel und



Expektorantien bewährten; in der zweiten diejenigen, welche in der Literatur sowohl als auch beim praktischen Gebrauch in der Würzburger Universitätsklinik für Nasen- und Kehlkopfkranke (Prof. Seifert) als solche erprobt sind. Eine dritte Gruppe bilden jene Mittel, welche zwar ganz brauchbare Sedativa und Hypnotika sind, als Hustenmittel jedoch noch gar nicht verwendet wurden.

FINDER.

9) **Hirsch** (Halberstadt). **Ein Universalanästhetikum.** *Münchener med. Wochenschrift. 1917. No. 8. S. 246.*

Akoin (Heyden) kombiniert mit Novokain-Suprarenin. Gebrauchsfertiges Präparat wird hergestellt von der Schweizer Apotheke, Berlin W. 8. Verf. hat das Mittel in der ophthalmologischen Praxis erprobt und rühmt ihm bei völliger Ungiftigkeit die gleiche Wirkung wie dem Kokain nach. Auch zur Infiltrationsanästhesie soll es (ev. in Verdünnung) sehr geeignet sein.

KOTZ.

b) Nase und Nasenrachenraum.

10) **J. H. Kremer. Ueber die Aufnahme von Riechstoffen und duftenden Narkotika in Sinneszellen und Zellen der Hirnrinde.** *Nederl. Tijdschr. v. Geneesk. I. No. 22. S. 1800.*

Riechempfindungen und Narkose entstehen in gewisser Hinsicht auf gleiche Weise. In beiden Fällen müssen flüchtige Stoffe (Riechstoff oder Narkotikum) aus der wässrigen Phase in ein kolloidales System übergeführt werden. Die Sinneszellen und die Zellen der Hirnrinde bilden ein kolloidales System. Die Aufnahme der betreffenden Stoffe aus der wässrigen Lösung, welche die Zellen umspült, kann geschehen, wenn die Stoffe auch in den kolloidalen Stoffen löslich sind oder auch durch Adsorption.

Vorliegende Arbeit hat den Zweck zu untersuchen, ob in der Tat Adsorption auch hier eine Rolle spielt. Der Gehalt an Lipoiden der Riechzellen und der Rindenzellen bestimmt hauptsächlich das Vermögen der Aufnahme der flüchtigen Stoffe. Von den Lipoiden treten die Phosphatide und besonders das Lezithin hervor. An erster Stelle wurde die Adsorption von Riechstoffen und Narkotika an Lezithin untersucht, und zwar nach einer neuen Methode von Zwaardemaker. Die untersuchten Lösungen werden nach der Methode von Gradenigo und Stefanini vernebelt gegen eine Metallplatte, welche mit einem Elektroskop in Verbindung steht. Wassernebel und Salze enthaltende Nebel bewirken keine Ladung des Elektroskops, Riechstoffe enthaltende Lösungen jedoch verursachen eine deutliche Ladung schon bei sehr geringer Konzentration. Die Riechstoff enthaltenden Nebel verflüchtigen sich, doch die Ladung bleibt auf der Metallplatte. (Nähere Beschreibung: Kon. Akademie der Wetenschapper, 1916.) Riechstoff bzw. Narkotikum enthaltende wässrige Lösung wurde das eine Mal durch ein mit Wasser gefülltes Glas hindurchgezogen und das andere Mal durch ein Gefäss, gefüllt mit Ringer'scher Lösung, gesättigt mit Lezithin. Nachher wurde das Wasser bzw. die Lezithinlösung vernebelt. Die Ladung der Lezithin-Ringer-Nebel war grösser als die des Wassernebels. Anstatt mit der Lezithinlösung wurden auch Untersuchungen gemacht mit Hirnextrakt und Hirnpresssaft und hier auch dasselbe ge-

funden. Auf diese Weise wurden verschiedene Riechstoffe und einige Narkotika untersucht. Nähere Angaben ersehe man im Original.

VAN GILSE.

11) C. E. Benjamins. **Experimente über den Nasendruck beim Kaninchen in Verbindung mit den Nasengefässen. (Proeven over den neusdruk bij het konijn in verband met de bloedvaten van den neus.)** *Nederl. Tijdschr. v. Geneesk. I. No. 20. S. 1647.*

Zusammen mit Rochat wurden früher (Nederl. Tijdschr. v. Geneesk., S. 711, 1916) selbständige vasomotorische Bewegungen nachgewiesen in den kavernösen Blutgefässen des Tränenkanals. Man konnte erwarten, derartige automatische Bewegungen auch in den anderen kavernösen Räumen, wie im Auge, in der Nase und im Penis zu finden. Beim Kaninchen wurde die Nasenhöhle im Rhinopharynx durch ein aufgeblasenes Fingerkondom verschlossen und eine Nasenseite mit einer Klemme zugedrückt. Dann wurde in die andere Oeffnung ein mit Wasser gefülltes umgebogenes Röhrchen luftdicht eingeführt. Die Versuche mussten unter Curare-Lähmung geschehen, da sonst Kontraktionen der willkürlichen Muscheln des Gaumens, des Pharynx sehr störend wirkten. In den erhaltenen Kurven von den Druckschwankungen in der Nase sieht man neben den Herzpulsationen, Erhebungen der zweiten Ordnung im Tempo der Atmung. Es stellte sich weiter heraus, dass diese Schwankungen im Nasendruck vom arteriellen Blutdruck abhängen, da sie durch Dichtdrücken der Karotiden zum Verschwinden gebracht wurden.

Weitere Experimente brachten die Lösung einiger Fragen betreffend die Innervation der Blutgefässe der Nase.

1. Im Halssympathikus konnten keine dilatatorische Fasern für die Nase gefunden werden.
2. Es konnte gezeigt werden, dass das Etappenganglion für die sympathischen Vasokonstriktoren der Nase im Ganglion cervicale supremum liegt.
3. Die sympathische Innervation für die Blutgefässe der Nase geht beim Kaninchen nicht durch das Mittelohr. (Nach Untersuchungen von François Franck und de Kleyn mit Socin gehen pupillo-motorische Sympathikusfasern für die Augenspalte und das dritte Augenlid beim Hund und bei der Katze durch das Mittelohr.)

VAN GILSE.

12) Gustav Hofer (Wien). **Betrachtungen über die Arbeiten von Ernst Oppikofer und Jean Louis Burckhardt, L. Neufeld und Salomonsen im Archiv für Laryngo-Rhinologie. 30. Bd. H. 1 u. 3, behandelnd die Stellung des Coccobacillus foetidus ozaenae zur genuinen Ozaena.** *Arch. f. Laryng. u. Rhin. Bd. 31. S. 1.*

Die Untersuchungen von Burckhardt und Oppikofer, sowie jene von Salomonsen verhalten sich gegenüber den Befunden von Perez und Hofer über die ätiologische Bedeutung des Coccobacillus foetidus für die genuine Ozaena vollständig ablehnend. Neufeld lässt die Ansicht über die Rhinophilie des Perez-Bazillus fallen, anerkennt denselben aber als den Erreger des Fötors. Hofer versucht aus den Protokollen von Burckhardt und Oppikofer den Nachweis

zu führen, dass zwar makroskopisch keine Veränderung der Nasenschleimhaut nach Injektion von Bacillus foetidus beim Tiere festzustellen war, dass aber die mikroskopische Untersuchung Vermehrung der weissen Blutzellen, Exsudat, kurz eine stärkere entzündliche Reaktion der Nasenschleimhaut ergibt. Abweichungen des kulturellen Verhaltens der von B. und O. benutzten, aus Hofer's Laboratorium bezogenen Bakterienstämme führt H. auf Verunreinigungen bzw. hohes Alter der Kulturen zurück, durch welches ihre Virulenz vermindert sei. Wenn B. und O. den typischen Geruch bei ihren Tieren vermissen, so sieht H. darin keinen Einwand gegen die Tatsache, dass die Kultur den Geruch verbreitet; auch beim Menschen tritt der Geruch erst mit fortschreitender Atrophie auf und bei Eintrocknung des Sekrets, was bei Tieren mehr oder weniger fortfällt. In der von B. und O. betonten Beobachtung, dass nur junge Tiere die Atrophie aufweisen — eine Beobachtung, die aber H. nach seinen Versuchen nicht bestätigen kann —, sieht H. eine gewisse Analogie mit der menschlichen Ozaena, die im jugendlichen Alter ihren Anfang nimmt. Das Vorkommen des Bac. foet. bei Gesunden gegen seine Spezifizität zu verwenden, weist H. mit Recht zurück.

Die negativen Resultate der Züchtungsversuche Salomonsen's erklärt H. aus der Schwierigkeit, den Bac. foet. aus einem Bakteriengemisch zu isolieren. H. hat aus zahlreichen Versuchen die Ueberzeugung gewonnen, dass die Selbstständigkeit und Konkurrenzfähigkeit des Perez-Bazillus eine so unendlich geringe ist, dass die Misserfolge bei direkter Züchtung aus der Nase und selbst der Tierversuche vollständig erklärt sind. Weiter stellt H. der abfälligen Kritik von Oppikofer, Burckhardt und Salomonsen die Anschauung von Neufeld gegenüber. Dieser kommt zu dem Resultat, dass „mit Sicherheit der Kokkobazillus Perez als der Verursacher des Fötors bei Ozaena anzusehen ist".

BRADT.

13) **A. Lautenschläger. Operative Behandlung atrophischer Zustände des Naseninnern.** *Arch. f. Laryng. Bd. 31. S. 103.*

L. verengt das Lumen der atrophischen Nase dadurch, dass er die Kieferhöhle eröffnet, eine Knochenspange der medialen Kieferhöhlenwand unter Schonung der Schleimhaut entfernt und letztere nunmehr mit dem Finger von der Kieferhöhle her ins Nasenlumen hineindrängt, bis die untere Muschel die Scheidewand berührt. Ein kleiner Schleimhautlappen wird im vorderen Teil der nunmehr nur häutigen lateralen Nasenwand herausgeschnitten und in die Kieferhöhle hineingelegt. Durch Tamponade wird dieser Lappen, sowie die laterale Nasenwand in ihrer neuen Lage erhalten. In Fällen ungenügenden Erfolges Ergänzung der Operation durch submuköse Verlagerung einer Knochenplatte aus dem Nasenboden ins Naseninnere. In 183 Fällen waren die Resultate sehr zufriedenstellende.

BRADT.

14) **Henry Horn** und **Ernst Albrecht Victors** (San Francisco, Cal.). **Ozaena.** *New York med. journ. 2. Dezember 1916.*

Die Arbeiten über Ozaena von Henry Horn erregen mit Recht ein gewisses Aufsehen. Jetzt erscheint eine neue Studie im Verein mit Victors, in der die Verff. zu folgenden Schlüssen kommen: 1. Gewisse Charakteristika, die dem Coccobacillus foetidus ozaenae (Perez) zugeschrieben wurden, sind ein Irrtum. 2. Der

Perez'sche Bazillus ist jedoch ein „bakterieller Faktor" in der Aetiologie der Ozaena. Dies kann nicht von dem Abel'schen und anderen Organismen der Friedländer-Gruppe behauptet werden. Der aus vielen Ketten bestehende Kokkobazillus und der Bacillus bronchosepticus haben viele Aehnlichkeiten und diese beiden gehören in eine Gruppe. Die Verff. schlagen den Namen Bacillus rhinosepticus für den Erreger der Ozaena vor.

Die Erfolge, die durch Impfung erzielt wurden, müssen als ganz aussergewöhnliche angesehen werden. In einigen Fällen trat sofort nach der ersten Injektion eine Besserung (Gestank fast kaum bemerkbar), in anderen Fällen trat vollständige Heilung ein. FREUDENTHAL.

15) **A. Parker Hitchens** (Glenolden, Pa.). **Ein Vorschlag zur Diagnose des Heufiebers. (A suggestion for the diagnosis of hay-fever.)** *Journ. amer. med. assoc. 16. September 1916.*

Da es von Wichtigkeit ist, festzustellen, welche Pollen vom Pat. während der Saison eingeatmet werden, so kommt es darauf an, dieselben in bequemer Weise zu erhalten, um dann die Hautreaktion, die der Augenreaktion vorzuziehen ist, zu machen. Zu diesem Zweck empfiehlt H. einen mit Blackley's Glyzerinmischung bestrichenen Knopf oder Brosche im Knopfloch zu tragen. Nach einigen Stunden kann dieses im Laboratorium mikroskopisch untersucht werden. Wenn Aufenthalt in einer gewissen Gegend besonders heftige Symptome hervorruft, so kann man den Knopf oder Brosche an einem geschützten Ort eine genügend lange Zeit dort lassen, um die Pollen dieser Nachbarschaft zu sammeln.

FREUDENTHAL.

16) **W. Scheppegrell** (New Orleans, La.). **Direktes und indirektes Heufieber. (Direct and indirect hay-fever.)** *Journ. amer. med. assoc. 16. Sept. 1916.*

In früheren Artikeln (Pub. Health Rep. 21. Juli 1916 and Med. Rec. 1916) legte Verf. Gewicht auf das Verhältnis der Pollen zum Heufieber. Jetzt spricht er über die Form desselben und die Ursachen der Reaktion. Er unterscheidet zwei Formen von Pollen, die auch 2 verschiedene Formen des Heufiebers hervorrufen, nämlich das direkte und indirekte. Die der Behandlung zugrunde liegende Idee ist, die Resistenz gegen Heufieber zu vermehren und zweitens die Entfernung oder Verringerung der infizierenden Pollen. FREUDENTHAL.

17) **A. de Kleyn** und **H. W. Stenvers** (Utrecht). **Weitere Beobachtungen über die genauere Lokalisation der Abweichungen im Bereiche des Foramen opticum und der Ethmoidalgegend mit Hilfe der Radiographie.** *Graefe's Arch. f. Ophthalm. Bd. 93. S. 216. 1917.*

Die Arbeit bezweckt den grossen Vorteil der sog. Schrägaufnahmen des Schädels zu veranschaulichen. Das Verfahren ist zum ersten Male von Rhese (Arch. f. Laryng., Bd. 24) beschrieben.

„Es wird die Platte so auf dem Gesicht befestigt, dass ihr einer Rand sich auf das Jochbein der betreffenden Seite stützt, ihr anderer auf den Nasenrücken." Die Verff. haben eine Modifikation des Verfahrens angewandt, indem sie zwar den

Kopf in obiger Weise auf die Platte legten, gleichzeitig aber den Schädel mehr oder weniger um eine Achse, welche durch die Nase und das Os zygomaticum geht, drehen, so dass die Nasen-Kinnlinie mit dem Kinn etwas nach unten weist (2 photographische Abbildungen in dieser Position).

Es folgt die Beschreibung zweier Fälle, die die Resultate dieser Aufnahme illustrieren; der eine ein Fall von Pfählung durch die Augenhöhle bis in den Rhinopharynx; die Platte beweist, dass das Holz die Schädelhöhle nicht erreichte, daher auch der glückliche Ausgang der Verletzung. Im zweiten Fall handelte es sich um polypöse Wucherungen im hinteren Siebbeinlabyrinth beiderseits bei einem 9jährigen Knaben, bei dem die Rhinoscopia ant. et post. nur wenig Schleimeiter auf beiden Seiten der mittleren Muschel aufwies. Auf Grund des Röntgenbildes operative Eröffnung von der Orbita aus. Die Verff. befürworten auf Grund ihrer Erfahrungen eine häufigere ophthalmoskopische Untersuchung rhinologischer Fälle.

DREYFUSS.

18) **Oliver Tydings. Verbesserungen meiner neuen submukösen Operation. (Improved technique of my new submucous operation.)** *Illinois med. journ. September 1916.*

Nach Ablösung des Perichondriums und Periosts über der Scheidewandverbiegung, löst Verf. den Knorpel von seiner Verbindung mit der Crista incisiva und dem Vomer. Dann meisselt er auf der Seite der Konvexität den Vomer ein wenig oberhalb des Nasenbodens längs durch. Der Knochen wird dann nach der konkaven Seite zu hinübergedrückt. Der Knorpel federt meistens wieder in die fehlerhafte Lage zurück, wird deshalb mit einer langen Nadel durchstochen und so in der neuen Lage gehalten. Illustriert.

(Diese Methode wird im besten Falle nur einen kleinen Teil desjenigen leisten, was eine gut ausgeführte submuköse Resektion zu geben vermag. Diese immer wieder angegebenen „Modifikationen“ sind nur ein Beweis dafür, dass ihre Erzeuger nicht die idealen Erfolge kennen, die durch eine richtig ausgeführte, klassische, submuköse Resektion in jedem Falle zu erlangen sind. Ref.)

O. T. FREER.

19) **Dold** (Shanghai). **Beiträge zur Aetiologie des Schnupfens.** *Münchener med. Wochenschr. No. 5. S. 143. 1917.*

Verf. prüfte die Versuche Kruse's, den Erreger des Schnupfens festzustellen (ebenda, No. 28, 1914), nach. Er brachte das zehnmal verdünnte, filtrierte, bakterienfreie Nasensekret tropfenweise in die Nase Gesunder. Von 17 Versuchspersonen erkrankten 7; ein zweiter unter gleichen Bedingungen angestellter Versuch blieb negativ. Von dem Nasensekret eines der positiven Fälle, das nach Verdünnung und Filtration bakterienfrei befunden wurde, gelang es in Aszitesbouillon eigenartige ringförmige Trübungen zu züchten. D. kommt zu dem Schluss, dass es eine Form des Schnupfens gibt, die offenbar durch eine unsichtbare Virusart bedingt ist.

KOTZ.

20) **W. Austerlitz. Zur Therapie der chronischen Rhinitiden.** *Münchener med. Wochenschr. No. 47. Feldärztl. Beil. S. 1683. 1916.*

Die recht einfache Therapie besteht darin, dass Verf. an Stelle der üblichen

Taschentücher Fliesspapier oder Klosettpapier benützen lässt, das jeweils sofort wegzuwerfen ist. Er will hierdurch selbst bei Empyemen der Nebenhöhlen (!) „in unzähligen Fällen“ wesentliche Besserung erzielt haben. KOTZ.

21) **M. Neubauer** (Charlottenburg). **Rhinovalin, ein symptomatisches Mittel gegen Schnupfen.** *Deutsche med. Wochenschr. No. 2. S. 44. 1917.*

Der wirksame Bestandteil des Rhinovalin ist Validol in einer Mischung von Paraffin. liqu., es ist eine ölige Flüssigkeit. Es hat sich N. — 3 bis 4mal täglich 1 ccm mittelst eines Augentropfglases in die Nase eingeträufelt — sehr bewährt, um die Symptome des akuten Schnupfens zu lindern. Das Mittel hat den Vorzug völliger Reizlosigkeit. R. HOFFMANN.

22) **C. E Benjamins. Zähneknirschen und adenoide Vegetationen.** *Nederl. Tijdschr. I. No. 7. S. 444.* **Weitere Mitteilungen.** *Frühere Mitteilung ebendas. II. S. 570. 1915.*

Einige Kollegen hatten dieselben Erfahrungen wie Benjamins: Von den Kindern mit adenoiden Vegetationen hatten etwa 27 pCt. das Symptom, in den meisten Fällen verschwand es nach der Operation. Er meint, dass zu Unrecht das Symptom durch van Gilse als ein indirektes betrachtet wurde, abhängig vom unruhigen Schlaf, da in einigen Fällen die Mütter angaben, Zähneknirschen bei ruhig schlafenden Kindern beobachtet zu haben. Ferner wurden von 2400 Kindern die Eltern schriftlich befragt über das Vorkommen von Zähneknirschen. Es waren 13,6 pCt. positive Antworten. Aus bekannten statistischen Untersuchungen berechnet er in Verbindung mit seinen früher erhaltenen Zahlen, dass von diesen Kindern bei 10 pCt. Zähneknirschen erwartet werden konnte, wenn nur adenoide Vegetationen eine Rolle spielten. Man fand 13,6 pCt. Er glaubt schliessen zu dürfen, dass andere Ursachen kaum in Betracht kamen. Schliesslich waren von 115 Kindern, die das Symptom hatten, nur 2 frei von adenoiden Vegetationen befunden. VAN GILSE.

23) **G. Basile. Histologische und funktionelle Veränderungen der Hirnhypophyse in einem Fall von Lymphosarkom des Nasenrachens. (Modificazioni istologiche e funzionali della ipofisi centrale in un caso di linfo-sarcoma del faringe nasale.)** *Riv. ital. di neurologia etc. Vol. 7. Fasc. 2. 1915.*

Der Fall ist eine Stütze der von Citelli aufgestellten Theorie von der Möglichkeit eines Einflusses der Erkrankungen des Rachendachs und der Keilbeinhöhlen auf die Pathologie der Hypophyse und den Zusammenhang einiger Symptome oder Symptomgruppen bei diesen Erkrankungen mit der Hypophyse. Es handelt sich um ein Rundzellensarkom bei einem 36jährigen Mann, der das von Citelli beschriebene psychische Symptomenbild darbot. Bei der Autopsie zeigte sich die Hypophyse vergrössert und injiziert; die mikroskopische Untersuchung ergab vor allem eine Vermehrung der eosinophilen Zellen und der Fettzellen.

Der Befund stimmt mit denjenigen überein, die Citelli bei Individuen erhoben hatte, die adenoide Vegetationen im Nasenrachenraum hatten. Je ausge-

dehnter die Veränderungen im Nasenrachen sind, desto deutlicher sind die Veränderungen an der Hypophysis, die im wesentlichen in einer mehr oder minder erheblichen Volumen- und Mengenzunahme der chromophilen Zellen und — im allgemeinen — einem Zustand der Hypersekretion und Hyperplasie der Hypophysiszellen bestehen. Diese Veränderungen lassen sich erklären durch die direkten Beziehungen (Canalis cranio-pharyngeus) oder indirekten Beziehungen (Gefässverbindungen), die wahrscheinlich zu Störungen der inneren Sekretion führen.

FINDER.

c) Mundrachenhöhle.

24) **Wolfgang Rosenthal** (Leipzig). **Erfahrungen auf dem Gebiete der Uranoplastik.** Aus d. chir.-poliklin. Inst. d. Univ. Leipzig u. d. Res.-Laz. f. Kieferverletzte. *Deutsche Zeitschr. f. Chir. Bd. 40. S. 50. 1917.*

Nach einem ausgedehnten historischen Ueberblick über das Gebiet der Uranoplastik geht R. zu seiner eigenen Methode und seinen Erfahrungen über, die er hauptsächlich an durch Kriegsverletzung, aber auch an kongenital und durch Lues erworbenen Gaumendefekten sammeln konnte.

Er behandelt zunächst den Verschluss traumatischer Gaumendefekte durch Weichteile des Gesichts, wobei natürlich sich die Deckung des Defekts nach den vorliegenden Nebenverletzungen im Gesicht und nach der Grösse der primär oder sekundär verloren gegangenen Knochenteile und weiter nach dem Sitz des Defekts zu richten hat; es sind also zu unterscheiden:

1. Defekte der vorderen Quadranten des Gaumengewölbes.
2. Defekte der hinteren Quadranten des Gaumengewölbes.
3. Defekte, die in querer Richtung durch das Gaumengewölbe verlaufen.
4. Defekte, die annähernd die Mitte des Gaumens einnehmen.

Die Art, wie R. die Wangenschleimhaut oder in manchen Fällen die seitliche Gesichtshaut mittelst einer Oeffnung durch die seitliche Gesichtswand heranzieht, muss im Original nachgelesen werden.

Der zweite Teil behandelt die Gaumenplastik durch Heranziehen von Material von entfernteren Körperstellen, und zwar kommt hierfür ein Stiellappen aus der Beugeseite des Oberarms in Betracht, dessen Basis etwa in der Mitte des M. biceps liegt. Der Lappen muss reichlich lang und breit sein und sofort seitlich zusammengefaltet und vernäht werden. Der Hautdefekt vom Bizeps wird ebenfalls sofort geschlossen. Nach etwa 14 Tagen wird dann der Lappen durch das Nasenloch — eventuell nach Lostrennung des Nasenflügels, um Platz zu schaffen und Quetschung zu vermeiden — an Ort und Stelle gebracht, nachdem behufs Vernähung sowohl die seitlichen Lappenränder als auch die Ränder des Gaumendefekts angefrischt worden sind. Der Arm wird durch Stärkebinden am Kopfe fixiert, Vorderarm und Handteller liegen auf dem Kopf. Die Abtrennung vom Arm erfolgt dann nach weiteren 12—14 Tagen.

In allen Fällen ist Sprachunterricht, am besten bereits vor der Operation, jedenfalls aber nach derselben notwendig. 25 Abbildungen illustrieren die Operationsmethode und die erzielten Erfolge.

DREYFUSS.

25) **Eugen Lickteig. Ueber schädigende Momente bei Uranoplastik und deren Ausschaltung durch Schroeder's Okklusivprothese.** *Diss. Heidelberg 1916.*

Zwei Hauptmomente kommen bei der Schädigung des frisch gebildeten Schleimhautlappens in Betracht, die Nahrungsaufnahme und die Zerrung durch Luftdruckschwankung beim Schlucken, Schneuzen, Niesen und Husten. Ein wirksames Gegen- und Schutzmittel stellt die aus einer Zelluloidplatte gebildete Prothese dar, die an den Zähnen des Oberkiefers befestigt wird und unter welcher die Wundtampons geschützt liegen bleiben. Illustration durch eine Reihe geheilter Fälle.

DREYFUSS.

26) **Franz Grass** (Rheindahlen). **Der heutige Stand der Gaumenspaltenoperation und die Stellungnahme zur Frühoperation.** *Diss. Berlin 1914.*

Geschichtlicher Ueberblick. Grass (Klinik Bier) plaidiert für die Frühoperation nach Brophy's Methode.

DREYFUSS.

27) **A. Cesare Bruni. Ueber Ursprung und Entwicklung des Stiels der Rachenhypophyse beim Menschen. (Sull' origine e sullo sviluppo del peduncolo faringoipofisario nell uomo).** *Arch. ital. di otologia. Fasc. 6. 1915.*

Verf. hat bei einigen menschlichen Embryonen Untersuchungen angestellt, in deren Verlauf er zu dem Ergebnis kommt, dass der Stiel der Rachenhypophyse nichts anderes ist als das vom Mesenchym der Schädelbasis abgeschnürte Vestibulum der Rachenhypophyse, welches jedoch einer Verknorpelung unterliegt. Lange Zeit hindurch bewahrt der Stiel ein wenn auch kleines Lumen, das das Ueberbleibsel des Vestibulums darstellt; während der ganzen Zeit, wo dieses Lumen besteht, kann kein Zweifel sein, dass das vor dem Lumen gelegene Epithel vom Ektoderm, das hinten gelegene vom Entoderm herstammt, da der vordere Teil des Vestibulums ektodermisch, der hintere entodermisch war. Da man feststellen kann, dass das allmähliche Verschwinden des Lumens zustande kommt durch Kollabieren seiner Wände und nicht durch Zerstörung einer derselben, so folgt daraus, dass auch der daraus hervorgehende Strang zum Teil vom Ektoderm, zum Teil vom Entoderm gebildet sein muss.

FINDER.

28) **E. Neumann** (Königsberg i. Pr.). **Der gegenwärtige Stand der Ranulafrage.** *Berliner klin. Wochenschr. No. 2. S. 25. 1917.*

Für die klassische Ranula sind zwei verschiedene Ausgangspunkte sicher gestellt: 1. die Glandulae sublinguales (vielleicht einschliesslich der Suzanneschen Glandulae sublinguales incisivae); 2. die aus dem Ductus thyreoglossus abstammenden Bochdalek'schen Drüsenschläuche. Die v. Recklinghausensche Ableitung aus den Blandin-Nuhn'schen Zungenspitzendrüsen muss dagegen beanstandet werden, da sichere Beobachtungen über von ihnen ausgehende Zystenbildungen nur für kleinere, an der unteren Fläche der freien Zungenspitze gelegene Zysten vorliegen.

R. HOFFMANN.

29) **Gundrúns** (Krizcoci, Kroatien). **Ein Blutegel im Rachen.** *Med. Klinik. No. 8. 1917.*

Ein Mann hatte direkt aus einem Bache getrunken, verspürte bald nachher

etwas Unangenehmes im Halse, weiterhin Husten, Blutauswurf. Bei der Inspektion schwarze Masse tief im Rachen steckend, Entfernung eines grossen vollgesogenen Blutegels mit der Kornzange. Blutegel hatte 14 Tage im Rachen verweilt.

SEIFERT.

30) **O. Chiari. Extraktion eines deformierten Geschosses aus der seitlichen Rachenwand von einem seitlichen Hautschnitt aus unter Leitung des Röntgenlichtes.** *Wiener klin. Wochenschr. 1917.*

Das Geschoss war durch die rechte Wange schief nach abwärts gedrungen; schlug die rechten oberen 2 vorderen und alle 3 unteren rechten Molares und einen Teil des Proc. alveol. aus und blieb im Rachen stecken. Es fand sich, dass die Beweglichkeit der linken Larynxhälfte erheblich herabgesetzt und der linke Recessus piriformis durch Schwellung und Vorwölbung seiner Wände nebst eitrigem Sekret verengert war. Es bestanden Schluckschmerzen.

Operation: Senkrechter Hautschnitt in der Mitte des Trigonum caroticum, Durchtrennung des Platysma, der oberflächlichen Halsfaszie und der tieferen Muskulatur, Eindringen auf die Gefässscheide und Mobilisierung derselben. Die Gefässe werden samt der intakten Scheide nach aussen durch stumpfe Haken abgezogen und die ganze Gegend nach oben und unten auf den Fremdkörper abgesucht. Es finden sich keine Narben oder sonstige Veränderungen in den Weichteilen bis an die Wirbelsäule. Da sich dabei die Arteria thyreoidea superior hindernd in den Weg stellt, wird sie doppelt unterbunden und durchschnitten; da auch jetzt kein Fremdkörper entdeckt werden kann, wird beschlossen, den Kehlkopf zu mobilisieren, in dem Gedanken, von rückwärts her an das Projektil heranzukommen. Als Vorbereitung wird die Tracheotomia superior ausgeführt, worauf die früher öfters unzulängliche Atmung frei wird. Es wird nun der Recessus piriformis sinister eröffnet und Pharyngotomia subhyoidea im hinteren Anteil mit Durchtrennung des oberen Hornes des Schildknorpels an seiner Basis vorgenommen.

Jetzt kann der Kehlkopf stark nach rechts hervorgehoben werden, aber es gelingt doch nicht, das Projektil zu finden, obwohl man bis zum Processus transversus der Wirbel vordringt und auch den linken Aryknorpel abtastet, der eine kurze Zeit als Fremdkörper imponiert. Um nun den Patienten keiner grösseren Schädigung auszusetzen, wird die Operation hinter dem Baryum-Platin-Cyanur-Schirm des Röntgenapparates weiter fortgesetzt; jetzt gelingt es, mit Hilfe einer metallischen dicken Sonde den in eine derbe Schwiele eingebetteten Fremdkörper in der Seitenwand des Rachens unter dem Zungenbein nachzuweisen. Die Schwiele wird eingeschnitten und der Fremdkörper mit einem starken Nadelhalter extrahiert. Er erweist sich als der Stahlmantel einer Spitzkugel mit ausgezackten, flügelförmigen Rändern, 40 mm lang und von 7—10 mm dick. Hierauf werden die eröffnete Pharynxwand gut vernäht, die Wundräume gut austamponiert und die Haut durch einige Situationsnähte fixiert. Es trat völlige Heilung ein.

FINDER.

31) **Levy. Soorangina.** *Berliner klin. Wochenschr. No. 41. S. 1129. 1916.*

Echte Soorangina bei gesundem Erwachsenen. Heilung in 2 Tagen. Thera-

peutisch wurden Gurgelungen mit Borax angewendet. Soorerkrankungen bei sonst gesunden Erwachsenen sind ziemlich selten. R. HOFFMANN.

d) Diphtherie und Croup.

32) **H. O. Ruh, M. J. Miller** und **R. G. Perkins** (Cleveland, O.) **Diphtheriestudien. Die Behandlung der Diphtherieträger mittels Tonsillektomie. (Studies in diphtheria. The treatment of diphtheria carriers by tonsillectomy.)** *Journ. amer. med. assoc. 25. März 1916.*

Verff. suchten Diphtherieträger aus, im ganzen 19 Fälle mit virulenten Bazillen in den Krypten und entfernten bei diesen die Tonsillen und Wucherungen ohne schädliche Folgen. Im Gegenteil befreit diese Methode der Behandlung der Bazillenträger die Behafteten früher von der Quarantäne und das Publikum von der Gefahr einer Ansteckung. FREUDENTHAL.

33) **J. L. A. Peutz. Behandlung von Diphtheriebazillenträgern.** *Nederl. Tijdschr. v. Geneesk. I. No. 1. 1917.*

Verf. ist der Meinung, dass Behandlung der Bazillenträger Hauptsache ist zur Bekämpfung der Diphtherie. Er hatte sehr günstige Erfahrungen mit der Anwendung von Yatren (auch empfohlen durch Kausch, Freund, Bischof). Die Rachenhöhle wird mit dem Mittel eingerieben und ausserdem 3mal täglich ein Pulver vom Mittel verordnet (unter 3 Jahren 200 mg, bis zum 6. Jahre 300 und bei älteren Kindern 500 mg). Ausserdem Gurgelung mit Wasserstoffsuperoxyd. VAN GILSE.

34) **Kleinschmidt. Weitere Untersuchungen über die Beziehungen zwischen Diphtherielähmung und Diphtherieantitoxin.** *Jahrb. f. Kinderheilk. Bd. 35. H. 4. 1917.*

Die mit der Römer'schen Antitoxinbestimmungsmethode erhobenen Befunde an 20 Lähmungspatienten bestätigen in vollem Umfange den vom Verf. früher aufgestellten Satz, dass ein Zusammenhang zwischen Antitoxingehalt des Blutserums und Diphtherielähmung nicht besteht. Die Diphtherielähmung kann ausheilen trotz vollständigen Fehlens von Antitoxin, sie kann ausheilen, ohne dass das im Blutserum nachweisbare Antitoxin eine Verminderung erfährt. Sie kann entstehen bzw. sich weiter verbreiten, ja zum Tode führen trotz Vorhandenseins von Antitoxin und zwar in beträchtlichen Mengen.

Die Behandlung lebenbedrohender Lähmungen mit grössten Serumdosen ist durch diese Befunde nicht zu stützen und wird ebensowenig durch das Tierexperiment gerechtfertigt. Die Erfahrungen der Klinik sind widersprechend. Fest steht dagegen die Möglichkeit, der postdiphtherischen Lähmung vorzubeugen durch energische Serumbehandlung der akuten Diphtherie. Je geringer die Heilserumdosis bei schwerer Diphtherie, um so häufiger Lähmung und um so eher tödliche Lähmung. FINDER.

35) **Landau. Ueber die Gramfestigkeit von Diphtherie- und diphtherieähnlichen Bazillen und ihre differentialdiagnostische Bedeutung.** *Berliner klin. Wochenschrift. No. 41. S. 1128. 1916.*

Das von Langer und Krüger (siehe Referat des Centralbl.) empfohlene Differenzierungsmittel von Diphtherie- und Pseudodiphtheriebazillen: die verlängerte Gramfärbung hat keinen Anspruch auf unbedingte Spezifität, da einmal der Leptothrix nahestehende Bakterienarten, die zuweilen den echten Diphtheriebazillen äusserst ähnlich sind (siehe hierzu Landau-Referat des Centralbl.), noch weniger gramfest sind als die Diphtheriebazillen, andererseits gelegentlich echte Diphtheriebazillen eine grössere Gramresistenz zeigen können. R. HOFFMANN.

36) **K. Pfister. Zur Behandlung der Laryngitis diphth. (Croup).** *Münchener med. Wochenschr. No. 5. S. 182. 1916.*

Verf. sah in 2 bedrohlichen Fällen nach Kampferinjektion rasch zunehmende Besserung. KOTZ.

e I) Kehlkopf und Luftröhre.

37) **Alfredo Orlandini. Beitrag zum Studium der Kehlkopfmuskeln und ihrer Varianten. (Contributo allo studio dei muscoli della laringe e delle loro varietà.)** *Arch. ital. di otologia. No. 5. 1916.*

Die Untersuchungen des Verf.'s beziehen sich auf 100 Kehlköpfe von Erwachsenen (58 Männer, 42 Frauen), ausserdem wurden die Kehlköpfe von zehn Kindern und 4 Neugeborenen untersucht. Die Untersuchungen ergaben in bezug auf den M. crico-thyreoideus, dass er seine Fasern in einer vertikalen und einer schrägen Richtung sendet, dass er in 44 pCt. der Fälle in kontinuierlichem Zusammenhang mit dem Constrictor inferior pharyngis und nur ganz selten in Zusammenhang mit den den inneren Sphinkter des Kehlkopfes bildenden Muskeln steht. In 2 pCt. der Fälle fand sich ein M. crico-trachealis.

Was den M. arytaenoideus posticus anbelangt, so war er in 57 pCt. der Fälle aus einem Muskelbündel gebildet, in 35 pCt. war er in zwei Bündel geteilt, er hing in 10 pCt. der Fälle mit dem M. interarytaenoideus, in 63 pCt. mit dem Aryt. lateralis und in 6 pCt. mit dem Thyreoaryt. int. zusammen. Der Abstand zwischen den beiden Muskeln ist grösser bei Männern als bei Frauen.

Der Crico-arytaenoid. lateralis ist weniger entwickelt als die anderen Kehlkopfmuskeln. Diese beim Menschen wenig auffallende Tatsache tritt besonders bei den niederen Tieren zutage. Er muss als aus zwei Bündeln bestehend betrachtet werden, ein oberes langes und dünnes, ein unteres langes und dickes. Verf. hat als abnorme Muskelbündel gefunden den Ary-thyreoideus inferior bei 9 pCt., den Crico-ary-epiglotticus bei 3 pCt. und den Crico-ary-membranosus bei 4 pCt.

Der M. thyreo-arytaenoideus inferior war beim Menschen und den untersuchten Tieren konstant, seine Form und Grösse variierte. Der Muskel setzt sich nicht eigentlich an das Stimmband an, sondern ist von diesem getrennt durch einen Streifen elastischen Gewebes und zahlreiche in diesem Gewebe zerstreute Drüsengruppen. Bei allen niederen Tieren war der Muskel vom Stimmband

deutlich zu unterscheiden. Am häufigsten ist seine Insertion am oberen Drittel des Schildknorpels. Es besteht konstant eine Verbindung mit dem Thyreo-arytaenoid. superior. Was letzteren anbetrifft, so ist er ebenfalls beim Menschen konstant, nach Form und Dicke aber variabel.

Der M. interarytaenoideus transversus war ebenfalls konstant vorhanden. Er hatte fast mit allen Nachbarmuskeln Zusammenhänge und zwar am häufigsten mit dem Crico-arytaen. lateralis (35 pCt.) und dem Thyreo-aryt. int. (18 pCt.); er bildete einen M. ary-epiglotticus in 7 pCt. und einen Ary-corniculat. in 5 pCt. der Fälle.

Ein deutlicher M. interarytaen. obliquus fand sich beim Menschen in 50 pCt. der Fälle; er hatte Zusammenhänge fast mit allen Nachbarmuskeln. FINDER.

38) **Georg Wohlfromm. Veränderungen des Kehlkopfes bei Typhus und nach Typhusschutzimpfung.** *Inaug.-Diss. Würzburg 1917.*

Nach einer sehr ausführlichen Uebersicht über die in der Literatur berichteten Fälle von Larynxkomplikationen bei Typhus und über die von den verschiedenen Autoren über deren Zustandekommen geäusserten Ansichten teilt Verf. einige während des Krieges in der Würzburger Klinik (Prof. Seifert) zur Beobachtung gelangte Fälle mit. Es handelte sich in dem einen Fall um ein posttyphöses Infiltrat an der Hinterwand, im zweiten Fall um Reste eines typhösen Ulkus und unregelmässige Granulationswucherung an der Hinterfläche der in toto etwas verdickten Epiglottis; beim Geschwür noch Reste eines typhösen Infiltrats am linken Stimmband; im dritten Fall um eine Perichondritis typhosa der linken Epiglottishälfte und des linken Aryknorpels, Infiltration der ganzen linken Hälfte des Larynxinnern. Typhusbazillen wurden in keinem Fall in den Infiltraten nachgewiesen.

Ferner berichtet Verf. über einen Fall, in dem im Anschluss an eine Typhusschutzimpfung ein Herpes laryngis auftrat. FINDER.

39) **G. Mingazzini. Klinischer Beitrag zum Studium der einseitigen Zungen-Gaumen-Kehlkopf-Schulterlähmung. (Contributo clinico allo studio della Paralysis glosso-pharingo-laringo-cervicalis unilateralis.)** *Arch. ital. di otologia. Fasc. 5. 1915.*

Es handelt sich um eine 50jährige Patientin, Alkoholmissbrauch und Lues geleugnet, leidet seit einigen Jahren an interkurrierenden Anfällen von abendlichem Kopfschmerz, dyspnoischen Krisen besonders nachts, Schwierigkeiten beim Schlucken und nasaler Sprache. Die objektive Untersuchung ergiebt auf der linken Seite: vollständige Lähmung des Stimmbandes und des Gaumensegels, Parese und Atrophie der Zunge, Atrophie und Parese des ganzen Sternokleido und der Muskeln der Regio subhyoidea (Entartungsreaktion), Lähmung der klavikularen Portion des Trapezius mit kompletter E.-R., leichte Asthenie der Hand. Auf der rechten Seite leichte Parese des 7. Hirnnerven. In seiner Epikrise kommt Verf. zu dem Schluss, dass es sich um einen chronischen leptomeningitischen Prozess handle, der auf der linken Seite die Wurzelfasern des 12., 11. und 10. Hirnnerven an ihrem Austritt betroffen habe, und zwar hält Verf. den Prozess wahrscheinlich

für einen luetischen. Der Erfolg einer intensiven Hg-Arsenkur war, dass in kurzer Zeit die Kopfschmerzen und dyspnoischen Anfälle verschwanden; die Lähmungserscheinungen blieben bestehen. FINDER.

40) **Brünings. Rekurrensplastik nach Brünings.** Naturwissenschaftl.-med. Ges. zu Jena. Sektion für Heilkunde. Sitzung vom 23. 11. 1916. *Deutsche med. Wochenschr. No. 4. S. 121. 1917.*

Versicherungsbeamter, dem durch Wittmaack Paraffin in die gelähmte und atrophische Stimmlippe eingespritzt wurde und dem dadurch die bestehende starke Stimmstörung in einer Sitzung so vollkommen beseitigt wurde, dass die bisherige Berufsausübung wieder ermöglicht wurde. R HOFFMANN.

41) **Port** (Augsburg). **Tod durch Glottisödem bei Quincke'scher Krankheit.** *Münchener med. Wochenschr. No. 12. S. 384. 1917.*

Der 17jährige erblich nicht belastete Patient litt an rasch auftretenden und wieder verschwindenden angioneurotischen Oedemen verschiedener Körperstellen. In einem plötzlichen Erstickungsanfall starb er, bevor ihm Hilfe gebracht werden konnte. Bei der Sektion fand sich hochgradige Schwellung des Kehlkopfeingangs (Bild ist beigefügt). KOTZ.

42) **Jörgen Möller. Submuköse Strumen in den oberen Luftwegen.** *Nordisk Tidskrift för oto-rhino-laryngologi. Bd. 1. H. 2/4.*

Obwohl submuköse Strumen bei Sektionen ziemlich häufig gefunden werden, sind sie durch klinische Untersuchung selten auffindbar; am häufigsten trifft man Strumen der Zungenbasis, weniger häufig die retroviszeralen Strumen in der hinteren Rachenwand. Noch ungewöhnlicher sind die submukösen Strumen in Verbindung mit den oberen Luftwegen: Bisher sind in der Literatur 25 Fälle beschrieben, die alle in der Trachea oder dem unteren Teil des Larynx gelegen waren. Verf. berichtet über einen Fall, in welchem die submuköse Struma im Sinus piriformis sass.

Der Fall betraf eine 47jährige Frau, die sich vor 8 Jahren mit einem Tumor an der Larynxhinterwand vorstellte, der damals als bösartig betrachtet wurde; der weitere Verlauf zeigte jedoch, dass es sich um ein gutartiges Leiden handelte. Pat. war jetzt ernstlich krank mit erheblicher Dyspnoe, Heiserkeit und Schluckbeschwerden, ferner traten periodisch beträchtliche Blutungen auf. Im linken Sinus piriformis sah man einen walnussgrossen Tumor mit glatter Oberfläche, der den Aditus laryngis zum Teil verschloss; das linke Stimmband war völlig gelähmt. Der Tumor schien von der Hinterfläche des Ringknorpels zu entspringen. Die Schilddrüse war beträchtlich vergrössert. Die Geschwulst wurde für eine aberrierende Struma gehalten und versucht, sie durch Pharyngotomia subhyoidea zu entfernen. Als die Pharyngotomie gemacht wurde, zeigte sich, dass der Tumor gestielt war und im unteren Teil des Sinus piriformis inserierte, so dass es notwendig wurde, die Wunde durch eine seitliche Inzision zu erweitern. Die Ent-

fernung der Geschwulst war ziemlich schwierig. Heilung ging glatt von statten, auch die Lähmung des linken Stimmbandes ist verschwunden.

Verf. rät, die submukösen Strumen stets von aussen zu entfernen; eine endolaryngeale Entfernung sei nicht nur nutzlos, sondern auch gefährlich. FINDER.

43) **Werner Dierke. Ueber Epiglottiszysten.** *Diss. Jena 1916.*

Makroskopische und histologische Beschreibung von 4 Fällen. Die Zysten sassen sämtlich auf der oralen Epiglottisfläche. Bezüglich ihrer Genese waren 3 derselben aus Balgdrüsen hervorgegangen, 1 war als Retentionszyste einer Schleimdrüse aufzufassen. DREYFUSS.

44) **Brünings. Angiom des Kehlkopfes.** Naturwissenschaftl.-med. Ges. zu Jena. Sektion f. Heilkunde. Sitzung vom 23. 11. 1916. *Deutsche med. Wochenschr. No. 4. S. 127. 1917.*

Soldat, der durch Atemnot bei Anstrengungen dienstunfähig wurde. Verf. stellte die Diagnose durch folgenden Versuch: Strangulation unterhalb des Kehlkopfes mit Gummischlauch. Hierbei vergrösserten sich die Taschenlippen bis zur gegenseitigen Berührung und ein flacher Tumor von angiomatösem Aussehen trat hinter der rechten Tonsille als halbkugliger Tumor hervor. R. HOFFMANN.

45) **Milton J. Ballin** (New York). **Larynxabszess. (Laryngeal abscess.)** *New York med. journ. 21. Oktober 1916.*

B. bespricht zunächst die Aetiologie der primären und sekundären Abszesse, deren Sitz im und ausserhalb des Larynx und empfiehlt dann zur Therapie sein kachiertes Messer. Bei der Eröffnung der intralaryngealen Abszesse erwähnt er nicht die Schwebelaryngoskopie, die für gewisse Fälle so ausserordentlich wichtig ist. M. berichtet über 3 eigene Fälle. FREUDENTHAL.

46) **Heinemann** (Berlin). **Grosser submuköser Kehlkopfabszess von aussen eröffnet.** *Berliner klin. Wochenschr. No. 46. S. 1239. 1916.*

Grosser Abszess in der äusseren Kehlkopfgegend durch akute submuköse Laryngitis nach Erysipel. Heilung nach Inzision und Drainage in 14 Tagen. Bemerkenswert war der Sitz des Abszesses aussen und trotz seiner Grösse der geringe Grad von Stenose. R. HOFFMANN.

47) **Henri Carrigues. Die Behandlung der tuberkulösen Dysphagie durch Resektion des Nervus laryngeus superior. (La dysphagie des tuberculeux et son traitement par la névrotomie du laryngé supérieur.)** *Diss. Montpellier 1914.*

„Die Resektion des N. laryng. sup. ist bei der Dysphagie die radikalste, leichteste und gefahrloseste Methode, den Kranken von seinen qualvollen Beschwerden zu befreien“, und zwar empfiehlt Verf. gegenüber dem Operationsmodus von Blumenthal, von Liébault und Celles als das weitaus sicherste und schnellste operative Vorgehen dasjenige von Chalier und Bonnet (1912): Hori-

zontaler Hautschnitt von 4 cm Länge in der Mitte zwischen Zungenbein und oberem Rand des Schildknorpels, nach aussen bis nahe an den vorderen Rand des Musc. sternocleidomastoideus reichend, Durchtrennung der Faszie, Aufsuchen des grossen Zungenbeinhorns und des Musc. thyreohyoideus, zwischen welchen der Nerv liegt.

Auf 15 ausführlich mitgeteilte und von Forgue, Mouret, Costiniu, Wachmann, Moulonguet, Gignoux und Rethi nach diesem Verfahren behandelte Fälle kommt nur ein einziger Misserfolg (tbc. Läsionen im Oesophagus?).

SCHLITTLER.

48) **Léon Philip. Behandlung der Larynxtuberkulose mittelst Heliotherapie. (Le traitement de la tuberculose du larynx par l'héliothérapie.)** *Diss. Lyon 1914.*

Im Vorwort betont Verf. einesteils, dass im publizierten Material sich kein Fall von kompletter Heilung befindet, da alle Patienten einem Volkssanatorium entstammen, wo der Aufenthalt ein begrenzter ist, andernteils jedenfalls die Enderfolge noch bedeutend bessere geworden wären bei Kombination mit anderen therapeutischen Massnahmen (Kurettage, Kaustik), was aber absichtlich unterlassen wurde, um die Resultate einwandsfrei zu gestalten.

Die Heliotherapie wurde bei Larynxtuberkulose mit gutem Erfolge angewendet von Stillmann 1902, Sorgo, Collet 1904, Kramer, Baer 1906, Jannsen, Tillmann, Alexandre 1911 u. a. Direkte Insolation wandten an Lavielle, Blumenthal (letzterer nach vorausgeschickter Laryngofissur), indirektes Sonnenlicht unter Verwendung von 1 oder 2 Spiegeln wurde benutzt von Collet, Stillmann, Sorgo, Kraus, Jannsen, während Alexandre die Anordnung der Spiegel insofern vervollkommnete, dass der Kopf des Patienten nicht mehr der direkten Sonne ausgesetzt werden musste (Abbildung). Die Anwendung des Apparates ist sehr einfach, der Patient lernt sehr rasch seinen Kehlkopf einzustellen und zu bestrahlen, störende Reflexe von Seiten des Rachens gehen nach wenigen Uebungen spontan zurück und das einzige, was die Anwendung des Apparates und der Heliotherapie überhaupt unmöglich machen kann, ist eine eingerollte oder stark rückwärts gekrümmte Epiglottis. Genauer Regelung bedarf die Dauer der Sitzung, beginnend mit solchen von 2 Minuten und allmählich steigernd bis je eine Stunde morgens und abends, unter steter Berücksichtigung der Körpertemperatur und des Lokalbefundes.

Resultate: Von 23 Patienten von Larynxtuberkulose (Infiltrate der aryepiglottischen Falten, der Stimmbänder, Ulzerationen der Hinterwand und der Stimmbänder usw.) wurden 2 völlig geheilt (kontrolliert nach einem Jahr), 5 bedeutend gebessert, während 6 ebenfalls Besserung aufwiesen, aber zu frühzeitig entlassen werden mussten. Bei weiteren 5 liess sich ein Erfolg noch nicht nachweisen, da sie erst 1—2 Stunden bestrahlt worden waren, bei 3 musste die Behandlung wegen Hämoptoe und leichtem Larynxödem aufgegeben werden, zwei blieben trotz langer Bestrahlung unverändert. Besonders zu erwähnen ist der günstige und rasche Einfluss auf die subjektiven Beschwerden (Heiserkeit, Dysphagie), eine Kontraindikation bildet Neigung zu Larynxödem. Mit Vorteil wird

nach Verf.'s Ansicht die Heliotherapie kombiniert mit den anderen Behandlungsmethoden (Kurettage, Kaustik). SCHLITTLER.

e II) Stimme und Sprache.

49) **Kretschmann** (Magdeburg). **Ueber die Behandlung stimm- und sprachkranker Kriegsteilnehmer.** *Fortschr. d. Med. No. 23. 1917.*

Die psychischen Stimm- und Sprachstörungen sind vor allem eine Domäne der Uebungsbehandlung, jedoch wird diese noch durch einige therapeutische Massnahmen unterstützt: durch die Elektromassage, durch die innere Faradisation des Kehlkopfes (brüskes Mittel), durch die Much'sche Kugel. Durch die Narkose wurde nur einmal voller Erfolg erzielt, während sie in einem zweiten Falle versagte. Ueber die Hypnose liegen eigene Erfahrungen nicht vor. SEIFERT.

50) **Möbius** (Magdeburg). **Die Stimmbildungslehre Prof. Ed. Engel's und ihre Anwendung bei den Sprachheilkursen für Kriegsteilnehmer.** *Fortschr. d. Med. No. 24. 1917.*

Durch einen 36stündigen Einzelunterricht wurde das vorgesteckte Ziel erreicht: Der mukulöse, bewusst richtige Gebrauch der Sprachorgane als Mittel zur Darstellung seelischer Vorgänge und grösstmöglichste Leistungsfähigkeit und individuelle Klangschönheit der Stimme. Ruhige Atemführung, restlose Ausnutzung des Atems, energische Tätigkeit der dem Willen unterworfenen lautbildenden Muskelgruppen sind die Mittel dazu. Von den 105 den seit Jahresfrist bestehenden Sprachheilkursen zugewiesenen Teilnehmern wurden bisher 82 entlassen, hiervon 66 als völlig geheilt, 10 als wesentlich gebessert, 6 als erfolglos aus verschiedenen Gründen. SEIFERT.

51) **Dub** (Oberstein a. d. N.). **Heilung psychogener Taubheit, Stummheit (Taubstummheit).** *Deutsche med. Wochenschr. No. 52. S. 1601. 1916.*

D. heilt nach seiner Methode alle Fälle von psychogener Taubheit, Stummheit, Stimmlosigkeit und ihre Kombinationen, selbst in allerschwerstem Falle nach ein- bis dreimaliger Behandlung. Sie ist im wesentlichen eine psychische Behandlung kombiniert mit der lokalen Anwendung des faradischen Stromes. Bezüglich der Einzelheiten sei auf das Original verwiesen. R. HOFFMANN.

52) **Lange. Sprachstörungen bei Kriegsverletzten.** Med. Sektion d. Schles. Ges. f. Vaterländ. Kultur in Breslau. *Berliner klin. Wochenschr. No. 41. S. 1136. 1916.*

Zwischen schlaffer und spastischer Aphonie besteht nach L. ein wichtiger Unterschied in prognostischer Beziehung, während erstere in 80 Fällen durch die übliche Behandlung (Verbalsuggestion, faradische Pinselung am Hals und an der Brust) stets prompt in einer Sitzung geheilt wurde, blieben von letzterer zwei Fälle trotz monatelanger Behandlung ungebessert.

Der funktionelle Mutismus heilt auf verschiedene Weise ab, einmal durch plötzliches Wiedereintreten der normalen Sprache (Spontanheilung durch Schreck), sodann durch allmählichen Uebergang zuerst lautlosen Lippenbewegungen, dann

zur tonlosen Flüstersprache, schliesslich Beseitigung der Aphonie auf dem angegebenen Wege. Demonstration einschlägiger Fälle.

Nach Beseitigung der ursprünglichen Sprachstörung tritt manchmal Stottern auf, das durch sofort einsetzende, systematische Sprachübungen bekämpft werden muss.

R. HOFFMANN.

f) Schilddrüse.

53) **Meta Holland. Ueber Jodbasedow.** *Diss. Tübingen 1916.*

Die unter Otfried Müller's Aegide ausgeführte und von ihm mit einem Vorwort versehene Arbeit gibt einen Ueberblick über die ausgedehnte Frage und eignet sich nicht zu einem kurzen Referat. Aus der Tübinger medizinischen Klinik werden eine Reihe von Fällen geschildert, die Veranlassung geben, dringend vor einer unkontrollierten, nicht ärztlich überwachten oder wahllosen Jodmedikation bei Strumen zu warnen. Dass nicht alle Strumen auf Jodzufuhr in gleicher Weise reagieren, hat A. Kocher dargelegt. Es ist deshalb ratsam, in Fällen, bei denen man einer Jodtherapie nicht gerne entraten möchte, unter Berücksichtigung der Indikation mit sehr kleinen Dosen (etwa 0,5—0,1 g Jodnatrium oder Jodkalium) anzufangen unter ständiger Kontrolle.

DREYFUSS.

54) **Hans van Rey. Ein Teratom der Schilddrüse.** *Diss. Bonn 1916.*

Anatomische und histologische Beschreibung eines Tumors, von einem Neugeborenen herstammend. Grösse 7:5 cm, Umfang 17,5 cm.

Die Grundsubstanz bestand aus embryonalem Hirngewebe, ferner enthielt er eine Anzahl Zysten, die mit verschiedenartigem Epithel ausgekleidet waren, Platten-, Zylinder- und Flimmerepithelien. Auch hyaliner Knorpel in einem Stück von $1^1/_2$ cm Durchmesser fand sich vor; ein zweites Knorpelstück zeigte beginnende Ossifikation; auch Bindegewebsknochen war in dem Tumor vorhanden. Kein Schilddrüsengewebe, so dass nur die Lage des Tumors am Halse eigentlich den Autor veranlasst haben konnte, den Tumor als ein Teratom der Schilddrüse zu bezeichnen.

DREYFUSS.

55) **Joseph Maux. Beitrag zum Studium des Schilddrüsenkrebses. (Contribution à l'étude du cancer thyroidien.)** *Diss. Montpellier 1913.*

Die Aetiologie des Schilddrüsenkrebses ist unbekannt, aber es geht sein Vorkommen parallel dem der Schilddrüsenhypertrophie, in Kropfgegenden findet sich auch die maligne Entartung derselben relativ häufiger. Das weibliche Geschlecht, ebenso das sechste Jahrzehnt prävalieren. Pathologisch-anatomisch kann es sich handeln um Karzinome, Sarkome, Endotheliome und Parathyroidome.

Symptomatisch ist von Wichtigkeit: das plötzliche Wachsen einer vorher sich stationär verhaltenden Struma, die derbe Konsistenz, Verwachsensein mit der Haut, vergrösserte Drüsen, die Immobilisation an Larynx und Trachea (besonders wenn der Tumor die Kapsel schon überschritten, oder die Mediastinaldrüsen bereits affiziert sind), Knochen-, Nieren-, Leber- und Hirnmetastasen. Lokal kommt es zu Verschiebungen des Larynx, Kompression von Gefässen, Nerven, Durchbruch in den Larynx, Schmerzen im Gebiet des Plexus brachialis und cer-

vicalis, Sympathikusreizung und -lähmung; Vaguslähmung, Dysphonie, Kachexie vervollständigen das Bild.

Als Therapie kommt vorläufig nur in Betracht die totale Schilddrüsenexstirpation, wovon uns auch der Gedanke an drohendes Myxödem nicht abhalten soll. Die Erfolge sind trotz des radikalen Vorgehens bescheiden (Poncet et Chaboulay 7 pCt. Heilungen, Madelung 10 pCt., Carle 25 pCt.) Die Krankengeschichten von 13 diesbezüglichen Fällen aus französischen Kliniken sind in der Originalarbeit nachzuschlagen. SCHLITTLER.

56) J. Züllig. **Beobachtungen über den Wundverlauf bei 160 Kropfoperationen ohne Drainage.** Aus dem Kantonsspital Münsterlingen (Chefarzt: Dr. Konrad Brunner). *Bruns' Beitr. z. klin. Chir. Bd. 110. S. 187. 1917.*

Brunner schliesst seit Februar 1913 konsequent jede Strumektomie primär. 75 pCt. der Fälle zeigten ideale Wundheilung, 25 pCt. eine gestörte, letztere hauptsächlich durch Hämatom-Serombildung; daneben einige durch Fadenfisteln, Eiterung und Nekrose. Dreimal traten Nachblutungen auf. DREYFUSS.

g) Oesophagus.

57) Friedrich Rehm. **Beitrag zur operativen Behandlung der Pulsionsdivertikel des Oesophagus.** *Diss. Kiel 1916.*

Beschreibung eines von Anschütz (Kiel) operierten Falles. 57 Jahre alter Mann. Sitz an typischer Stelle. Operation nach Goldmann in Leitungsanästhesie. Glatte Heilung in zehn Tagen. DREYFUSS.

58) Wilhelm Wittmack. **Zwei Fälle von operativer Heilung eines Oesophagusdivertikels.** *Diss. Halle 1916.*

Beides 68jährige Frauen mit apfelgrossen Pulsionsdivertikeln. Operation im ersten Fall in Aether-Sauerstoffnarkose, im zweiten Fall in Lokalanästhesie mittelst Kragenschnitts (Prof. Schmieden). Abtragung des Divertikels, Schleimhautnaht und zweifache Muskularisnaht. Im ersten Fall glatte Heilung, beim zweiten Fistelbildung, die sich allmählich schliesst. DREYFUSS.

59) Erwin Bauer. **Zur Kasuistik der Oesophagusmyome; ein Beitrag zur Lehre der Myome.** Aus der Prosektur des k. und k. Garnisonspitals No. 21 in Temesvar. *Virchow's Arch. Bd. 223. S. 34. 1917.*

Beschreibung zweier Fälle, die zufällige Sektionsbefunde waren und keine Symptome zu Lebzeiten machten.

Fall 1. Mann von 41 Jahren. Der fast pflaumengrosse Tumor sass im oberen Drittel des Oesophagus an der hinteren Wand; schimmerte weiss durch die Schleimhaut hervor. Konsistenz ziemlich derb; histologisch stellte er ein reines Leiomyom dar.

Fall 2. Mann von 38 Jahren. Tumor nur linsengross im unteren Drittel der hinteren Wand. Genaue histologische Untersuchung, die den Autor veranlasst, die Genese des Tumors auf eine durch Entwicklungsstörung hervorgerufene Gewebsverschiebung zurückzuführen (7 Figuren). DREYFUSS.

II. Kritiken und Gesellschaftsberichte.

a) Wiener Laryngo-Rhinologische Gesellschaft.

Sitzung vom 7. Juni 1916.

Vorsitzender: O. Chiari.
Schriftführer: K. Kofler.

Der Vorsitzende hält einen Nachruf auf Bruns und Pieniazek.

Demonstrationen:

Kofler stellt folgende Fälle vor: a) Einen Pat. mit einem etwa haselnussgrossen, der Kuppe des rechten Aryknorpels aufsitzenden, gestielten, leicht beweglichen Schleimhautpolypen, der bei der Inspiration in das Larynxinnere hineingezogen, bei der Exspiration wieder herausgeschleudert wird, und macht die enorm grosse, auch den Hypopharynx einengende Struma für die Entstehung desselben verantwortlich, und zwar in der Weise, dass es zuerst zu Stauung in der Schleimhaut der Hinterwand kommt, die chronische Stauung ihrerseits zusammen mit einer daraus erwachsenden Hypertrophie der Schleimhaut diese zu grösseren, später beweglichen Gebilden umgestaltet, die dann schliesslich durch beständigen Zug an der Basis langsam gestielt werden können.

Roth hält den Tumor für ein Fibrom. Um bei der bestehenden durch die Struma bedingten Stauung eine Blutung zu vermeiden, empfiehlt er die Entfernung des Tumors durch die galvanokaustische Schlinge.

Réthi glaubt ebenfalls, dass der Tumor nicht einem Oedem der Aryknorpelschleimhaut seine Entstehung verdankt, sondern dass es sich um einen derben Tumor handelt.

Kofler zieht die möglichst reizlose Entfernung des Polypen mittels kalter Schlinge oder Larynxschere der galvanokaustischen Schlinge vor.

Kofler stellt b) eine Patientin vor, der vor etwa 2 Jahren wegen Neuritis retrobulbaris dextra das ganze rechte Siebbein und die rechte Keilbeinhöhle endonasal weit eröffnet wurde. Die Sehkraft des rechten Auges, welche auf ein Minimum (Fingerzählen auf 20 cm Distanz) gesunken war, wurde bald nach der Operation wieder normal. Weder bei der Untersuchung der Nase noch bei der Operation konnte irgendetwas Pathologisches — ein geringfügiges Oedem der Schleimhaut der hintersten Siebbeinzelle ausgenommen — gefunden werden. Verf. hat im Laufe der letzten Jahre schon zahlreiche solche Fälle in operativer Behandlung gehabt; es war früher einmal in einer Sitzung der Gesellschaft die Behauptung aufgestellt, dass sich solche Affektionen gern wiederholen. Dieser Fall ist etwa 2 Jahre, ein anderer seit 5 Jahren rezidivfrei; die anderen Fälle hat Verf. aus dem Auge verloren. In der Mehrzahl der Fälle schützt nur die möglichst radikale endonasale Ausräumung der hinteren Siebbeinzellen und die breite Eröffnung der Keilbeinhöhlen vor Rezidiven; nur in seltenen Fällen genügen kleine

operative Eingriffe, z. B. Resektion des vorderen Endes der mittleren Muschel. In einem Falle von Neuritis retrobulbaris dextra trat drei Monate nach Resektion des vorderen Endes der rechten mittleren Muschel ein Rezidiv auf, das nach radikaler Ausräumung des ganzen Siebbeins und breiter Eröffnung der Keilbeinhöhle sofort verschwand und seit nunmehr 5 Jahren nicht wiedergekehrt ist.

Roth: Es handelt sich bei Fehlen von Eiter und Sekret in der Nase bei diesen Fällen gewiss nur um eine beträchtliche Schwellung der Schleimhaut derselben, die infolge behinderter Lüftung durch negativen Druck hervorgerufen wird. Bei der nahen Nachbarschaft des N. opticus und dem gemeinsamen Gefässversorgungsgebiete kann man sich nun vorstellen, dass sich die Blutüberfüllung und Schwellung auch auf die Scheide dieser Nerven, vielleicht sogar auf diesen selbst fortpflanzt und auf diese Weise die Störung in demselben hervorruft. Es wäre bei dieser Anschauung nicht unbedingt notwendig, eine gründliche Ausräumung der Nebenhöhlen vorzunehmen, sondern es würde genügen, die Eröffnung soweit vorzunehmen, um die ausgiebige Ventilation zu gewährleisten.

Réthi sah wiederholt Fälle, in denen die Pat. kaum mehr Finger zählen konnten und in denen er nach blosser Eröffnung des Siebbeins und sogar nach einfacher Abtragung des oft nur minimal vergrösserten vorderen Endes der mittleren Muschel vollen Erfolg erzielte und die Pat. ihr Sehvermögen oft dauernd wiedererlangten. Oft ist kein Eiter vorhanden und die Nebenhöhlenschleimhaut gar nicht verändert.

Heindl berichtet über 2 Fälle von hochgradiger Sehstörung, bei denen die Augenärzte Neuritis optica diagnostizierten und annahmen, die Ursache müsse in einer Entzündung im Siebbein liegen. Es wurde in beiden Fällen Siebbein und Keilbein eröffnet, jedoch nichts Pathologisches gefunden. In beiden Fällen war sofort eine Besserung des Sehvermögens vorhanden, jedoch war diese nicht vollständig und andauernd. In dem einen Fall wurde später von dem Augenarzt zugegeben, dass es sich um eine Sehnervenerkrankung infolge multipler Sklerose handelte.

Kofler betont Roth gegenüber, dass gerade die möglichst radikale endonasale Eröffnung des Sieb- und Keilbeins am besten eine genügende Ventilation dei in Betracht kommenden Zellen und Hohlräume gewährleistet.

Kofler stellt c) einen Soldaten mit etwa 8 Tage dauernder Blutung nach Spontanperforation eines Peritonsillarabszesses am 12. Tage nach seinem Entstehen vor. Die Blutung trat erst am 2. Tage nach dem Durchbruch des Abszesses auf und konnte in einem anderen Spital durch 8 Tage nicht zum Stehen gebracht werden. Als Pat. an die Klinik aufgenommen wurde, war er sehr schwach, stark anämisch. Hinter dem linken hinteren Gaumenbogen ungefähr in der Mitte seiner Höhe sah man ein Blutgerinnsel, die Stelle des Durchbruchs des Abszesses und der Blutung. Auf Bettruhe, Hochlagerung, Eiskrawatte und kalte,

flüssige Diät stand die Blutung. Der Blutbefund und die Anamnese sprechen für Hämophilie, es liegt aber eine träge Regeneration des Knochenmarks und Plättchenverminderung vor.

Kofler zeigt d) einen elfjährigen Pat., der in einer vorausgegangenen Sitzung bereits einmal vorgestellt worden war. Es handelte sich um einen schweren, vom ersten Molaris ausgehenden osteomyelitischen Prozess, der zur Verjauchung der Kieferhöhle, zu Eiterung im Sieb- und Keilbein, zu Orbitalphlegmone, zu Knochennekrosen, besonders zu einer ausgedehnten solchen des harten Gaumens und des Processus alveolaris führte; die ganze rechte Hälfte desselben bis zur Mittellinie mitsamt den Zähnen war wacklig. Bei der ersten Operation wurde in Narkose die rechte Kieferhöhle radikal nach Caldwell-Luc operiert, jedoch gegen das Spatium praeorale hin offen gelassen und drainiert, weil ein Verschluss daselbst unmöglich war, ferner Siebbein, Keilbein und Stirnhöhle eröffnet, die übrigens fast gar nicht erkrankte Schleimhaut der letzteren aber nicht entfernt, weil die Operation wegen Schwäche des Pat. beschleunigt werden musste. Hierauf wurde medial ein langer Schnitt in der Tenon'schen Kapsel von hinten nach vorn angelegt, worauf das orbitale Fett vorfiel, sich aber auch eine grössere Menge Eiter daraus entleerte. Zum Schluss wurden der erste Molaris und der zweite Prämolaris nebst einem kleinen Teil des harten Gaumens entfernt. Im weiteren Verlauf kam es zur Sequestrierung noch eines kleinen Teils des harten Gaumens, die auch die Extraktion des ersten Prämolaris notwendig machte, während sich die früher stark wackligen restlichen Zähne, der erste und zweite Schneidezahn, der Eckzahn und der zweite Mahlzahn immer mehr festigten. In der Gegend der Stirnhöhle blieb eine sezernierende Fistel zurück. Bei einer zweiten Operation in Narkose wurde die Schleimhaut der Stirnhöhle radikal entfernt, ebenso die ganze vordere und untere Wand derselben, worauf sich die Fistel nach kurzer Zeit schloss. Pat. erhält eine Prothese zum Verschluss der gegen das Spatium praeorale weit offenen Kieferhöhle und kann damit gut essen und trinken, ohne dass Flüssigkeiten in die Nase gelangen. Die restlichen Zähne des rechten oberen Processus alveolaris sind fest, ebenso der angrenzende Teil des harten Gaumens, der ehemals ebenfalls schon stark beweglich war. Pat. hat gut Luft durch die rechte Nase, keinerlei Eiterung dortselbst, keine Kopfschmerzen oder andere Beschwerden und wurde vor kurzem geheilt entlassen. Aeusserlich besteht bloss eine leichte Ptosis des rechten oberen Lides durch dieselben nach innen und unten von Seiten der Narbe im rechten inneren Augenwinkel. Die Sehkraft des rechten Auges ist normal. Ich stelle den Fall hauptsächlich deshalb vor, um den Vorteil eines möglichst konservativen Vorgehens zu zeigen. Es wäre bei der ersten Operation ein leichtes gewesen, die ganze rechte Hälfte des harten Gaumens samt dem Processus alveolaris und allen darin befindlichen Zähnen zu entfernen und dadurch diesen lokalen Prozess abzukürzen. Doch wäre der später zu deckende Defekt ein sehr grosser gewesen, weshalb ich nur die wirklich am stärksten affizierten Zähne und Knochenteile entfernte. Der weitere Verlauf gab mir recht. Es sequestrierte sich zwar unter mehrwöchiger Eiterung noch ein Teil des Processus

alveolaris und des harten Gaumens, doch festigte sich der übrige Teil samt den Zähnen, so dass jetzt eine kleine Prothese genügt, den verhältnismässig geringfügigen Defekt zu decken.

V. Frühwald stellt einen Pat. vor, dem er ein grosses Fibroangiom des Nasenrachenraums operativ entfernt, und der im Anschluss an die Operation eine eigenartige schwere und bedrohliche Störung der Atmung zentralen Ursprungs zeigte, die erst nach Stunden unter Anwendung verschiedener operativer Eingriffe und Manipulationen (Tracheotomie, rhythmische Zungentraktionen, Faradisation des Nerv. phrenicus, Reizung des Larynxinnern) und medikamentöser Mittel (Strychnininjektionen, Sauerstoff-Adrenalinzufuhr mittels Schlauch durch die Kanüle direkt in die Bronchien) allmählich verschwand. Der Puls war während dieser Zeit regelmässig, immer gut fühlbar, aber beschleunigt. Pat. war schon vor der Operation stark anämisch, verlor aber bei der Operation nur wenig Blut.

A. Heindl: Ich habe auch einmal einen nahezu faustgrossen fibrösen Polypen, der die ganze rechte Nase und den Nasenrachenraum ausfüllte, mittels Choanenzange und Zug durch den Rachen entfernt. Dieser Tumor war auch klargestellt. Jedoch machten diese Tumoren schon einen mehr ödematösen Eindruck und lassen durch ihre Beweglichkeit vermuten, dass sie gestielt seien. Bei einem derartigen Tumor, wie er hier besprochen wurde, dürfte man einen solchen Eingriff nicht riskieren.

Hanszel.

b) Aus Sitzungen der Waadtländischen Aerztegesellschaft.

(Revue méd. de la Suisse romande. No. 1 und 2. Genf 1917.)

Barraud (Lausanne): 1. Ein Fall von Rhinosklerom, kombiniert mit vorgeschrittener Tuberkulose. Tod durch langsame Erstickung. Die Wucherungen waren durch die Ohrtrompeten in die Pauke durchgewuchert.

2. Rhinosklerom mit fast vollständiger Stenosierung des Kehlkopfes und Durchwucherung der Rachenhöhle. Beginn der Behandlung nach Brunner und Jakoubowski mittelst Autovakzine.

3. Demonstration eines verzweifelten Falles von Kehlkopftuberkulose noch von Mermod (†) galvanokaustisch nach seiner Methode dauernd radikal geheilt.

Roux (Lausanne): Verschiedene Oesophagusdivertikel, geheilt durch verschiedenartige Nahtverschlüsse; einmal Unterbindung des Art. thyreoidea bei starker Entwicklung der Halsvenen.

Nach Verätzung der Speiseröhre durch Säuren wendet Roux die Dauersonde mit gutem Erfolge an.

Jonquière.

c) Aus Sitzungen des medizinisch-pharmazeutischen Bezirksvereins in Bern.

(Korresp.-Blatt für Schweizer Aerzte. 1917. No. 10.)

Steinmann (Bern): Zwei Fälle von Korrektur der Sattelnase.

1. Fall mit Zerstörung der Cartilagines laterales und Septum narium und periostaler Auftreibung des Nasenbeins. Freilegung durch Längsschnitt auf dem Nasenrücken, Einlagerung eines gestielten Knochenlappens aus den Nasenbeinen.

2. Fall. Dorsaler Längsschnitt und Einlagerung eines Periostknochenstücks aus der vorderen Kante der Tibia.

Beide Fälle erlangten tadellose Verschönerung. Jonquière.

III. Briefkasten.

Personalnachricht.

Am 6. August feiert Professor Dr. C. M. Hopmann in Cöln sein 50jähriges Doktorjubiläum.

Für die Redaktion verantwortlich Prof. Dr. G. Finder, Charlottenburg, Augsburger Str. 38.
Druck von L. Schumacher, Berlin N. 4.

Jahrgang XXXIII. September 1917. No. 9.

Internationales Centralblatt

für

Laryngologie, Rhinologie

und verwandte Wissenschaften.

Unter ständiger Mitarbeiterschaft

von

herausgegeben

von

GEORG FINDER

Berlin.

Monatlich erscheint eine Nummer,
am Schlusse des Abonnementsjahres Titel, Namen- und Sachregister.
Preis des XXXIII. Jahrgangs (Januar—Dezember 1917) **15 Mark.**

Berlin 1917.
Verlag von August Hirschwald.
NW., Unter den Linden 68.



Internationales Centralblatt

für

Laryngologie, Rhinologie

und verwandte Wissenschaften.

Jahrgang XXXIII. Berlin, September. 1917. No. 9.

I. Referate.

a) Allgemeines, obere Luftwege.

1) **O. Benesi** (im Felde). **Bericht über die Ohren-Hals-Nasenabteilung des Reservespitales II in Belgrad.** *Wiener med. Wochenschr. 51. Jahrg. No. 2 u. 3.*

Militärpersonen und Zivilbevölkerung an Zahl ungefähr gleich beteiligt, wesentlich höherer Prozentsatz an Ohrenleiden. Rhinologische Operationen betrafen Nasenpolypen, Hypertrophien, adenoide Vegetationen und Tonsillen. HANSZEL.

2) **Hugo Frey** (im Felde). **Erfahrungen über die Erkrankungen und Verletzungen des Gehörorgans und der Nase im Kriege nebst Bemerkungen über die Einrichtung des otiatrisch-rhinologischen Dienstes bei der Armee im Felde.** *Wiener med. Wochenschr. No. 35, 39, 43 u. 44. 1916.*

Die otiatrisch-rhinologische Spezialabteilung einer Armee wäre an sich als mobile Institution zu betrachten, die ihre Tätigkeit stets dort von neuem aufzunehmen hat, wo sie am nötigsten ist und zwar als mobile Gruppe unmittelbar zur Disposition des Armeesanitätschefs stehend. Das Personal hätte ein für allemal bei der Abteilung zu verbleiben, deren Belegraum etwa 200 Betten umfassen sollte und bei vollem Betriebe wären 4 Aerzte nötig. Es folgt noch die Beschreibung des nötigen Instrumentariums und dessen zweckmässige Verpackung, sowie der Bericht über die spezialärztliche Tätigkeit, die sich vorzugsweise auf Ohrenfälle bezieht. HANSZEL.

3) **Th. Zalewski** (Lemberg). **Die Erkrankungen des Gehörorgans und der oberen Luftwege und ihr Einfluss auf die Tauglichkeit zum Militärdienst auf Grund der in diesem Kriege gesammelten Beobachtungen.** *Wiener med. Wochenschr. No. 13. 1917.*

Es kamen 215 Fälle, Nase und Hals betreffend, zur Beobachtung, hiervon 28 mit negativem Befund. Relativ am häufigsten handelte es sich um eine akute Entzündung des Pharynx und Larynx, weiter um Empyeme, Deviatio septi, Paralysen und Paresen der Stimmbandmuskeln u. a. Als zu jedem Militärdienst untauglich betrachtet Z. beiderseitige hochgradigste Verengerung der Nase, Ozaena,



Tumor pharyngis, Tuberkulose und Stenose des Kehlkopfes. Von den 215 Hals- und Nasenkranken waren 5 pCt. zu jedem Dienst untauglich. HANSZEL.

4) **Kafemann** (Königsberg). **Die Blutstillung in den oberen Luftwegen mit besonderer Berücksichtigung des Clanden (Hämostatikum Fischl).** *Med. Klinik. No. 31. 1917.*

Bei den Tonsillennachblutungen ist Clanden das ideale Hämostatikum, da bei ihnen in der Regel nur Kapillar- und Venenblutungen, also parenchymatöse, in Frage kommen. SEIFERT.

5) **Caldera Ciro. Kasuistischer Beitrag zu den Kriegsverwundungen in der Oto-rhinolaryngologie. (Contributo casuistico alla traumatologia oterinolaringoiatrica di guerra.)** *Arch. ital. di otologia. No. 3. 1916.*

Fall 1. Ohrverletzung.

Fall 2. Querschuss am Halse; das Geschoss hatte beiderseits die grosse Halsfaszie gestreift und im Kehlkopf ganz geringfügige Verletzungen hervorgerufen, die völlig reaktionslos heilten.

Fall 3. Verletzung durch Handgranate, die sich vom unteren Rande des Unterkiefers bis zum Ringknorpel und von der Medianlinie des Halses bis zum hinteren Kopfnickerrand erstreckte. FINDER.

6) **W. S. Syme. Bronchoskopie bei der Asthmabehandlung. (Bronchoscopy in the treatment of asthma.)** *Brit. med. journ. 30. Juni 1917.*

Verf. berichtet über 8 Fälle, Pat. im Alter von 10 bis 53 Jahren betreffend, bei denen er mittels Bronchoskopie eine Argentumlösung direkt auf die Bronchialschleimhaut appliziert hat. Ausgenommen den jüngsten Pat., bei dem er die Prozedur in Chloroformnarkose vornahm, hat er in allen übrigen Fällen Lokalanästhesie angewandt; das Bronchoskop wurde eingeführt, während Pat. mit nach hinten geneigtem Kopf auf der linken Seite lag. Nach Einführung des Bronchoskops wird zuerst eine Kokain-Adrenalinlösung appliziert und dann die Hauptbronchien mit einer 10proz. Argentumlösung gepinselt, besonders sorgfältig in der Gegend der Bifurkation. Auf die Applikation folgt eine ziemliche Reaktion und während der folgenden 2--3 Tage, während derer Pat. im Bett gehalten werden muss, ist die Atmung etwas erschwert. In der Mehrzahl der berichteten Fälle waren die Pat. nach der Behandlung teils für längere Zeit, teils dauernd frei von Anfällen. FINDER.

7) **Zarniko** (Hamburg). **Ueber die offene Wundbehandlung („tamponlose Nachbehandlung") in der Ohren- und Nasenheilkunde.** *Zeitschr. f. Ohrenheilk. Bd. 75. S. 128.*

Verf., der schon seit langem für die Nachbehandlung von Ohr- und Nasenoperierten ohne Tamponade eintrat, begrüsst die neuerdings in der grossen Chirurgie wieder einsetzende Bewegung für offene Wundbehandlung als erfreuliche Stütze seiner Bemühungen. In der Arbeit ist vor allem der genaue Gang der Nachbehandlung nach Radikaloperation des Mittelohrs geschildert. Bezüglich der

Nase wird auf sein Lehrbuch verwiesen; ein erschöpfendes Literaturverzeichnis ist beigefügt.

KOTZ.

8) **Hering** (Köln). **Sinusströme als Koeffizienten in Fällen von Sekundenherztod.** *Münchener med. Wochenschr. No. 32. S. 1033. 1917.*

Gerade heutzutage, wo der elektrische Strom in so grossem Umfang zur Behandlung Kriegsbeschädigter in Anwendung kommt, mag die Arbeit vielen eine dringende Mahnung zur Vorsicht sein. Am besten ist auf die Anwendung des sinuisodalen Wechselstromes, wie ihn die meisten Pantostaten geben (auch jene älteren mit Bezeichnung „Farad“) ganz zu verzichten und dafür die Faradisation (mit Unterbrecher) zu wählen. Jedenfalls ist das Durchströmen von Thorax, Hals und Kopf zu vermeiden, sowie zu starke, zu lange und zu plötzliche Anwendung. Bei 7 von den 8 Todesfällen (Herzkammerflimmertod), über die Verf. berichtet, fand sich am Obduktionstisch ein mehr oder minder ausgeprägter Status thymicolymphaticus. Vielleicht spielen auch seelische Aufregungen (Angst, Schreck) eine Rolle.

KOTZ.

b) Nase und Nasenrachenraum.

9) **L. Grünwald** (München). **Die Nasenmuscheln des Menschen, dargestellt auf Grund der Entwicklung und des Vergleichs.** Aus dem anatomischen Institut in München. *Anatom. Hefte. H. 164. 1917.*

Der erste Gedanke, der jeden Fachmann beim Beginn des Studiums einer Arbeit über die Entwicklung oder vergleichende Anatomie der Nasenmuschel erfasst, ist wohl die Frage: Mit welcher neuen Nomenklatur werden wir hier wieder „beglückt“ werden und wird nicht durch Versuche, dieselben oder ganz ähnliche Bezeichnungen für Gebilde, die ein früherer Autor unter anderem Namen beschrieb, zu gebrauchen, das Verständnis für die Anatomie, Embryologie, Homologie und vergleichende Anatomie der Nase noch weiter erschwert?

Die vorliegende Studie G.'s hat — ich möchte sagen, wie erwartet — die Gefahren einer neuen Nomenklatur nicht völlig vermieden, aber die Studie ist jedenfalls als ein auf genügend grossem Untersuchungsmaterial, soweit die Verhältnisse des Homo europaeus in Betracht kommen, aufgebautes Werk zu betrachten. Im ganzen wurden 348 Präparate verwertet, nämlich 32 aus dem 2. und 3., 18 aus dem 4., 17 aus dem 5., 45 aus dem 6. und 7., 81 aus dem 8. bis 10. Intrauterinmonat; 22 aus dem Alter bis zu 9 Jahren, 133 vom Erwachsenen.

Was die neue Nomenklatur betrifft, so hat G. die Begriffe des „Recessus posterior“, des „Basalwulstes“ und des „Seitenraumes“ eingeführt.

Der Recessus posterior ist eine Vertiefung oder Ausbuchtung am hinteren Ende der Nasenhöhle; er hat beim Menschen ein sozusagen ephemeres Dasein, indem er nur während des 2. Fötalmonats existiert. In diesem Recessus treten nach G. die ersten Anfänge der ethmoidalen Wulstungen auf. Bei den niederen Säugern dagegen besteht der Recessus in der Reife weiter und dient der grössten Menge der Ethmoidalmuscheln dauernd zur Behausung.

Auch der „Basalwulst“ ist ein embryonales Organ, das aus dem mittleren Stirnfortsatz sich hervorwölbt und die Anlagen der einzelnen Ethmoturbinalia enthält.

Ebenfalls nur kurzen fötalen Daseins ist der G.'sche „Seitenraum“, eine Ausbuchtung der Nasenhöhle unterhalb des Ethmoidalkomplexes, des „Basalwulstes“.

Ref. möchte seinen Bericht nicht zu sehr ausdehnen; erwähnt sei nur, dass G. als „Muschelbesitz“ der Säuger folgende Gebilde nennt: Atrioturbinale, Liminoturbinale, Septoturbinalia, Nasoturbinale, Maxilloturbinale, Ethmoturbinalia.

Den Schluss der Arbeit bilden die Ethmoturbinalia des Menschen.

DREYFUSS.

10) **Schmidt** (Chur). **Zur Korrosionsanatomie der Nase des Menschen in fötalem und erwachsenem Zustande.** *Zeitschr. f. Ohrenheilk. Bd. 75. S. 324.*

Die Präparatenserie, welche Verf. eingehend schildert, umfasst eine Reihe von Schädeln, beginnend mit fötalen im Alter von 3 Monaten, mehrerer Neugeborenen und eines Erwachsenen. Sie bietet sehr interessante Einblicke in die Entwicklungslehre der Nase und der Nebenhöhlen. Zur Herstellung seiner Metallkorrosionspräparate bedient sich S. in der Hauptsache der Methode von Siebenmann — Preiswerk.

KOTZ.

11) **E. K. Dunham** und **H. D. Dakin. Beobachtungen über Chloramine als Nasenantiseptika. (Observations on chloramines as nasal antiseptics.)** *Brit. med. journ. 30. Juni 1917.*

Verff. wurden zu ihren Versuchen angeregt durch Untersuchungen, die Gordon und Flach mit Chloramin-T ($CH_3 . C_6H_4 . SO_2Na . NCl$) bei Meningokokkenträgern im englischen Heere vornahmen. Sie benutzten eine $^1/_2$ proz. Lösung, die durch komprimierte Luft vernebelt und inhaliert wurde. Da aber eine Reduktion der Bakterien mittels dieser Lösung nur mittels halbstündiger Anwendung zu erzielen war, Lösungen höherer Konzentration jedoch reizten, so gingen Verff. zur Anwendung öliger Lösungen über und zwar benutzten sie eine 2 proz. Lösung des entsprechenden Dichloramins ($CH_3 . C_6H_4 . SO_2NCl_2$) — für welches sie den Namen Dichloramin-T vorschlagen — in Eukalyptol. Die Nase wurde erst mit wässriger Chloramin-T-Lösung gereinigt und wenn dann die dadurch hervorgerufene Vermehrung der Sekretion aufgehört hat, die ölige Lösung mittels eines Zerstäubers appliziert.

Die nicht sehr zahlreichen Versuche der Verff. haben das Ergebnis, dass die angewandte Methode eine keimtötende Wirkung hohen Grades auf die in Nase und Nasenrachenraum vorhandenen Mikroorganismen ausübt.

FINDER.

12) **Uffenorde** (Göttingen). **Bewährt sich unser klinischer Standpunkt gegenüber den Nasennebenhöhlenentzündungen und ihren Komplikationen auch bei den traumatischen Erkrankungen?** *Arch. f. Ohrenheilk. Bd. 100. S. 71.*

An Hand von 12 ausführlich wiedergegebenen Krankengeschichten verbreitet sich U. über die verschiedenen Arten der Schussverletzungen der Schädelhöhlen.

Seine pathologisch-anatomische Auffassung von den Erkrankungen der Nebenhöhlen hat sich ihm auch bei den traumatischen Erkrankungen bewährt. In jedem Fall von Nebenhöhlenverletzung ist, auch wenn eine eitrige Infektion ausbleibt, mit einem entzündlichen Oedem der Schleimhaut zu rechnen. Nachträgliche Infektion ist häufig. Die diagnostischen und therapeutischen Methoden, welche bei den genuinen Entzündungen der Nebenhöhlen angewendet werden, haben sich auch bei den durch die Kriegsverletzungen bedingten erfolgreich erwiesen. Bei Knochensplitterungen mässigen Grades ohne eitrige Infektion verhält sich U. abwartend; dagegen sind ausgedehnte Splitterungen radikal anzugreifen, wobei die noch am Periost haftenden Splitter möglichst in ihrer Lage zu belassen sind. Das Röntgenbild kann täuschen. Zur Eröffnung der Stirnhöhle wählt er ausschliesslich die von ihm angegebene orbitale Methode mit einer Modifikation der Killianschen Lappenbildung. Soweit nicht Komplikationen von Seiten der Orbita und des Cerebrum vorliegen, ist die Prognose der Nebenhöhlenverletzungen im allgemeinen günstig.

KOTZ.

13) **Haag** (*Bern*). **Aussergewöhnlicher Fall von kombinierter Sinuisitis caseosa aller oberen Nebenhöhlen der Nase.** *Zeitschr. f. Ohrenheilk. Bd. 75. S. 90.*

Da bei der 33jährigen Pat. die Verdrängung des Bulbus nach unten und aussen eine Mukozele des Siebbeins und der Stirnhöhle annehmen liess, wurde die Killian'sche Radikaloperation vorgenommen. Es fand sich in beiden Stirnhöhlen, Siebbein und Keilbeinhöhle das typische Bild einer Sinuisitis caseosa bei freien Kieferhöhlen. Rasche Heilung.

KOTZ.

14) **Day B. Carlsten** (Stockholm). **Zur Röntgenologie der Nasennebenhöhlen.** Mit 25 Textfiguren und 72 Atlasbildern. *Inaug.-Diss. Nordisk Tidskrift för oto-rhino-laryngologie. Bd. 2. No. 1. 1917.*

Der Inhalt dieser Arbeit, die auf deutsch publiziert ist, ist sehr umfangreich; ehe der Verf., der als Assistent am Röntgeninstitut des Serafimerlazaretts (Vorstand: Prof. G. Forssell) gearbeitet hat, über sein klinisches Material etwas näher berichtet, gibt er nämlich u. a. eine Darstellung der allgemeinen und besonders der speziellen Röntgentechnik, der pathologisch-anatomischen Voraussetzungen des Röntgenbildes, der Pathologie des Röntgenbildes, der Fehlerquellen und einer vergleichenden Plattenanalyse.

Da diese Angelegenheiten den Röntgenologen von hauptsächlichem Interesse sind, weise ich die hier Interessierten auf den Inhalt dieser Kapitel hin; für die Rhinologen hat Verf. durch seine Arbeit festgestellt, dass diese Untersuchungen für die Diagnose krankhafter Veränderungen der Nebenhöhlen der Nase sehr wichtig sind.

Sein Material besteht aus 158 Fällen, die zum grössten Teil aus unserer Poliklinik und Klinik für Ohren-, Nasen- und Halskrankheiten und teilweise auch von der Klientel der Privatärzte stammen. Die Kasuistik wird von ihm in sieben Gruppen geteilt. Gruppe 1: 28 Fälle mit positivem Röntgenbefund in einer Nebenhöhle, gegen die zuvor kein spez. Verdacht bestanden hatte und bei denen die klinische Untersuchung später den Röntgenbefund bestätigt. Gruppe 2: 14 Fälle

mit positivem und später verifiziertem Röntgenbefund an irgend einer Nebenhöhle, gegen die zwar schon vorher Verdacht bestanden, bei der aber die klinische Untersuchung allein für die Diagnose nicht ausgereicht hat. Gruppe 3: 25 Fälle mit negativem Röntgenbefund, der den Gedanken an einen pathologischen Prozess ausschliesst, was später durch fortgesetzte klinische Untersuchung Bestätigung erhält. Gruppe 4: 54 Fälle mit positivem Röntgenbefund, der der Hauptsache nach mit dem Ergebnis der klinischen Untersuchung übereinstimmt. Gruppe 5: 11 unvollständig klargestellte Fälle, bei denen jedoch nichts gegen die Korrektheit der Röntgendiagnose spricht. Gruppe 6: 22 Fälle, bei denen das Röntgengutachten einen klinisch nachgewiesenen pathologischen Prozess nicht erwähnt und Gruppe 7: 4 Fälle, bei denen einer angegebenen Röntgenveränderung die klinische Feststellung direkt widerspricht.

Was den Wert der Röntgenmethode betrifft, soll hier nur kurz *resümiert* werden, dass sie nach der Kasuistik des Verf.'s in 75 pCt. der Fälle von wirksamem Nutzen gewesen ist. Um möglichst gute Resultate zu bekommen, hält Verf. ein Zusammenarbeiten von dem Röntgenologen und dem Kliniker für notwendig und zwar nicht nur in der Weise, dass Mitteilungen über die späteren Schicksale des Pat., die endgiltige Diagnose, das Operationsresultat u. dergl. geliefert werden, was alles für die Entwicklung und den Ausbau der Erfahrung des einzelnen Röntgenologen notwendig ist und ihn später in den Stand setzt, früher begangene Fehler zu vermeiden, sondern es sind schon vor der Röntgenuntersuchung Nachrichten über die Anamnese, vorgenommene Untersuchungen und Operationen zur Verfügung zu stellen.

Verf. stellt folgende Indikationen für die Röntgenuntersuchung auf diesem Gebiete auf:

1. wenn eine topographische genaue Uebersicht über das Sinusgebiet notwendig ist;

2. bei Lagebestimmung von Fremdkörpern, wenn eine andere Untersuchung nicht zum Ziele geführt hat;

3. bei verdächtigen Nebenhöhlenprozessen, wenn variierende anatomische Verhältnisse in der Nase die direkte Besichtigung unmöglich machen oder stark erschweren;

4. wenn der Ausgangspunkt für eine in einem Nasengang befindliche Eiteransammlung mittels der gewöhnlichen Methoden nicht bestimmt werden kann;

5. wenn der Patient aus physischen oder psychischen Ursachen nicht allzu lange und schmerzhafte diagnostische Eingriffe aushält;

6. bei Neuritis optica und Trigeminusneuralgie, da trotz negativen klinischen Befundes in der Nase Nebenhöhlenentzündung oder Geschwulstbildung nicht ausgeschlossen werden kann;

7. wenn trotz negativen klinischen Befundes in der Nase aus irgend einem anderen Grunde der Verdacht auf latente Nebenhöhlenprozesse besteht (bei Asthma, rezidivierender Otitis, Gehirnsymptomen usw.);

8. wenn Zweifel bezüglich des Operationsplans bei Entzündungen oder sonst herrscht, da die Röntgenuntersuchung hierbei oft wertvolle Auskünfte darüber geben kann, welches Gebiet in erster Linie in Angriff zu nehmen ist usw.;

9. bei Geschwülsten, um, wenn möglich, die Ausbreitung festzustellen.

Die Gesichtspunkte des Verf.'s und seine Schlussfolgerungen von rhinologischem Interesse, zu denen seine Kasuistik zu berechtigen scheint, können ihren grossen Zügen nach in folgende Punkte zusammengefasst werden:

1. Die röntgenologische Methode ist für topographische Zwecke und zur Lagebestimmung von Fremdkörpern jeder anderen Untersuchungsmethode mit Ausnahme der unmittelbaren Besichtigung überlegen, welch letztere jedoch aus begreiflichen Gründen nicht immer zur Anwendung kommen kann.

2. Für die Diagnose schwerzugänglicher oder latenter pathologischer Prozesse oder für den Ausschluss solcher in den Nebenhöhlen ist die Röntgenmethode unter gewissen Bedingungen von ausserordentlicher Bedeutung. Es ist an der Zeit, dass diese Tatsache allgemeine Anerkennung und Schätzung findet.

3. Die von den meisten Röntgenologen vertretene Ansicht, dass das Röntgenbild so gut wie niemals die Art und den Grad des pathologischen Prozesses (insbesondere der Entzündung) angibt, ist eine Wahrheit, die in gewissem Grade modifiziert werden kann. Leider ist das wohl oftmals der Fall, in einer nicht verächtlichen Anzahl von Fällen dürfte es aber möglich sein, mit Hilfe der sog. vergleichenden Plattenanalyse gewisse Anhaltspunkte dafür zu erhalten, wie alt der pathologische Prozess ist, ob er noch im Gange oder ausgeheilt, tiefgehend oder oberflächlich, primär oder sekundär im Verhältnis zu einer Entzündung in einer anderen Nebenhöhle ist, welche Aufschlüsse, verglichen mit dem klinischen Befunde und mit Kritik benutzt, gute Richtlinien für eine sonst sehr unsichere Therapie abgeben können.

4. Die notwendige Voraussetzung für derartige röntgenologische Spezialaufgaben ist eine genaue Berücksichtigung der pathologischen Anatomie. Am Röntgenbilde lassen sich nämlich oft die verschiedenen Stadien des pathologischen Prozesses, wie z. B. die Knochensklerose bei chronischer Entzündung, das Aufklären und die Konsolidierung der Konturen bei Ausheilung u. a. m., ablesen.

5. Die Röntgenmethode hat indessen auch ihre Nachteile. Sie ist so wenig wie irgend etwas anderes vollkommen oder unfehlbar. Doch nicht in der Ausdehnung, wie es von vielen Seiten angenommen wird. Bei einem kompetenten Untersucher dürfte ein positiver Röntgenbefund ohne objektive Unterlage sehr selten sein. Derartige Fehler beruhen fast alle auf mangelhafter Erfahrung des Untersuchers und Unvorsichtigkeit im Urteil. Der Prozentsatz der Fälle, in denen die Röntgenmethode eine vorhandene pathologische Veränderung nicht anzeigt, dürfte sich mit geringer Mühe auf 10 pCt. einschränken lassen, welche Ziffer bei zunehmender Erfahrung noch bedeutend weiter muss herabgebracht werden können. Dass ein kleiner Fehlerprozentsatz trotz aller Sorgfalt doch unter allen Umständen bestehen bleiben wird, indem gewisse Veränderungen infolge der physikalischen Bedingungen für die Entstehung des Bildes nicht auf der Platte zum Ausdruck kommen, liegt in der Natur der Sache.

6. Das subjektive Verfahren bestimmt den Wert einer Röntgenuntersuchung — trotz des Objektiven der Methode. Unter normalen Verhältnissen dürfte jedoch Anhalt oder Stütze für die Diagnose in einem sehr grossen Teil aller klinisch nicht

hinreichend klargestellten Fälle zu erwarten sein. Die vorliegende Kasuistik gibt als Frequenzziffer ungefähr 75 pCt. an.

E. STANGENBERG.

15) **Jules Grandmange. Zahnerkrankungen infolge von Nebenhöhlenaffektionen. (Les affections des dents d'origine sinusienne.)** *Diss. Lyon 1916.*

Ausführliche historische und anatomische Studie über den Zusammenhang von Affektionen der Kieferhöhle und der ihr direkt benachbarten Backenzähne.

Die Entzündungen der Kieferhöhle sind sicherlich oft dentalen Ursprungs, aber umgekehrt können auch akute und chronische Kieferhöhleneiterungen Läsionen der Zähne bewirken, sei es vorübergehender oder bleibender Natur. Je nach dem Infektionswege kommt es dann zu einer Neuralgie, einer Periodontitis oder einer Pulpitis, häufig auch zu einer Kombination dieser drei Erkrankungen. Das häufigste ist die Pulpitis, deren Diagnose neben den klinischen Symptomen — anfallsweise heftige Schmerzen, sei es infolge thermischer oder mechanischer Reize — die Untersuchung mit dem elektrischen Strom weitgehend sichert. Entweder geht die Pulpitis zugleich mit der Sinusitis in Heilung über oder die Pulpa verfällt der Mortifikation infolge Endarteriitis, Endophlebitis, Thrombose. Bei der Behandlung sollen sich Rhinologe und Odontologe ergänzen, Fälle, die dem ersteren zuzuweisen sind und bei denen genannte Affektionen der Zähne ausheilen durch Behandlung der Nebenhöhle, sind nicht so selten wie bisher angenommen.

SCHLITTLER.

16) **Denker** (Halle). **Kieferhöhleneiterung und Ischias.** *Zeitschr. f. Ohrenheilk. Bd. 75. S. 144.*

Bericht über einen Pat., der seine seit Jahren bestehende Ischias nach operativer Heilung einer alten Kieferhöhleneiterung verlor.

KOTZ.

17) **D. J. de Levie. Ein Fall von eitriger Entzündung der Kieferhöhle von Weisheitszahn ausgehend.** *Nederl. Tijdskr. v. Geneesk. I. No. 2. S. 94. 1917.*

Nach der Extraktion des Zahnes mit Periostitis alveolaris war die Kieferhöhleneiterung aufgetreten. Auffallend war, dass weder Durchleuchtung mittels der Vohsen'schen Lampe noch Röntgenaufnahme die Entzündung nachgewiesen hatten.

VAN GILSE.

18) **Henri Candau. Beitrag zum Studium der orbitalen Komplikationen der Kieferhöhleneiterung. (Contribution à l'étude des complications oculo-orbitaires des sinusites maxillaires.)** *Diss. Toulouse 1916.*

Verf. bespricht eingehend die Anatomie der Orbita und der Kieferhöhle und führt 3 Fälle mit orbitalen Komplikationen an, welche aber viel eher den Zusammenhang solcher mit Stirn- und Siebbeineiterungen oder Pansinuitis zu beweisen scheinen, als mit isolierten Kieferhöhleneiterungen.

SCHLITTLER.

19) **H. J. L. Struycken. Hirnabszess durch Sinusitis frontalis und ethmoidalis.** *Nederl. Tijdskr. v. Geneesk. I. No. 4. S. 224. 1917.*

Mitteilung von zwei nach Operation günstig verlaufenen Fällen.

VAN GILSE.

20) **Seifert** (Würzburg). **Ueber Rhinitis hyperplastica oedematosa.** *Zeitschr. f. Ohrenheilk. Bd. 75. S. 1.*

Die Ursache dieser Erkrankung, die von S. neuerdings 138mal beobachtet wurde, ist der regelmässige Gebrauch von Schnupftabak. Klinisch ist sie gekennzeichnet durch starke Anschwellung besonders der unteren Muscheln, die im Gegensatz zu anderen Formen der Hypertrophie eine höckerige Oberfläche zeigen und sich durch Kokain und Adrenalin in ihrem Volumen nicht beeinflussen lassen. Mikroskopisch fällt die ödematöse Durchtränkung des Bindegewebes auf. Als Therapie kommt nur die Operation in Frage.

KOTZ.

21) **Jean-Emile Clair. Beitrag zum Studium der Schleimpolypen der Nase. (Contribution à l'étude des polypes muqueux des fosses nasales.)** *Diss. Paris 1914.*

Ausführliche anatomisch-histologische Studie, daran anschliessend Orientierung über die 4 hauptsächlichsten Theorien der Entstehung der Polypen. Gegen die Vorstellung, dass stets eine chronische Entzündung der Schleimhaut die Ursache sei (Guye, Luc, Hill, Schmidt, Lake, Zuckerkandl's Ethmoiditis superficialis, Grünwald's Empyemhypothese) führt Verf. an, dass nach der Anamnese eigentlich sehr selten der Polypenbildung ein Stadium der Eiterung, ein chronischer Katarrh vorausgegangen sei und gerade an den Stellen der Nase, die am häufigsten Veränderungen der Schleimhaut infolge katarrhalischer Affektion zeigen — untere Muscheln — nie Bildung von Schleimpolypen sich findet. Ferner ist Polyposis im Jugendalter sehr selten. Die Hypothese Grünwald's, dass stets eine Nebenhöhleneiterung die Ursache der Polypenbildung ist, wird widerlegt durch einwandsfreie Untersuchungen an der Leiche. Die parasitäre Theorie (Barrago-Ciarella) entbehrt vorläufig einer sicheren Grundlage, ebenso lassen sich direkte nervöse Einflüsse, wenn schon für die Rhinitis vasomotoria, so doch schwerlich für das Entstehen von Polypen verantwortlich machen. Viel eher begründet scheint aber dem Autor die Theorie, welche die Bildung von Schleimpolypen zurückführt auf lokale Veränderungen der betreffenden Knochenpartie, also namentlich des Siebbeins (nekrotisierende Ethmoiditis von Woakes, von Grünwald, rarefizierende Osteitis von Lambert, Lake usw.)

Sorgfältige und ausgedehnte Untersuchungen Lavrand's in Lille scheinen zu ergeben, dass sich stets bei Polyposis mit der Sonde im mittleren Nasengang rauher Knochen nachweisen lässt, also eine lokalisierte Nekrose des Siebbeins bzw. einzelner Zellen besteht, beruhend in einzelnen Fällen auf Tuberkulose, Lues, häufiger aber auf Intoxikationen, Osteopathien nervöser und trophischer Art. Daher ist auch eine Therapie unvollkommen, die einzig darin besteht, den Schleimpolypen abzureissen, es sei denn, es gehe zufällig auch die erkrankte Knochenpartie gleich mit, was schon immer als günstiges Moment hinsichtlich eines späteren Rezidivs betrachtet wurde. In allen den Fällen nun, da der erkrankte Knochen zurückbleibt, werden wir dasselbe günstige Resultat erreichen durch energische Kurettage des mittleren Nasenganges bzw. seiner lateralen Wand.

SCHLITTLER.

22) **Kahler** (Freiburg). **Zur Operation der Hypophysentumoren.** *Zeitschr. f. Ohrenheilk. Bd. 75. S. 287.*

Verf. wählt den von Chiari angegebenen Weg durch den Process. nasofront. und das Siebbein zur Keilbeinhöhle, da dieser ihm wesentlich vorteilhafter erscheint als der pernasale. Er berichtet über vier von ihm auf diese Weise in Kuhn'scher Intubationsnarkose glücklich operierte Fälle und verbreitet sich über die Diagnosestellung und die Operabilität der Hypophysentumoren unter Berücksichtigung der verhältnismässig günstigen Erfolge der Strahlentherapie. Besondere Schwierigkeiten macht die Differentialdiagnose gegenüber Hydrocephalus internus; wie gefährlich eine Fehldiagnose nach dieser Richtung hin werden kann, zeigt ein von ihm operierter Fall, der mit Meningitis endete. Deshalb empfiehlt sich grundsätzlich nach Abtragung der hinteren Keilbeinhöhlenwand vor der Inzision erst eine Punktion auszuführen.

KOTZ.

23) **Georg Miteff. Die transmaxilläre Operation von Fibromen im Nasenrachenraum. (La voie transmaxillaire pour le traitement de certains fibromes nasopharyngiens.)** *Diss. Lyon 1915.*

Verf. schildert 2 Fälle von Tumorbildung im Nasenrachenraum, deren erster nach Bérard operiert wurde, permaxillär, Resektion der äusseren vorderen und der inneren Wand der Kieferhöhle, womit ein freier Zugang zum Epipharynx geschaffen wird, während beim zweiten die temporäre Oberkieferresektion Anwendung fand. Verf. empfiehlt die erste Methode gegenüber der zweiten, da sie einen sehr guten Einblick in den Nasenrachenraum gewährt und auch einen bedeutend weniger grossen Eingriff darstellt als die Oberkieferresektion.

SCHLITTLER.

c) Mundrachenhöhle.

24) **Gerber** (Königsberg). **Die Untersuchung der Mundrachenhöhle.** *Med. Klinik. No. 18. 1917.*

Wenn auch die Untersuchung der Mundrachenhöhle im allgemeinen als eine recht einfache Aufgabe angesehen wird, so steht es doch ausser Zweifel, dass ohne eine methodisch und systematisch durchgeführte Untersuchung eine nicht unerhebliche Anzahl von bedeutsamen Krankheitsprozessen, es sei nur auf die Syphilis hingewiesen, übersehen wird. Eine Anzahl von instruktiven Abbildungen illustriert den Gang der Untersuchung.

SEIFERT.

25) **W. Fischer** (Shanghai). **Ueber Mundamöben und ihre pathologische Bedeutung.** *Centralbl. f. allg. Path. Bd. 28. No. 12. 1917.*

In der Mundhöhle finden sich bei Gesunden in der Mehrzahl der Fälle Amöben, nämlich Entamoeba buccalis; bei Chinesen häufiger als bei Europäern. In Fällen von Zahnkaries wurden Amöben nicht häufiger angetroffen als bei Leuten mit gesunden Zähnen. Bei Alveolarpyorrhoe findet sich in der Mehrzahl der Fälle Amoeba buccalis. Die Amöben der Mundhöhle spielen keine pathogene Rolle, sind auch nicht die Ursache der Alveolarpyorrhoe. In seltenen Fällen werden Ruhr-

amöben in den Zysten und auch in der Mundhöhle angetroffen. Es besteht kein Parallelismus zwischen Amöbenbefund im Mund und Amöbenbefund im Stuhl.

SEIFERT.

26) **Feig** (Wien). **Beobachtungen über Skorbut im Kriege.** *Med. Klinik. No. 31. 1917.*

Bei Skorbut sind fast immer Veränderungen der Mundhöhle vorhanden, können aber auch ganz fehlen; sie bestehen zu Beginn in einer Auflockerung und Schwellung des Zahnfleisches, das leicht blutet, Foetor ex ore wurde selten, Pyorrhoe und in die Tiefe gehende Geschwüre gar nicht beobachtet. In 6 Fällen wurde bei Typhus abdominalis ein besonderer Verlauf beobachtet, ausser Blutungen in die Haut, solche aus Nasen- und Mundschleimhaut, der Urin zeigte eine positive Blutreaktion. Alle 6 Fälle endeten tödlich.

SEIFERT.

27) **August Richter** (z. Z. Laibach). **Ueber das Vorkommen von Tetaniesymptomen bei Skorbut.** *Wiener med. Wochenschr. No. 7. 1917.*

Mit Rücksicht auf das bei Skorbut meist zu beobachtende Symptom der Gingivitis und Stomatitis kommen diese Fälle nicht selten auch zuerst zum Laryngologen und sind wegen ihrer besonders gegenwärtig wechselnden Symptome nicht immer sofort richtig zu deuten. In 34 von 91 Fällen konnte Verf. Tetaniesymptome beobachten. (Diese Krankheitsbilder, von denen Ref. während der Kriegszeit mehrere zu beobachten Gelegenheit hatte, sind bisher in Bezug auf ihre Aetiologie und die Deutung der verschiedenen Symptome vollständig unklar. Wie wichtig die richtige Erkenntnis dieser unter der gewiss unzutreffenden Bezeichnung Skorbut laufenden Fälle wäre, erhellt aus zwei vom Referenten beobachteten Spitalsinfektionen. Der Ref.)

HANSZEL.

28) **Baumstark** (Bad Homburg). **Ueber einen bemerkenswerten Fall doppelseitiger Speicheldrüsenschwellung.** *Münchener med. Wochenschr. No. 26. S. 840. 1917.*

Die interessante Krankengeschichte zeigt das Auftreten der Speicheldrüsenschwellung als Folge einer wegen Myxödems vorgenommenen Schilddrüsenimplantation.

KOTZ.

29) **Henri-Emile-Jean Brugeille. Beitrag zum Studium des tuberkulösen Zungenabszesses. (Contribution à l'étude des abcès tuberculeux de la langue.)** *Diss. Bordeaux 1916. 49 Seiten.*

In einem ersten historischen Teil bespricht Verf. die Arbeiten von Maisonneuve aus dem Jahre 1844, in welcher dieser wohl die Möglichkeit solcher Abszesse zugesteht, trotzdem ihm noch kein Fall bekannt geworden sei, von Wagner (1862), welcher als erster tuberkulöse Ulzerationen in der Zunge histologisch nachwies, ferner von Fano (1868) und Clarke (1873). Péan beobachtete (1883) im Hopital Saint-Louis eine 35jährige Pat. mit einem „kalten" Abszess der Zunge, Gade berichtete (1884) von einem an allgemeiner Tuberkulose leidenden Pat., der disseminierte tuberkulöse Herde in der Zunge zeigte, die mikrosko-

pisch das Bild der Tuberkulose boten, ebenso publizierte Barth (1887) einen Fall von Bildung multipler miliarer Knötchenbildung in der Zunge ebenfalls bei einem schwer tuberkulös Erkrankten. Poncet wies in der chirurgischen Gesellschaft Lyon 1888 einen 26jährigen Mann vor mit einem haselnussgrossen derben, aber fluktuierenden Tumor der Zunge, über dem die Schleimhaut unverändert war und der sich im Laufe von 3 Jahren langsam und ohne Schmerzen gebildet hatte. Die Punktion ergab serös-eitrigen Inhalt. Die Submaxillardrüsen der dem Abszess benachbarten Kieferseite waren geschwollen, Poncet stellte die Diagnose auf tuberkulösen Abszess der Zunge ohne Ulzeration. Chauffard (1894) beschreibt 2 Fälle von Tuberkelbildung der Zunge, eine Dissertation von Withmann (1893) enthält weitere Fälle von Bildung kalter Abszesse in der Zunge, ebenso bezieht sich ein Teil der Dissertation Auguy (1893) auf die kalten Abszesse der Zunge.

Aetiologie: Obwohl die Tuberkulose der Zunge absolut keine seltene Affektion ist, so beobachtet man sehr selten eine Abszessbildung. Auf mehrere Hundert Fälle von Zungentuberkulose fand Verf. nur 11 Fälle von kaltem Abszess; die Ursache liegt wohl darin, dass das Muskelgewebe ganz im Gegensatz zum Knochen ausserordentlich selten tuberkulös erkrankt. Bevorzugt wird von dieser Affektion das mittlere Alter, starke Raucher scheinen prädisponiert zu sein. Selten handelt es sich um eine primäre Tuberkulose, unter den 11 Beobachtungen des Verf.'s litt nur ein Pat. nicht bereits an Tuberkulose anderer Organe. Die Bakterien scheinen auf dem Blutweg in das Gewebe zu gelangen, bei direkter Infektion lädierter Schleimhautstellen entsteht viel eher eine tuberkulöse Ulzeration.

Pathotogisch-anatomisch liegt eine genaue Beschreibung vor von Auché und Carrière; neben epitheloiden Riesenzellen wurden in der Abszesswandung auch Tuberkelbazillen nachgewiesen. Die Grösse der Abszesse schwankt zwischen einer Erbse und einer Nuss, meistens liegen sie gegen den Zungenrand zu und dorsal, bevorzugt wird die Grenze zwischen vorderem und mittlerem Drittel.

Die Symptome sind oft sehr gering, selten Schmerzen, bei Grösserwerden des Abszesses Verdrängungserscheinungen, stets ist Fluktuation nachweisbar, die kleinen Abszesse ausgenommen. Die Submaxillardrüsen der entsprechenden Seite häufig geschwollen, derb, indolent. Als Komplikationen seien genannt Fistelbildung und Entstehung eines Ulkus, sekundäre Infektion der Umgebung oder Allgemeininfektion, spontane Rückbildung tritt wohl nie ein, sondern stets Zunahme des Eiters und Durchbruch.

Differentialdiagnostisch wichtig ist der Nachweis von Tuberkulose andrer Organe, gegenüber syphilitischem Gumma kann die Diagnose oft nur ex juvantibus gestellt werden. Fibrome, Adenome, Sarkome zeigen eine harte Konsistenz, bei Karzinom ist die Beteiligung der Drüsen eine stärkere, auch ist im allgemeinen der Zustand des Kranken ein schlechterer, Aneurysmen zeigen oft Schwirren und Pulsieren. Recht schwer kann die Diagnose sein gegenüber den Lipomen, namentlich bei tiefgelegenen, hier hilft oft nur die Beobachtung des Wachstums, das bei diesen ein sehr langsames, bei den Abszessen ein viel rascheres ist. Oberflächlich gelegene Lipome scheinen oft gelblich durch die Schleimhaut durch, während letztere über dem Abszess fast immer ein ganz unverändertes Aussehen hat. Zysten der Blandin'schen Drüse liegen stets an der Unterseite der Zunge,

der tuberkulöse Zungenabszess bevorzugt, wie bereits gesagt, die Dorsalseite. Endlich stellt eine Punktion die Diagnose völlig sicher.

Prognostisch ist der kalte Abszess an und für sich nicht ungünstig zu beurteilen, sowohl Eröffnung, Entfernung des erkrankten Gewebes und primäre Naht, als auch konservative Behandlung mit Injektionen von Jodoformäther bringen rasch Heilung, aber es ist diese Affektion fast immer als Signum mali ominis aufzufassen, rascher körperlicher Verfall folgt häufig durch tuberkulöse Komplikationen seitens der primär erkrankten Organe.

Den zweiten Teil der Arbeit bilden zehn Krankengeschichten.

SCHLITTLER.

30) **Ivanoff Markoff Vassil. Beitrag zum Studium der kalten Abszesse der Zunge. (Contribution à l'étude des abcès froids de la langue.)** *Diss. Montpellier 1915.*

Nach einem kurzen historischen Ueberblick über die bis dahin in der Literatur veröffentlichten Fälle bespricht Verf. zuerst die Aetiologie und Pathogenese, wobei als wichtig hervorgehoben wird, dass genannte Affektion namentlich bei Erwachsenen sich findet, selten bei Kindern, im Gegensatz zu den ulzerösen tuberkulösen Erkrankungen der Zunge. Fast bei allen Fällen von kaltem Abszess der Zunge handelt es sich um eine sekundäre tuberkulöse metastatische Affektion nach primärer Erkrankung der Lungen, des Kehlkopfes, des Knochensystems usw., jedoch glaubt Verf. dem Trauma als auslösendem Moment eine bedeutende Rolle zugestehen zu müssen (Epithelläsion und Kontaktinfektion mit Tuberkelbazillen; Kontusion und Infektion auf dem Blutwege; chron. Trauma, Irritation infolge Rauchens usw.). Anatomisch lassen sich 3 Stadien unterscheiden: 1. die tuberkulöse Infiltration oder das Tuberkulom, 2. der erweichte tuberkulöse Herd oder der kalte Abszess und 3. der eröffnete Herd mit Ulzeration und Fistelbildung. Dementsprechend sind auch die Symptome sehr verschieden, das Tuberkulom macht sozusagen keine subjektiven Erscheinungen, objektiv lässt es sich kaum vom Fibrom, dem syphilitischen Gumma oder einem malignen Tumor unterscheiden. Auch im 2. Stadium sind die subjektiven Erscheinungen meist sehr gering, ausgenommen die wenigen Fälle, da der Abszess sehr gross ist, hingegen ist als objektives Symptom für die Differentialdiagnose wichtig die Fluktuation. Für das 3. Stadium ist charakteristisch der graugelbliche, serös-krümelige Eiter, die Induration, welche sich oft noch als Rest des Tuberkuloms findet, ferner die geringe Tendenz zu spontaner Heilung. Daneben kommt es im Ulzerationsstadium oft zu sekundären Drüsenschwellungen, heftigen Schmerzen und infolgedessen zu einem raschen körperlichen Verfall, zumal die primäre Tuberkulose (Lungen-Knochenaffektion) rasche Fortschritte macht. Vom zerfallenden syphilitischen Gumma unterscheidet sich der tuberkulöse Abszess durch seinen protrahierten Verlauf und die Antezedentien, auch hat die Punktionsflüssigkeit beim syphilitischen Abszess mehr serösen Charakter, bei Aktinomykose findet man die typischen gelben Körner. Schwierig kann es sein, das Endstadium vom syphilitischen Geschwür zu unterscheiden, günstige Beeinflussung durch Quecksilber spricht für Lues, Wassermann bringt Sicherheit. Zur Behandlung eignet sich am

besten die Aspiration mit nachfolgender Injektion von Jodoform oder Kreosot aufgelöst in Aether, Glyzerin oder Oel, aber auch Spaltung und Kurettage oder Exstirpation „en bloc“ und primäre Naht zeigen gute Erfolge. Folgt die ausführliche Beschreibung eines in der otorhinolaryngologischen Klinik beobachteten Falles.

SCHLITTLER.

31) **Ch. Barbezat. Ueber das gutartige Epithelioma spino- et basocellulare des harten Gaumens.** Aus dem pathol.-anat. Institut Basel. *Centralbl. f. allg. Path. u. pathol. Anat. Bd. 28. S. 233. 1917.*

Kugeliger, 2 cm im Durchschnitt messender Tumor vom harten Gaumen eines 46jährigen Mannes. Klinische Angaben fehlen. Sehr eingehende histologische Beschreibung mit 2 Abbildungen. Verf. hat einen gleichen Tumor in der Literatur bisher nicht gefunden. Er glaubt ein gutartiges Epitheliom annehmen zu dürfen, das wahrscheinlich aus kongenital versprengten Epithelien der Mundschleimhaut entstanden ist, wobei aber sowohl Basalzellen als auch Riffzellen an der Versprengung mitbeteiligt waren.

DREYFUSS.

32) **Carl Schilling. Ein Fall von doppelseitiger Follikularzyste der Mandibula.** *Diss. Kiel 1914.*

In den Zysten fand sich je ein Molarzahn. Operation von aussen.

DREYFUSS.

33) **Neumarkt** (Tarnow). **Retrotonsillarabszess.** *Wiener med. Wochenschr. No. 14. 1917.*

Vorstellung eines Soldaten, bei welchem im Anschluss an eine Spontanperforation eines retrotonsillaren Abszesses eine grössere Blutung eintrat.

HANSZEL.

34) **Charles Bennett. Appendicitis als Folge von akuter Pharyngitis. (Appendicitis consequent on acute pharyngitis.)** *Brit. med. journ. 17. März 1917.*

Als Stütze für seine Ansicht, dass die Appendizitis in seinem Fall mit der akuten Halsentzündung zusammenhänge, führt Verf. den histologischen Befund des operativ entfernten Wurmfortsatzes an.

FINDER.

d) Diphtherie und Croup.

35) **René Benard. Die Diphtheriebazillenträger; ihre Behandlung mittels Insufflationen von gepulvertem Serum. (Les porteurs de bacilles diphthériques; leur traitement par les insufflations de poudre de sérum antimicrobien.)** *La Presse médicale. 17. Mai 1917.*

Verf. hebt hervor, wie lange Diphtheriebazillen in den oberen Luftwegen bleiben können; so hat er einen Fall beobachtet, bei dem trotz täglicher Spülungen und Gurgelungen mit desinfizierenden Lösungen die Bazillen sich 7 Monate lang behaupteten. Verf. teilt dann die Resultate mit, die er mittels der vom Institut Pasteur empfohlenen Substanzen von gepulvertem Antidiphtherieserum erzielt hat. Die Einblasungen werden dreimal täglich in beide Nasenlöcher ge-

macht. Bei Personen mit grossen und zerklüfteten Mandeln wird noch eine Einblasung in den Rachen gemacht. Die Formel für das Pulver ist:

Serum antidiphth. porphyr. 10,0
Novarsenobenzol 0,9
Benzoes pulv. 1,0
Bismut carbon. 100,0.

Diejenigen Diphtheriefälle, die nach erfolgter Seruminjektion sofort mit den Insufflationen behandelt wurden, wurden nachher nicht zu Bazillenträgern. Diejenigen, die als Bazillenträger nach Diphtherie in Behandlung kamen, wurden durch die Insufflationen sofort von den Bazillen befreit; dasselbe gilt von den gesunden Bazillenträgern.

Während einer in Nevers aufgetretenen sehr heftigen, besonders unter den Schulkindern verbreiteten Diphtherieepidemie hat Verf. alle Kinder, bei denen die Untersuchung ergab, dass sie Bazillenträger waren, in einer besonderen Schule vereinigt und dort dreimal täglich mit Insufflationen behandelt. Am 15. November wurde die Schule mit 22 Kindern eröffnet und schon am 1. Dezember konnte sie geschlossen werden, da wiederholte Untersuchungen ergeben hatten, dass kein Bazillenträger mehr unter den Kindern war. FINDER.

36) **Glaser** (Augsburg). **Diphtheriebazillen als Meningitiserreger.** *Münchener med. Wochenschr. No. 26. S. 856. 1917. Feldärztl. Beil.*

Mitteilung eines Falles von schwerer Hirnhautentzündung. Im Lumbalpunktat wurden wiederholt Diphtheriebazillen einwandfrei festgestellt. Keine Rachenerscheinungen. Dagegen im Nasen- und Mandelabstrich kulturell ebenfalls Diphtheriebazillen. Heilung. KOTZ.

37) **Fingova** und **Delbanco** (z. Z. Sofia). **Anal-, Vulva- und Nasendiphtherie als Komplikation des Typhus abdominalis.** *Derm. Wochenschr. No. 38. 1916.*

In den beiden beschriebenen Fällen handelte es sich um Bauchtyphuserkrankung, durch bakteriologisch bewiesene Nasendiphtherie kompliziert, welche letztere bei dem 6jährigen Jungen auf die Nase beschränkt blieb, dagegen bei dem 8jährigen Schwesterchen auch auf die Vulva übertragen wurde. Wahrscheinlich ist die Ansteckung vom Mädchen auf das Brüderchen übergegangen, nach dem Verlauf der Erkrankung zu urteilen. SEIFERT.

e I) Kehlkopf und Luftröhre.

38) **Hanns Schuberth. Ueber den Entstehungsmechanismus der linksseitigen Rekurrensparese bei Mitralstenose.** *Diss. Strassburg 1917.*

Die Kasuistik obiger Komplikationen ist noch eine recht kleine, daher sind auch die Ansichten über den Entstehungsmechanismus noch ziemlich divergent. Der vorliegende Fall eines 30jährigen Tagelöhners, der mit 24 Jahren vermutlich nach Influenza die ersten Zeichen einer Mitralstenose aufwies, ist klinisch und zum Schluss anatomisch gut beobachtet.

Die linksseitige, plötzlich einsetzende Rekurrenslähmung bestand drei Jahre lang. Die Sektion ergab den linken Musc. cricoaryt. post. ganz blass und sehr dünn, während der rechte gewöhnliche Beschaffenheit besass. Die Präparation des N. vagus zeigt rechts normales Verhalten, links zeigt sich der N. laryng. recurrens zwischen Aorta und Art. pulmonalis und dem obersten Teil des Atriums abgeflacht und komprimiert. Er erscheint dabei gegenüber dem rechten leicht grau und abgeplattet.

Der Fall war bereits intra vitam am 31. Mai 1913 im unterelsässischen Aerzteverein durch Veil klinisch vorgestellt und richtig diagnostiziert worden.

Bezüglich der Entstehungsweise zeigt der Fall, dass Dorendorf nicht Recht hat, wenn er allgemein die Rekurrensparese bei Mitralstenose nur bei gleichzeitiger Mediastinoperikarditis für möglich hält. Auch bei Offenbleiben des Ductus Botalli und Mitralstenose, ferner einfach durch die Kompression des Nerven zwischen dem überfüllten linken Vorhof, der Arteria pulmonalis und der Aorta kann diese Lähmung zustande kommen.

DREYFUSS.

39) **Ludwig Brehm. Beiträge zur Lehre von den zentralen Lähmungen des Kehlkopfes unter besonderer Berücksichtigung der amyotrophischen Lateralsklerose.** *Diss. Würzburg 1915.*

Unvollständiger literarischer Ueberblick ohne neue Kasuistik.

DREYFUSS.

40) **Isaak Kohn. Beitrag zum Studium der Larynxchondrome. (Contribution à l'étude des chondromes du larynx.)** *Diss. Paris 1914.*

Kasuistik über 42 bis jetzt beobachtete Larynxchondrome und ausführlicher Bericht über einen selbst beobachteten Fall, welcher wegen Erstickungsgefahr tracheotomiert werden musste und später durch Laryngotomie und Exstirpation geheilt wurde.

Die Aetiologie der Larynxchondrome ist noch unklar, zahlenmässig bevorzugen sie das männliche Geschlecht und das fünfte bis sechste Jahrzehnt. Die Ansicht von Bertoye, dass die Tumorbildung mit der Ossifikation der Larynxknorpel zusammenhängt, hat vieles für sich. Im allgemeinen sind sie benigner Natur, sie rezidivieren nicht, geben keine Metastasen, haben ein langsames Wachstum und werden nur bedrohlich durch ihren Sitz. Von Fränkel, Mackenzie, Pöplitz, Ehrendorfer u. a. sind aber auch solche malignen Charakters beschrieben worden (Chondrosarkome?). Symptomatisch unterscheiden sich natürlich die Chondrome wenig von anderen Kehlkopftumoren: Stimmstörungen und Atembehinderung führen die Kranken meistens zum Arzt, daneben besteht oft Husten — pertussisähnlich —, Dysphagie. Objektiv ist bemerkenswert das glatte Aussehen des Tumors, seine Adhärenz auf der Unterlage, überzogen von der oft verdünnten, blassen, meist unveränderten, selten ulzerierten Schleimhaut. Beim Berühren mit der Sonde fällt auf seine harte Konsistenz. Die Behandlung ist eine ausschliesslich chirurgische, Exstirpation von oben oder durch Laryngotomie, partielle oder totale Laryngektomie.

SCHLITTLER.

41) **Sachse** (Königsberg). **Die Unterbrechung der Schwangerschaft bei Tuberkulose der Lungen und des Larynx.** *Med. Klinik. No. 28—30. 1917.*

In der Königsberger Universitäts-Frauenklinik wurde wegen Larynxtuberkulose sechsmal die Schwangerschaft bis zum siebenten Monat unterbrochen, zweimal mit gleichzeitiger Sterilisation. Die übrigen Fälle befanden sich im 5. bis 7. Monat der Gravidität, bei allen trat trotz Fehlgeburtseinleitung oder Sterilisation im Früh- oder Spätwochenbett der Tod ein.

Im Schlusssatze wird gefordert, dass bei jeder Form der Larynxtuberkulose im Beginne der Schwangerschaft die künstliche Unterbrechung erfolgen solle.

SEIFERT.

42) **von Eicken** (Giessen). **Ueber vier Fremdkörper der tieferen Luftwege.** *Zeitschrift f. Ohrenheilk. Bd. 75. S. 39.*

Der ausführliche Bericht bietet wegen der grossen Schwierigkeiten, die sich der bronchoskopischen Entfernung entgegensetzen, Interesse. Es handelt sich in 2 Fällen um eine Papierklammer, dann um ein Kleiderhäkchen und um eine Fischgräte.

KOTZ.

43) **Kofler** (Wien). **Trachealstenose.** *Wiener klin. Wochenschr. No. 24. S. 760. 1917.*

Gelegentlich der Aussprache über subphrenische Oesophagogastrostomie berichtet Kofler, dass in einem dieser operierten Fälle die Oesophagusdilatation so bedeutend war, dass im Füllungszustande die Hinterwand der Trachea bis auf einen schmalen Spalt an die Vorderwand reichte und demgemäss Atembeschwerden verursachte.

HANSZEL.

e II) Stimme und Sprache.

44) **Otto Seifert. Ueber funktionelle und organische Stimm- und Sprachstörungen bei Soldaten. I. Mitteilung.** *Münchener med. Wochenschr. No. 26. S. 851. Feldärztl. Beil. 1917.*

13 Fälle im Feld erworbener Aphonia bzw. Dysphonia spastica nach Schreck, Verschüttung, Hitzschlag, Kieferschuss, Infektionskrankheit. Keine Heilung! Weshalb S. die Prognose für infaust hält. Besser ist sie bei den Fällen, die in der Heimat entstehen. Von 26 solchen waren 13 angeblich Erkältungsfolgen. Behandlung: Rhinovalin, Menthol, H_2O_2.

NADOLECZNY.

45) **Liébault** und **Coissard. Die Aphonischen während des Krieges. (Les aphones pendant la guerre.)** *Revue de laryngol., d'otol. et de rhinol. No. 3 u. 4. 1917.*

Verff. legen bei der Therapie der funktionellen Aphonie das Hauptgewicht auf die Atemübungen; es besteht ein konstantes Verhältnis zwischen Aphonie und Atmung. Für jeden Pat. wird nach seinem Gewicht, Grösse und Thoraxumfang berechnet, welches seine Atemkapazität sein müsste und mittels des Spirometers

festgestellt, wie gross sie in Wirklichkeit ist. Die Atemübungen haben den Zweck, die Funktion der Muskeln zu verbessern und das Maximum der für eine gute Ventilation notwendigen Amplitude des Brustkorbs zu erzielen. Verff. geben ausführlich an, wie sie diesen Zweck in praxi zu erreichen suchen, und führen zur Illustration eine Reihe von Krankengeschichten an.

FINDER.

46) **L. Réthi** (Wien). **Untersuchungen über den Einfluss der Nasenhöhlen auf die Resonanz.** *Wiener med. Wochenschr. No. 40. S. 1524 ff. 1916.*

Im Anschluss an seine früheren diesbezüglichen Untersuchungen und Resultate, nach denen die Luft in den Nasenhöhlen nicht auf dem Wege durch den Gaumen, sondern durch Knochen, Knorpel und Weichteile hindurch in Schwingung versetzt wird, experimentierte Verf. diesmal bei enger bzw. weiter Nase rücksichtlich auf nasalierte bzw. nicht nasal gesungene Vokale. Demnach wird durch weite Nasenhöhlen nicht nur die Klangfarbe, der Stimmumfang, sondern auch die Resonanz günstig beeinflusst. Ein „Zuviel" an Geräumigkeit der Nase ist jedoch schädlich, aus diesem Grunde soll von den Muscheln niemals zu viel weggenommen werden.

HANSZEL.

47) **L. Réthi** (Wien). **Bedeutung des Zwerchfells für Sprache und Gesang.** *Wiener med. Wochenschr. No. 33. S. 1256 ff. 1916.*

Besprechung der Beziehungen des Zwerchfells zur Atmung und zur Phonation bei normalem und nicht normalem Verhalten.

Als praktische Warnung an die Sänger und Redner empfiehlt der Autor, dass diese beim Singen bzw. Sprechen möglichst nicht auf ihre Atembewegungen achten sollen, indem hierdurch der automatische Ablauf dieser vielfach koordinierten Bewegungen durch die darauf gerichtete Aufmerksamkeit ganz gewiss gestört wird.

HANSZEL.

48) **E. Fröschels** (Wien). **Ueber die funktionelle Pathologie des Zwerchfells.** *Wiener med. Wochenschr. No. 33. S. 1260 ff. 1916.*

In die Gruppe der funktionellen Stimmstörungen gehört die Phonasthenie und die persistierende Fistelstimme, welche Krankheitsgruppen sowie das Stottern hier in Betracht kommen. Bei Besprechung der therapeutischen Atemtechnik werden Regeln für eine Singatemtechnik einiger Autoren zitiert, woraus erhellt, dass die Zahl der Regeln mit der der Autoren ziemlich gleich hoch ist. Der Autor glaubt mit Rücksicht auf den Gesangs- und künstlichen Sprechunterricht, dass nur eine streng individuelle Beobachtung und Behandlung bzw. Schulung jedes einzelnen Falles unter Berücksichtigung der verschiedenen Sinnestypen sowohl theoretisch als auch praktisch zu Erfolgen führen kann.

HANSZEL.

49) **Steinhardt** (Nürnberg). **Zur Prophylaxe des Stotterns.** *Der Kinderarzt. No. 7. 1917.*

In einem gewissen Zeitpunkt der kindlichen Entwicklung, im vierten bis sechsten Lebensjahre, fängt ein sonst normales Kind plötzlich an, schlecht zu

sprechen und da hat nun die richtige Prophylaye einzusetzen; es sind die Eltern darauf hinzuweisen, dass die Aufmerksamkeit des Kindes nicht auf das schlechte Sprechen hin-, sondern abgelenkt werden muss. Tadeln, Korrigieren, Strafandrohungen usw. verursachen dem Kinde Angst vor dem Sprechen, machen es nervös, gereizt und daraus entwickelt sich dann allmählich die schwere Sprachstörung des Stotterns.

SEIFERT.

f) Schilddrüse.

50) **J. M. Anders** (Philadelphia, Pa.). **Die medikamentöse Behandlung der Strumen. (Considerations in the medical treatment of goitre.)** *New York med. journ. 21. Oktober 1916.*

Es gibt eine Form der Krankheit, die man nach Sajous den hypothyreoidealen Typ nennt (geringe Druckempfindlichkeit, leichtes Fieber, niedriger Puls, 64—40, Schweisse usw.), bei dem Natr. jod. oder Thyroidextrakt indiziert sind, ferner Massage mit Hydrarg. biniodat. usw. Bei der zweiten toxischen Form (Exophthalmus, beschleunigter Puls, Tremor usw.) ist die Hauptsache die Entfernung jeder peripheren Reizung. Man achte auf Rheumatismus, Lues, Magendarmaffektionen. A. empfiehlt noch das neutrale Chinin. hydrobrom. und das Antithyreoidin (Moebius).

FREUDENTHAL.

51) **H. Wertheimer** (im Felde). **Hyperthyreoidismus nach Schussverletzung der Schilddrüse.** *Wiener med. Wochenschr. No. 16. 1917.*

Eine isolierte Schussverletzung der Schilddrüse hat bei einem deutlich lymphatischen Soldaten alle Symptome des Hyperthyreoidismus zur Ausbildung gebracht und zwar schon in allerkürzester Zeit nach der Verletzung.

HANSZEL.

52) **Riedel** (Jena). **Störungen und Gefahren durch Kropfzysten.** *Arch. f. klin. Chir. Bd. 105.*

Bericht über die reichen Erfahrungen des Autors. Unter 1075 Kropfkranken hatten 148 grössere Zysten.

DREYFUSS.

g) Oesophagus.

53) **Martin Glässer. Ueber die Entfernung eines Fremdkörpers aus dem unteren Teile des Oesophagus.** *Diss. Leipzig 1915.*

29 Jahre alte Frau hat ein Gebiss verschluckt. Extraktion mittels Knopffängers in Narkose misslingt. Deshalb sofort am gleichen Tage Gastrostomie und Extraktion durch Eingehen mittels Finger von der Kardia aus (Trendelenburg). Glatter Heilverlauf.

DREYFUSS.

54) **Alexis Polkanoff. Scheinbare Stenosen der Speiseröhre bei Magenkarzinom.** *Diss. Würzburg (ohne Datum).*

Ein Fall von Pyloruskarzinom mit Kardiospasmus. Berücksichtigung der einschlägigen Literatur.

DREYFUSS.



II. Kritiken und Gesellschaftsberichte.

Laryngologische Gesellschaft zu Berlin.

Sitzung vom 23. Februar 1917.

Davidsohn stellt einen Patienten mit Kehlkopfschuss vor. Bei der Aufnahme bestand bleistiftdicke Schwellung der linken aryepiglottischen und pharyngoepiglottischen Falte sowie der dazwischen liegenden Region. Zunächst lag nichts vor, was für Annahme eines zirkumskripten Abszesses sprach. Allmählich trat Schwellung des linken Taschenbandes mit Oedem auf. Einige Tage darauf klagte Pat. über Eitergeschmack beim Husten und man sah an der Grenze des Taschenbandes nach der Epiglottis zu Eiter herauskommen. Es kam zur Schwellung des linken Aryknorpels, ebenso der ganzen Epiglottis und auch hier entleerte sich Eiter. Pat. wurde nach der Killian'schen Klinik verlegt; es besteht jetzt eine Schwellung rechts aussen neben dem Larynx, ebenso ist eine Schwellung rechts neben der Epiglottis vorhanden. D. nimmt an, dass es sich um eine Perichondritis des Schildknorpels handelt.

Killian: Die ganze vordere Wand ist gegen das Innere des Larynx vorgeschoben, der Larynx ist von vorne her verengt. Da die Verdrängung auf beiden Seiten gleich ist, so ist anzunehmen, dass die beiden Innenseiten der Schildknorpelplatten von der Perichondritis ergriffen sind und jetzt ist die Perichondritis auch auf die äussere Seite der Schildknorpelplatten übergegangen. Nach den Erfahrungen von K. erkrankten an Perichondritis verhältnismässig häufig die Fälle, bei denen der obere Kehlkopfraum verletzt war, der Larynxeingang, namentlich die Taschenbänder. K. rät, diese Fälle von aussen zu operieren. Er geht so vor, dass er in der Medianlinie einen Schnitt auf den Schildknorpel macht, das Perichondrium durchtrennt und subperichondrär alles herauslöffelt. Er empfiehlt, wenn der Herd nicht vollständig abgeschlossen ist, alles, auch das Gesunde herauszulöffeln; wenn man Teile des Schildknorpels zurücklässt, so riskiert man, dass die Infektion auf die zurückgebliebenen Teile übergeht und die Sache weiter fistelt. Die Wunde muss offen behandelt werden und von der Tiefe aus granulierend sich schliessen. Der Kehlkopf wird bald weiter, bleibt aber längere Zeit noch verengt. Wie die Röntgenbilder lehren, bildet sich im Laufe der Zeit vom Perichondrium aus Knochen; die Weite des Kehlkopfes nimmt zu und es kommen normale Verhältnisse zustande. Die Stimme bleibt zunächst gestört, weil die Stimmbänder sich verkürzen.

Löwenheim hat einen Fall von Perichondritis nach Influenza gesehen und durch Skarifikation, wobei sich etwas Eiter entleerte, Heilung erzielt; er fragt, ob man nicht in diesem Fall auch so hätte vorgehen sollen.

Killian: Man muss bei diesen Prozessen zwischen perichondritischen und submukösen Prozessen unterscheiden; die akuten Fälle mit submukösen Abszessen haben eine gute Prognose; wir können Kehldeckel, Larynxeingang, Zungengrund sehr günstig durch Heissluftbehandlung beeinflussen. Besteht aber richtige eitrige

Perichondritis, so kommt der Prozess durch Aufbruch nach innen oder aussen nicht zur Heilung; er fistelt fort. K. rät möglichst zur chirurgischen Behandlung dieser Fälle.

Finder fragt an, ob K. eine Kanüle einlegt.

Killian betrachtet es als einen besonders günstigen Umstand, dass man durch äussere Operation die Tracheotomie vermeiden kann. In dem einen Fall trat eine verhältnismässig kleine reaktive Schwellung ein, was K. darauf zurückführte, dass er etwas energisch mit Jodoformgaze tamponiert hatte. Nach Fortlassung der Tampons und nach Heissluftbehandlung kam er auf die Tracheotomie zurück.

Lautenschläger: Neue Erkenntnisse in der Ozaenafrage.

L. geht aus von der durch ihn empfohlenen operativen Behandlung der Ozaena (Verlegung der medialen Kieferhöhlenwand nach Eröffnung des Antrums und dadurch bedingte Verengerung der Nase). Was der Heilung günstig ist, darf schliesslich bis zu einem gewissen Grade auch für die Erklärung der Krankheitsursache verwertet werden. Unter den die Heilung begünstigenden Faktoren ist zuerst die Verengerung der Nasenhöhle durch Verlagerung der medialen Kieferhöhlenwand zu nennen; es wird dadurch die Feuchtigkeitsökonomie der Nasenschleimhaut geändert, die Verdunstung im Naseninnern war wesentlich verringert und zugleich die Schleimproduktion gesteigert. Der günstige Einfluss des positiven und negativen Luftdrucks bei der Ein- und Ausatmung auf die Schleimhautgefässe und die Schwellkörper der verengerten Nase hebt die Blutzirkulation und mit ihr die Ernährung der Schleimhäute im Naseninnern. L. behält prinzipiell die Tamponade der Kieferhöhle bei, da ohne diese besonders bei älteren Ozaenafällen das Resultat der Operation nicht befriedigte.

Was den Zusammenhang zwischen Ozaena und Nebenhöhlenerkrankungen anbelangt, so fand L. da, wo keine Nebenhöhleneiterung vorhanden war, in typischer Wiederkehr eine ausserordentliche Verdickung und Sklerosierung der fazialen Kieferhöhlenwand, besonders in dem nach der Apertura pyriformis gelegenen medialen Abschnitt, eigentümlichen süss-faden Geruch des Knochens, Sklerosierung des knöchernen Teils der lateralen Nasenwand, der Siebbeinzellen, sowie der vorderen Wand der Keilbeinhöhle. Die Höhlen selbst sind verkleinert. Als Ursache der peripheren Ossifikation ist eine Schleimhauterkrankung im Naseninnern anzunehmen, die somit als primäre Ursache des Ozaenaprozesses wieder zu ihrem Rechte kommt. Man braucht nicht einen spezifischen Erreger zu suchen. Untersuchungen an kindlichen Leichen zeigten vielmehr, dass nach infektiösen Katarrhen der oberen Luftwege (Pneumonie, Influenza, Masern) ausnahmslos ausgedehnte Eiterungen in Nase und Nebenhöhlen vorhanden waren.

L. hat oft bei Jugendlichen eine leichte Pharyngitis sicca mit Eiterbildung im Nasenrachenraum und ohne nennenswerte Atrophie der Nasenschleimhaut gefunden; dauert diese Rhinopharyngitis monatelang und ist keine Nebenhöhleneiterung als Ursache zu finden, so sind diese Pat. als Ozaenakandidaten zu betrachten. Durch den noch latenten Prozess der Sklerosierung werden im frühen

Kindesalter die Knochen des Gesichtsschädels in ihrer Entwicklung gestört. L. zieht eine Parallele zwischen den pathologischen Vorgängen bei der Ozaena mit Sklerosebildung und denselben Vorgängen bei Otitis media. Er grenzt dann gegen die echte Ozaena diejenigen pathologischen Zustände ab, welche zu ozaenaartigen Erkrankungen führen und zwar bilden erstens Nebenhöhleneiterungen die Grundlage zu solchen Erkrankungen, die sich aber von der Ozaena durch das Fehlen der sklerosierenden Prozesse und des spezifischen Fötors unterscheiden; ferner kann die Syphilis ein der genuinen Ozaena sehr ähnliches Krankheitsbild erzeugen.

Die Epithelmetaplasie ist nach L. nicht als Ursache für die Ozaena verantwortlich zu machen. Die Sklerosierung hält er für einen so konstanten Faktor bei der genuinen Ozaena, dass er dieselbe als sklerosierende Ozaena zu bezeichnen vorschlägt.

Die Therapie bezweckt die Schäden einer zu weiten Nase auszugleichen, die Entwicklung der Atrophie aufzuhalten und vorhandene Nebenhöhlenerkrankungen zu beseitigen. L. glaubt, dass durch die von ihm vorgeschlagene Operation diese Ziele erreicht werden dürften.

Killian bestätigt aus seinen Erfahrungen die Beobachtung Lautenschläger's betreffend die Sklerosierung der Kieferhöhlenwände bei Ozaena; es scheint, dass, wenn die Ozaena früh einsetzt, auch die Sklerosierung früh eintritt. Die Nebenhöhlen bekommen nicht ihre gewohnte Grösse. Ob die Sklerosierung der Wunde ein ursächliches Moment für den Ozaenaprozess abgibt oder eine Folgeerscheinung desselben darstellt, lässt sich noch nicht entscheiden. Ebenso lässt sich noch nichts Sicheres aussagen über die Häufigkeit und die Beziehungen von Nebenhöhleninfektionen nach Infektionskrankheiten zur Ozaena. Die Epithelisierung der Nasenschleimhaut hält K. für etwas Sekundäres beim Ozaenaprozess.

G. Ritter: Ueber Stirnhöhlenoperationen unter militärischen Gesichtspunkten.

R. ist der Ansicht, dass solche Leute, die schon lange an Nebenhöhlenerkrankungen leiden, dabei aber niemals Beschwerden gehabt haben, ferner solche, die eine Tätigkeit in freier Luft gewöhnt sind (z. B. Maurer, Erdarbeiter, Landleute usw.) unbedenklich für kriegsverwendungsfähig erklärt werden können, vorausgesetzt, dass keine Komplikationen vorliegen und der übrige körperliche Gesamtzustand gut ist. Dass die Leute keine Beschwerden von ihrem Leiden gehabt haben, wird man am besten daran erkennen, dass sie keine Spuren spezialärztlicher Behandlung in ihrer Nase aufweisen; wenigstens für die städtische Bevölkerung dürfte dies als Kriterium gelten können. Patienten, die zwar keine oder keine wesentlichen Beschwerden von ihren Nebenhöhleneiterungen gehabt haben, aber sonst nicht gewohnt sind, Witterungseinflüssen zu trotzen, würde R. für bedingt kriegsverwendungsfähig erklären, d. h. geeignet für solchen Dienst, in dem sie Witterungseinflüssen nicht in erheblichem Masse ausgesetzt sind. Was die übrigen Fälle betrifft, so muss man sich der Friedenserfahrungen erinnern, nach denen einerseits die Patienten oft durch geringe intranasale Eingriffe beschwerdefrei

werden, andererseits trotz anatomischer Heilung durch grosse radikale Eingriffe ihre Beschwerden oft behalten. In letzteren Fällen handelt es sich um Reizzustände im Trigeminus infolge neuritischer oder perineuritischer Prozesse; hier treten die Beschwerden besonders nach Aenderung der Lebensweise (Witterungseinflüsse) auf. Gerade diejenigen Patienten, die an den quälenden Trigeminusbeschwerden leiden, entschliessen sich am leichtesten zur Operation. Also wenn wir bei der Einstellung operierte Fälle zu Gesicht bekommen und hören, dass sie immer wieder an schmerzhaften Zuständen leiden, so ist das ohne weiteres entscheidend und selbst wenn sie nicht klagen, werden wir immer damit rechnen müssen, dass bei Veränderung der Lebensweise wieder Reizzustände eintreten. Also es wird gerade hinsichtlich der operierten Fälle Vorsicht in der Beurteilung nötig sein. Solche Störungen im Gebiet des Trigeminus treten durch Witterungseinflüsse sowohl bei Operierten wie bei Nichtoperierten auf, bei ersteren trotz scheinbarer Ausheilung der Krankheit; sie klagen über grosse Empfindlichkeit beim Helmtragen.

R. empfiehlt mit den Operationen recht sparsam zu sein. Wegen der Empfindlichkeit der Leute gegen Witterungseinflüsse, der Labilität des Trigeminus, wegen des Umstandes, dass die meisten von diesen Leuten ohne weiteres garnison- oder arbeitsverwendungsfähig sind, wenn sie nur unter richtige Dienstbedingungen gebracht werden, dass andrerseits die Beschwerden durch eine Operation niemals mit Sicherheit und dauernd beseitigt werden können, wenn die Patienten bald danach wieder unter ungünstige Lebensbedingungen kommen, mit Rücksicht darauf ist R. der Ansicht, dass man durch Operationen nur in vereinzelten Fällen eine uneingeschränkte Kriegsverwendungsfähigkeit erreichen könne. Er hält es also für zweckmässig, von Radikaloperationen im allgemeinen abzusehen und Leute, die über Beschwerden klagen, intranasal zu behandeln, bis die wesentlichen Beschwerden beseitigt sind, sie dann entsprechend ihrer Leistungsfähigkeit für g. v. oder a. v. in der Heimat anzusehen, namentlich unter Berücksichtigung ihrer sonstigen Berufstätigkeit. Ausnahmen möchte R. nur zulassen für die Radikaloperation der Kieferhöhle und zwar empfiehlt er die Denker'sche Operation. Wenn man Stirnhöhlen operieren will, so empfiehlt R. unter dem Gesichtspunkt der Kriegsverwendungsfähigkeit folgendermassen vorzugehen: Grosse Stirnhöhlen, die hoch hinaufreichen, soll man in Ruhe lassen, wenn keine absolute Indikation vorliegt. Denn operiert man sie mit Erhaltung der vorderen Wand, so brauchen sie lange Zeit zur Heilung. Nimmt man die vordere Wand fort, so ist selbstverständlich das Tragen einer Kopfbedeckung erst recht erschwert. Als zur Operation geeignet sollten deswegen vorwiegend nur solche Fälle erachtet werden, die unterhalb der Belastung durch die Kopfbedeckung liegen, d. h. nur Stirnhöhlen, die zwischen Helmrandsitzstelle und Augenbraue liegen, also nur die kleinen mittleren Stirnhöhlen. In diesen Fällen empfiehlt R. nach Kuhnt zu operieren, wobei man kein schlechteres kosmetisches Resultat bekommt als bei der Killian'schen Operation, sobald man nur oberhalb des Supraorbitalrandes eine Spur von Knochenstück stehen lässt. (Demonstration eines Falles.) Wenn man offen nachbehandelt, hat man die Sicherheit, dass die Höhle verödet ist. Die

Fälle mit Mitbeteiligung des Siebbeins, wo man die Orbita eröffnen muss, empfiehlt R. mit Erhaltung der vorderen Wand von unten her nach seiner Methode zu operieren.

Diejenigen Nasenprozesse, die mit Borkenbildung verlaufen, syphilitische Ozaena, eigentliche Ozaena oder Folgezustände nach Nebenhöhlenerkrankungen erachtet R. höchstens für arbeitsverwendungsfähig in ihrem Beruf in der Heimat.

Gutzmann.

III. Briefkasten.

Personalnachricht.

Uns geht die Nachricht von dem Ableben unseres Spezialkollegen Ziem in Danzig zu. Wir werden in der nächsten Nummer seine Verdienste um unser Fach eingehend würdigen.

F.

Für die Redaktion verantwortlich Prof. Dr. G. Finder, Charlottenburg, Augsburger Str. 38.
Druck von L. Schumacher, Berlin N. 4.

Jahrgang XXXIII. Oktober 1917. No. 10.

Internationales Centralblatt

für

Laryngologie, Rhinologie

und verwandte Wissenschaften.

Unter ständiger Mitarbeiterschaft

von

W. Albrecht (Tübingen), L. Bayer (Brüssel), G. Bradt (Berlin), Calamida (Mailand), O. Chiari (Wien), R. Dreyfuss (Strassburg), O. T. Freer (Chicago), W. Freudenthal (New York), v. Gilse (Haarlem), Gontier de la Roche (Toulon), F. Hanszel (Wien), H. Hecht (München), R. Hoffmann (Dresden), G. Jonquière (Bern), R. Kotz (München), Ino Kubo (Fukuoka), Lautmann (Paris), E. J. Moure (Bordeaux), Nadoleczny (München), Polyak (Budapest), Schlittler (Basel), O. Seifert (Würzburg), W. Sobernheim (Berlin), A. von Sokolowski (Warschau), E. Stangenberg (Stockholm), R. Steiner (Prag), Tapia (Madrid)

herausgegeben

von

GEORG FINDER

Berlin.

Monatlich erscheint eine Nummer,
am Schlusse des Abonnementsjahres Titel, Namen- und Sachregister.
Preis des XXXIII. Jahrgangs (Januar—Dezember 1917) **15 Mark.**

Berlin 1917.
Verlag von August Hirschwald
NW., Unter den Linden 68.



Verlag von **August Hirschwald** in Berlin.

BARTH, Oberstabsarzt Dr. Ernst, **Die neuropathischen Störungen der Atmung.** (Sonderabdruck aus der Senator-Festschrift.) gr. 8. 1904. 1 M. 60.

— — **Die Lehre vom Tonansatz auf Grund physiologischer und anatomischer Untersuchungen.** Mit 3 Tafeln und 20 Figuren im Text. (Sonderabdruck aus dem Archiv für Laryngologie. 16. Bd. 3. Heft.) gr. 8. 1904. 2 M.

BERTHOLD, Prof. Dr. E., **Die intranasale Vaporisation.** Ein neues Verfahren zur Stillung lebensgefährlichen Nasenblutens und zur Behandlung schwerer Erkrankungen der Nase und der Kieferhöhle. gr. 8. 1900. 1 M. 60.

BLUMENFELD, Dr. F., **Spezielle Diätetik und Hygiene des Lungen- und Kehlkopf-Schwindsüchtigen.** gr. 8. 2. Aufl. 1909. 2 M. 80.

BRUCK, Dr. Franz (Berlin-Charlottenburg), **Aphorismen für die hals-, nasen- und ohrenärztliche Praxis.** 8. 1911. 1 M.

BUKOFZER, Dr. M., **Die Krankheiten des Kehlkopfes.** gr. 8. 1903. 4 M. 60 Pf.

— — **Zur Hygiene des Tonansatzes** unter Berücksichtigung moderner und alter Gesangsmethoden. (Sonderabdruck aus dem Archiv f. Laryngologie, XV. Bd.) gr. 8. 1904. 80 Pf.

BUSSENIUS, Stabsarzt Dr. W., **Die Mit- und Nachkrankheiten des Kehlkopfes bei akuten und chronischen Infektionen.** gr. 8. 1902. 1 M.

BUSSENIUS, Stabsarzt Dr. W. u. Dr. H. COSSMANN, **Das Tuberculin TR.** Seine Wirkung und seine Stellung in der Therapie der inneren und äusseren Tuberkulose. Aus d. Klinik f. Hals- u. Nasenkranke d. Kgl. Charité. gr. 8. 1898. 4 M.

EWALD, Geh. Med.-Rat Prof. Dr. C. A. und Geh. Med.-Rat, Prof. und Direktor des pharmakologischen Instituts, Dr. A. HEFFTER, **Handbuch der allgemeinen und speziellen Arzneiverordnungslehre.** Auf Grundlage des Deutschen Arzneibuches 5. Ausgabe und der neuesten ausländischen Pharmakopöen. Mit einem Beitrag von Prof. Dr. E. Friedberger. Vierzehnte, gänzlich umgearbeitete Auflage. gr. 8. 1911. Geb. 18 M.

FRAENKEL, Prof. Dr. A., und Dr. J. GEPPERT, **Ueber die Wirkungen der verdünnten Luft auf den Organismus.** Eine Experimental-Untersuchung. gr. 8. Mit 1 Taf. in Kupferdr. u. 2 Holzschn. 1883. 3 M.

FRAENKEL, Prof. Dr. Bernh., **Gefrierdurchschnitte zur Anatomie der Nasenhöhle.** 17 Quarttafeln in Photogravure mit erl. Text. 1891. 25 M.

GUTTMANN's, Dr. Paul, **Lehrbuch der klinischen Untersuchungs-Methoden** für die Brust- und Unterleibsorgane mit Einschluss der Laryngoskopie. Herausgegeben von Priv.-Dozent Dr. F. Klemperer. Neunte verbesserte und vermehrte Auflage. gr. 8. 1904. 10 M.

HOLMES, Dr. Gordon, **Die Geschichte der Laryngologie** von den frühesten Zeiten bis zur Gegenwart. Uebersetzt von Dr. Otto Koerner. gr. 8. 1887. 2 M.

JAEGER, Oberstabsarzt Prof. Dr. H., **Die Cerebrospinalmeningitis als Heeresseuche** in ätiol., epidemiol., diagnost. und prophylaktischer Beziehung. gr. 8. Mit 33 Texttafeln. 1901. (Bibliothek v. Coler-v. Schjerning, IX. Bd.) Geb. 7 M.

KRAUSE, Prof. Dr. H., **Die Erkrankungen der Singstimme,** ihre Ursachen und Behandlung. Nach Referat vom internat. Kongress in Moskau. 8. 1898. 1 M.

KUTTNER, Dr. A., **Die nasalen Reflexneurosen und die normalen Nasenreflexe.** gr. 8. 1904. 6 M.

LEWIN, Prof. Dr. L. und Dr. H. GUILLERY, **Die Wirkungen von Arzneimitteln und Giften auf das Auge.** Handbuch für die gesamte ärztliche Praxis. Zweite vervollständigte Auflage. gr. 8. Mit Textfiguren. Zwei Bände. 1913. 38 M.

Internationales Centralblatt

für

Laryngologie, Rhinologie

und verwandte Wissenschaften.

Jahrgang XXXIII. Berlin, Oktober. 1917. No. 10.

I. Referate.

a) Allgemeines, obere Luftwege.

1) **Kasuistische Beiträge. Rapport fran Königl. Serafimerlazarett für das Jahr 1916.**

1. Fall von Cancer laryngis. 56jähriger Mann. Grosse Krebsgeschwulst auch die Umgebung des Larynx infiltrierend. Radikaloperation nach Gluck mit Einlegung von Radium in die Operationshöhle, was die Kräfte des Pat. nicht vertragen konnten. Exitus.

2. Fall von Cancer oesophagi. 61jähriger Mann. Seit mehreren Monaten vermehrte Schwierigkeiten beim Schlucken, während des letzten Winters sondiert. Seit 26. April vollständige Stenose. Gastrostomie. Trotzdem Verschlimmerung und Tod am 13. Mai.

3. Fall von Corpus alienum oesophagi. 3jähriges Mädchen. Am 3. März aufgenommen. Vor 4 Tagen hatte die Pat. eine Münze verschluckt, die in der Nähe der Cart. cricoidea stecken geblieben war. Nach vergeblichen Versuchen, sie durch den Mund und Hals zu entfernen Oesophagotomie; die Münze war fest im vorderen Teil der Speiseröhre eingeklemmt. Unter fortschreitender Sepsis und Atemnot, die Tracheotomie nötig machte, starb die Pat. am 4. März.

4. Fall von Struma. Morbus Basedowii. 34jährige Frau, am 3. Juli aufgenommen. Sehr schwere allgemeine Symptome; sehr mager, schlechtes Herz, unruhig. Hemistrumektomie ohne Komplikationen. Vermehrte Schwächlichkeit mit Unruhe des Herzens. Exitus am 13. Juli.

5. Fall von Morbus Basedowii. 39jährige Frau, am 8. August aufgenommen. 4 Tage später Resektion des L. soleus und des Isthmus; an demselben Tage Tod. Das Herz sehr schlecht. Thymus vergrössert, 54 kg schwer.

E. STANGENBERG.

2) **Sgalitzer** (Wien). **Ein Fall von Fraktur und Luxation der oberen Halswirbelsäule.** *Wiener med. Wochenschr. No. 9. 1917.*

Verschüttung durch eine Lawine, nach 3 Stunden ausgegraben. Luxation des 2. Halswirbels nach vorn fast um die ganze Tiefe des Halswirbelkörpers mit

Fraktur der Halswirbelbogen, so dass das Rückenmark ausweichen konnte und nicht lädiert wurde.
HANSZEL.

3) **Leopold Schindler** (Wien). **Die Fürsorgestelle für Lungenkranke an der Klinik Chiari in Wien.** *Wiener med. Wochenschr. No. 15. 1917.*

Diese Stationen haben den Zweck, einerseits für das Wohl der Kranken zu sorgen, andererseits seine Angehörigen vor Ansteckung zu schützen. Ausser einer rationellen therapeutischen Behandlung werden die Pat. beraten und ihnen alle Hilfsmittel der sozialen Fürsorge erschlossen. Gegebenenfalls werden dem Pat. auch Naturalien, Thermometer, Spuckflaschen und auch Geld als Wohnungszuschuss gewährt. Auch werden Betten verliehen. Bei Todesfällen wird für sofortige Desinfektion der Wohnung gesorgt. Gesunde Kinder kranker Eltern können in einem Kinderheim bzw. in einer Tageserholungsstätte untergebracht werden. Das bedeutende Material von Kehlkopftuberkulose gibt natürlich Gelegenheit, alle therapeutischen Massnahmeu zu üben und zu werten. Gute Erfolge sind von der endolaryngealen operativen Behandlung und auch von Alkoholinjektionen in den Nerv. lar. sup. zu verzeichnen, während die Injektionstherapie (Koch's Alttuberkulin) in keinem Falle mit Sicherheit die Veränderungen günstig beeinflusst hat, dagegen subjektive Besserung des Allgemeinbefindens in etwa der Hälfte aller Fälle angegeben wurde.

In dieser Fürsorgestelle des Hilfsvereins für Lungenkranke fungiert als Hauptarbeitskraft eine geistliche Schwester, die alle Vorbedingungen zu ihrem Beruf der Fürsorgeschwester vollauf erfüllt.
HANSZEL.

4) **Hugon Charles. Tuberkulose und Ehe. (Tuberculose et mariage.)** *Diss. Paris 1914. 62 Seiten.*

Als Schlussfolgerungen der sehr lesenswerten Arbeit sind zu nennen: 1. Die direkte Uebertragung der Tuberkulose von der Mutter auf den Fötus ist jedenfalls selten und nicht als gewöhnlicher Infektionsmodus zu betrachten. 2. Die Heredoprädisposition ist keine spezifische, sondern die Erkrankung dieses oder jenes Organs in der Aszendenz bewirkt eine verminderte Resistenz speziell dieses Organs in der Deszendenz gegenüber Infektionen, seien sie nun tuberkulöser oder nicht tuberkulöser Natur. 3. Eine hereditäre Immunität gegenüber der tuberkulösen Infektion gibt es jedenfalls nicht. 4. Die weitaus grösste Zahl der Tuberkulosen entsteht infolge direkter Uebertragung, die sehr begünstigt wird durch die sub 2 angeführten hereditären Schädigungen. 5. Der Kampf gegen die Tuberkulose besteht also nicht allein in der Bekämpfung des Bazillus, sondern ebenso sehr darin, das Terrain für seine Entwicklung ungeeignet zu machen, was am besten durch geeignete Zuchtwahl geschieht, wobei Gewicht darauf zu legen ist, dass Organe, welche in der Aszendenz Schaden gelitten, bei der Deszendenz wieder in ein möglichst günstiges Gleichgewicht kommen. 6. Die progrediente Lungentuberkulose ist Grund für ein energisches Heiratsverbot sowohl für Mann wie Frau. Ersterer bildet eine stete Gefahr für seine Umgebung und hat einen unglückseligen Einfluss auf die Deszendenz, indem von den verhältnismässig vielen Kindern wenige am Leben bleiben

und von diesen wenigen noch viele degenerieren. Bei der Frau wird die Krankheit sicher durch Gravidität, Wochenbett und Laktation verschlimmert, wozu noch kommt, dass häufig Abort und Frühgeburt eintritt, ein grosser Teil der Kinder als Säuglinge oder im späteren Kindesalter an Meningitis zugrunde geht. 7. Findet gegen ärztlichen Rat Heirat statt, so ist es ärztliche Pflicht, wenigstens die Kinder aus dem für sie verderblichen Milieu zu entfernen, was bei gut situierten leicht, aber auch in den ärmeren Volksklassen Frankreichs dank den Bemühungen Grancher's möglich ist. (Das „oeuvre Grancher" sorgt für die Verpflanzung von Kindern aus Tuberkulosefamilien der Städte auf das Land, wo das Kind dann die Zeit vom 3. bis 15. Alterjahre zubringt, in von Aerzten speziell ausgesuchten Bauernfamilien untergebracht ist und dann die Ortsschule durchläuft. Die Erfolge sind sehr günstige.) 8. Geheilten Tuberkulösen soll der Ehekonsens erst gegeben werden, wenn sie 2—3 Jahre symptomlos geblieben sind und ihr allgemeiner Gesundheitszustand ein guter ist, jüngere Mädchen sind auf das gesundheitliche Risiko, welches sie laufen, aufmerksam zu machen. Ehen unter Tuberkulösen, selbst wenn sie geheilt sind, sind zu widerraten. 9. Haut-, Knochen- und Gelenktuberkulosen gegenüber ist ein so strenges Vorgehen weniger angebracht, zumal wenn die Affektionen aus der Kindheit datieren und seit Jahren ausgeheilt sind, jedoch ist z. B. abzuraten von einer Verbindung zwischen dem Angehörigen einer Familie, in der Rheumatismus und rheumatische Gelenkaffaktionen verbreitet sind, und einer Person, die an Knochen- oder Gelenktuberkulose gelitten hat.

SCHLITTLER.

5) **R. Geinitz** und **H. Unger-Laissle** (Schömberg, Oberamt Neuenburg). **Erfahrungen mit Aurokantan.** *Deutsche med. Wochenschr. No. 17. S. 526. 1917.*

Nach den Untersuchungen der Verfasser hat das Aurokantan weder auf die Tuberkulose des Kaninchens noch die des Menschen einen spezifischen Einfluss.

Auf die Schleimhauttuberkulose des Larynx scheint dagegen eine günstige Einwirkung zu bestehen. Diese Wirkung ist nach den Verfassern als die eines Kapillargiftes aufzufassen. Diese Eigenschaft des Mittels bedingt auch die in einigen Fällen nicht zu leugnende Schädigung der Nieren. Vorsichtigste Dosierung und Kontrolle sind daher geboten.

R. HOFFMANN.

6) **Muschter** (Hamburg). **Ueber die Verwendung der Poundorf'schen Tuberkulinbehandlung in der Dermatologie.** *Derm. Zeitschr. Bd. 24. H. 8. S. 467.*

Der Fall 24 der nach Ponndorf mit Tuberkulin behandelten Fälle betraf einen 41jährigen Mann mit Tuberculosis pulmonum, bei welchem eine Tuberkulose der Lippen- und Mundschleimhaut, teilweise Zerstörung des linken Gaumens konstatiert wurde. Ponndorf blieb andauernd negativ.

SEIFERT.

7) **V. Frühwald** (Wien). **Ueber zwei interessante Fälle von Schussverletzungen.** *Wiener med. Wochenschr. 51. Jahrg. No. 1. Beilage: Der Militärarzt.*

1. Fall. Steckschuss. Granatsplitter, 3,5 cm lang und breit, über dem linken Nasenbein eingedrungen, entlang dem Nasenboden in den Nasenrachenraum gekommen, wo er hinter der rechten Tonsille fest eingekeilt stecken blieb. Nach 5 Monaten Narbe an der Eintrittsstelle, Synechien in der Nase, Läsionen der



Endäste des II. Trigeminus. Operative Entfernung des radiographisch sicher gestellten Geschosses durch einen Schnitt über dem linken Sternokleidomastoideus mit Freilegung bzw. Unterbindung grosser Gefässe. Heilung.

2. Fall. Projektil durch das Stirnbein in den Schädel eingedrungen, wirkte sodann als Querschläger und blieb in der Gegend der Klavikula stecken, von wo es wegen Vagussymptomen und Drehbehinderung des Kopfes auf operativem Wege entfernt werden musste. Die Auffindung des sogar tastbaren Projektils machte immerhin manche Schwierigkeit. Auch dieser Pat. geheilt. HANSZEL.

b) Nase und Nasenrachenraum.

8) **Solger** (Neisse). **Behandlung der Folliculitis vestibuli nasi mit Acid. carbol. liquef.** *Derm. Wochenschr. No. 37. 1917.*

Man taucht ein Wattestäbchen in Acid. carbol. liquef. und presst es gegen die befallene Partie der Auskleidung des Vestibulum nasi an. Die schmerzhafte Spannung hört sofort auf. Unter Umständen kann die Prozedur nach 12 Stunden wiederholt werden. SEIFERT.

9) **Wichmann** (Hamburg). **Ulzeröse Schleimhauttuberkulose der Nase mit Uebergreifen der Ulzeration auf die Haut.** *Derm. Wochenschr. No. 38. 1917.*

Ein 28jähriger Arbeiter erkrankte vor einem halben Jahre an einem geschwürigen Prozess an der Nase, der zu grosser tuberkulöser Ulzeration der Nase als einziger Erscheinungsform der Hauttuberkulose geführt hatte. Exogene Infektion der Nasenschleimhaut. Die Immunität des klinisch gesunden Pat. scheint nicht bis zu einem Grade vorhanden gewesen zu sein, um der Entwicklung der Infektion wirksam Widerstand zu leisten. SEIFERT.

10) **Karl Hirsch. Die geschichtliche Entwicklung der operativen Rhinoplastik.** *Diss. Halle 1916.*

Nach einer historischen Einleitung von 50 Druckseiten beschreibt H. 2 Fälle von Schusszertrümmerung des Nasenrückens, die von Schmieden (Halle) durch Rhinoplastik gebessert bzw. geheilt wurden. Es wurden vom Rippenknorpelrand Stücke unter die Haut des Oberarms (Bizipitalfurche) frei verpflanzt und nach deren Einheilung nebst der darüberliegenden Haut auf den Nasendefekt verlegt und der Oberarm durch Stärkebindenverband ungefähr 12 Tage lang an die Operationsfläche fixiert. DREYFUSS.

11) **Kausch. Nasenplastik.** Berliner med. Ges., Sitzung v. 26. Juli 1916. *Berliner klin. Wochenschr. No. 46. S. 1254. 1916.*

2 Fälle: Im ersten Verlust der Nasenspitze samt den Flügeln durch schwere Verbrennung. Ersatz des Defekts durch einen Hautlappen aus dem linken Vorderarm mit Unterfütterung eines Periostknochenlappens aus dem Schienbein. Resultat bis jetzt zufriedenstellend.

Im zweiten Verlust des knorpligen und häutigen Septums durch Rhinosklerom. Ersatz desselben durch eine Zehe (Arch. f. klin. Chir. Bd. 74). Resultat kosmetisch und funktionell erfreulich. R. HOFFMANN.

12) **v. Zezschwitz. Nasenplastik.** Aerztl. Verein zu München, Sitzung v. 22. November 1916. *Berliner klin. Wochenschr. No. 8. S. 198. 1917.*

Die vollständig fehlende Nase wurde aus der Armmuskulatur (Extensor digit. communis), Ohrknorpel und Armhaut völlig und in gefälliger Form neu aufgepflanzt.

R. HOFFMANN.

13) **W. Bauer. Die Nasenscheidewandabszesse dentalen Ursprungs.** *Zeitschr. f. Mund- u. Kieferchir. u. Grenzgeb. Bd. 2. H. 3.*

Verf. teilt aus der Literatur 9 Fälle von Septumabszess dentalen Ursprungs mit, denen er zwei weitere selbstbeobachtete hinzufügt. In dem ersten Fall war der Nasenscheidewandabszess durch akuten Nachschub bei chronischer Periodontitis der linken oberen Schneidezähne entstanden, im zweiten war ein Granulom des mittleren oberen linken Schneidezahns mit Gaumenabszess vorhanden. Verf. nimmt als Weg für die Infektion in seinen Fällen den Canalis nasopalatinus an. Verf. hat in seinen Fällen die Wurzelspitzenresektion gemacht.

FINDER.

14) **Chenet Henri Marcel. Beitrag zum klinischen Studium der paradentalen Zysten. (Contribution à l'étude clinique des kystes paradentaires.)** *Diss. Paris 1914. 106 Seiten.*

Ausführliche Studie über die mannigfaltigen klinischen Erscheinungen, welche die Zysten nach ihrem Ausgangort machen: Tumorbildung — sei es an der Aussenseite oder Innenseite des Alveolarfortsatzes, am Dache des harten Gaumens, am Nasenboden oder in der Kieferhöhle —, Pergamentknittern und Fluktuation, Behinderung der Nasenatmung, Ausfluss von Zysteninhalt event. mit Infektion der Kieferhöhle und Vortäuschung einer Sinuitis, endlich Wachstum auf Kosten der Umgebung (Verdrängung benachbarter Zähne, Schiefstellung). Auf 100 Zysten im Oberkiefer kommen nach Sebileau nur 7 im Unterkiefer. Die Diagnose kann unter Umständen sehr schwierig sein, wertvoll ist die Radioskopie, eventuell auch die Punktion. Behandlung ausschliesslich chirurgisch, radikale Entfernung, peinliches Ausschälen der Zystenwand. Eventuelle Erhaltung des Zahnes, jedoch nur nach Wurzelspitzenresektion und Behandlung des Wurzelkanals.

SCHLITTLER.

15) **Chavasse André. Die Radioskopie der Kiefer und Zähne, ihre Technik und Indikation. (L'étude radiographique des maxillaires et des dents.)** *Diss. Paris 1914. 81 Seiten.*

Eine kurze historische Einleitung orientiert über die Entwicklung speziell dieses Teiles des Röntgenverfahrens, das seit den ersten, von König 1896 in Frankfurt gezeigten Aufnahmen einen hohen Grad von Vollkommenheit erreicht hat.

Je nach der Methode (Lage der Platte) kann man unterscheiden zwischen extra- und intrabukkalen Aufnahmen, wozu als dritter Modus noch kommt die Endoradiographie (Lichtquelle im Mund), welche aber jetzt fast völlig wieder aufgegeben ist. Jede der beiden ersteren Methoden zeigt gute Erfolge, die extrabukkale, namentlich seit man durch passende Stellung der Lichtquelle zum Objekt (Schrägaufnahmen) gelernt hat, die Superposition beider Kieferhälften zu vermeiden. Bei der intrabukkalen Methode geht Verf. auf verschiedene Verfahren

näher ein, je nach der Art und Weise, wie die Platte (Films) in Kontakt mit den Zähnen gebracht wird (Modus von Godon und Contremoulin, nach Darmerien, Dieck, Methode der horizontalen Projektion).

Indikationen: Angeborene Anomalien der Kieferbildung, traumatische Veränderungen, infektiöse Erkrankungen der Kiefer ohne Zusammenhang mit den Zähnen (Tuberkulose, Lues, Aktinomykose, Tumoren). Der Zahnarzt bedient sich des Röntgenverfahrens vorteilhaft bei Anomalien der Zahnbildung, bei entzündlichen Veränderungen, bei Tumorbildung an den Zähnen, auch in der operativen Stomatologie wird eine Röntgenaufnahme oft sehr wertvoll sein (abgebrochene Wurzelspitzen, Nervenkanalbehandlung, Brückenarbeiten, zu Kontrolle von Redressuren usw.).

SCHLITTLER.

16) **Gilles André. Ueber einen Fall von Osteitis des Os frontale nach Scharlach. (A propos d'un cas d'ostéite du frontal survenue au décours de la scarlatine.)** *Diss. Paris 1914.*

Verf. bespricht Vorkommen und Verlauf der postskarlatinösen Knochenerkrankungen (Ostitis und Periostitis, Osteomyelitis) und beschreibt ausführlich einen entsprechenden Fall bei einem 10jährigen Kinde, das in der 4. Krankheitswoche unter erneutem Temperaturanstieg und einer entzündlichen Schwellung der linken Supraorbitalgegend erkrankte. Im Abszesseiter Streptokokken, der Knochen ausgedehnt blossliegend, Heilung nach etwa 3 Monaten. Daneben führt Autor noch verschiedene aus der Literatur gesammelte Fälle von postskarlatinösen Erkrankungen des Os ischii, des Humerus, multipler Gelenke und auch der platten Schädelknochen an.

SCHLITTLER.

17) **Stenger. Ausgedehnte Osteomyelitis der platten Schädelknochen.** Verein f. wissenschaftl. Heilk. in Königsberg i. Pr., Sitzung v. 5. Febr. 1917. *Deutsche med. Wochenschr. No. 20. S. 637. 1917.*

Fall 1. Osteomyelitis des Stirnbeins, ausgegangen von einem Septumabszess, der durch einen Schlag mit einem Eisenring auf die Nase entstanden war.

Fall 2. Osteomyelitis des Stirn- und des Seitenwandbeins im Anschluss an eine chronische Stirnhöhleneiterung mit fistulösem Durchbruch in der Gegend der Incisura supraorbitalis.

Bei der operativen Behandlung ist nach St. vor allem darauf Wert zu legen, dass die erkrankten diploëtischen Venen exakt bis ins Gesunde freigelegt werden, ferner dass die Tabula interna sorgfältig revidiert wird, da auf dem Wege der Knochenemissarien die Eiterung nach innen fortschreitet und zur Ausbildung grösserer epiduraler Eiterungen führt, so dass die Tabula interna in grosser Ausdehnung, wie im Fall 1, entfernt werden muss.

R. HOFFMANN.

18) **Herbert Tilley. Akute Osteomyelitis des Stirnbeins; Operation; Heilung. (Acute osteomyelitis of the frontal bone; operation; recovery.)** *Brit. med. journ. 7. Juli 1917.*

Es handelt sich um eine 35jährige Pat., welche im Verlauf einer Influenza an einer akuten linksseitigen Stirnhöhleneiterung erkrankt war; das obere Augenlid

war intensiv gerötet und geschwollen, es bestand Chemosis des linken Auges und leichtes Oedem über der Gegend des Stirnbeins.

Operation: Es wurde die ganze Vorderwand der Stirnhöhle entfernt; sie war mit Eiter gefüllt. Die Schleimhaut war rot, ödematös und wurde nicht kurettiert, sondern nur mit kleinen Wattebäuschen abgetupft. Man sah jetzt, dass aus der Diploe da, wo sie an den Grenzen der Höhle freigelegt war, Eiterpunkte hervorquollen, so dass man zu dem Schluss gezwungen war, dass eine Osteomyelitis vorlag. Das Oedem der Frontoparietalregion hielt noch einige Tage lang an; 8 Tage nach der ersten Operation musste ein Orbitalabszess eröffnet werden, drei Wochen später ein linksseitiger Mammaabszess. Obwohl die Stirnhöhle und die subperiostale Abszesshöhle, die sich bis zur Haargrenze erstreckte, 2mal täglich mit Wasserstofflösung ausgespült wurde, blieb die Eiterabsonderung eine sehr profuse. Es wurde also — 6 Wochen nach dem ersten Eingriff — eine zweite Operation gemacht, wobei sich zeigte, dass das ganze linke Stirnbein in entzündetem und teilweise nekrotischem Zustand war. Lose Knochenteile wurden entfernt und an zwei Stellen wurde die adhärente und entzündete Dura mitentfernt nebst etwas Rindensubstanz des Gehirns. Soviel von dem infiltrierten und nekrotischen Knochen als angängig war, wurde entfernt. Ein gebogenes und vielfach perforiertes Drainrohr wurde um die Knochenränder gelegt und die Kopfschwarte durch Situationsnähte befestigt. Zuerst feuchte, dann trockene Verbände. Schnelle Heilung, so dass Pat. 14 Tage darauf nach Hause entlassen werden konnte. Die Untersuchung des Eiters hatte Staphylococcus aureus ergeben.

Der mitgeteilte Fall ist in der Praxis des Verf.'s der einzige, den er nach einer im Anschluss an Stirnhöhleneiterung entstandenen Osteomyelitis hat heilen sehen; er weist auf die auch von anderer Seite betonte Tatsache hin, dass ausgedehnte Operationen Heilung herbeiführen können, wenn die Osteomyelitis als Komplikation einer akuten Stirnhöhleneiterung auftritt, an der noch nicht operiert worden ist, während, wenn das Stirnbein nachträglich als Folge einer Operation infiziert wird, der Ausgang fast immer fatal ist. Verf. hat mehrere solcher tödlich verlaufenden Fälle gesehen, die sich an Operation wegen chronischen Empyems anschlossen. Gewöhnlich gibt sich eine Osteomyelitis zuerst zu erkennen durch ein nichtentzündliches Oedem der Weichteile, welche den Knochen bedecken; dies Zeichen ist besonders ominös, wenn eine ödematöse Zone in einiger Entfernung von der Sinuswunde auftritt. Wird solche Schwellung inzidiert, so entleert sich kein Eiter, jedoch heilt die Wunde nicht und es tritt bald Eiterung ein, während das Oedem weiter fortschreitet. Die einzige in Betracht kommende Behandlung ist weite Freilegung des Stirnbeins und Entfernung des erkrankten Knochens bis ins Gesunde.

Was die Ursachen der Komplikation betrifft, so sind deren zwei: Ist der Sinus eröffnet und die Diploe am Knochenrand freigelegt, so wird infektiöses Material in die Markräume dadurch gebracht, dass man die Höhlenwandungen mit einem kleinen scharfen Löffel kurettiert. Die erkrankte und eitrig infizierte Schleimhaut sollte nur sanft mit sterilen Wattebäuschen abgetupft werden. Zweitens sollen die Wundlippen der Weichteile weit offen gelassen werden und nur eine lockere Tamponade der Höhle vorgenommen werden. Verf. macht darauf aufmerksam, dass

auch die intranasale Operation vor Komplikation mit Osteomyelitis nicht schützt, wie ein im Journal of Laryngology, Juni 1917, mitgeteilter Fall beweist.

FINDER.

19) **A. Galtung** (Kristiania). **Rhinogene Optikusaffektionen. (Rhinogene opticus-affectioner.)** *Nordisk Tidskrift for oto-rhino-laryngologi. Bd. 2. No. 2/3.*

Verf. erinnert eingangs, dass es gerade 100 Jahre her ist, seit Beer 1817 die Aufmerksamkeit zum erstenmal auf die zwischen Nasen- und Augenleiden bestehenden nahen Beziehungen lenkte. Er geht ausführlich auf die anatomischen Untersuchungen Onodi's ein, bespricht die Bedeutung von van der Hoeve's peripapillärem Skotom für die Diagnose der rhinogenen Optikusaffektionen. Wenn keine bestimmte Ursache der retrobulbären Neuritis nachweisbar ist, soll, zumal wenn van der Hoeve's Symptom positiv ist, so schnell wie möglich das Urteil eines Nasenspezialisten eingeholt werden; andererseits sollte der Rhinologe bei allen Entzündungen der hinteren Nebenhöhlen eine Untersuchung der Sehschärfe und des Gesichtsfeldes seitens eines Augenarztes veranlassen. Besonders betont Verf., dass man sich über den Zustand der Nebenhöhlen erst äussern könne, wenn man dieselben öffnet. Sehnerven- und Nebenhöhlenaffektionen können auch unabhängig von einander gleichzeitig auftreten. So sah Verf. einen Fall von doppelseitiger Ethmoiditis und doppelseitiger retrobulbärer Neuritis, in dem durch Ethmoidalresektion keine Besserung des Sehvermögens erfolgte und sich später herausstellte, dass die Optikusaffektion den ersten Beginn einer multiplen Sklerose dargestellt hatte. In akuten Fällen, in denen Sehschärfe und Augenhintergrund normal sind, kann man sich auf konservative Massnahmen beschränken, die bezwecken, dem Schleim und Eiter Abfluss zu verschaffen; ist die Sehschärfe aber schon herabgesetzt, findet sich ein zentrales Skotom oder Veränderungen des Augenhintergrundes, so sollen die kranken Höhlen, ob die Krankheit akut oder chronisch ist, freigelegt werden. Jede Tamponade nach der Operation soll nach Ansicht des Verf.'s unterbleiben. Der Erfolg der Nasenbehandlung wird von dem Zustand des N. opticus abhängen.

Verf. führt zum Schluss einen in der Universitätsklinik für Hals-Nasen-Ohrenkranke in Kristiania beobachteten Fall an, der einen 45jährigen Mann betraf, dessen Sehschärfe nach 2—3 Tage dauerndem heftigem Kopfschmerz plötzlich erheblich herabgesetzt war. Er konnte feine Schrift nicht lesen und war rot-grünblind. Es bestand peripapilläres und ein zentral temporales Skotom; ausserdem beiderseits Gesichtsfeldbeschränkung nach unten. Eröffnung der hinteren Nebenhöhlen beiderseits zeigte dieselben mit zähem Mukopus gefüllt. Nach der Operation gingen die Augenerscheinungen sämtlich zurück, nur die Rot-grünblindheit blieb bestehen.

FINDER.

20) **Harry Königsfeld** (Freiburg i. Br.). **Bakteriologische Untersuchungen bei Ozaena.** *Deutsche med. Wochenschr. No. 8. S. 236. 1917.*

Die gemeinschaftlich mit Amersbach angestellten bakteriologischen, experimentellen und klinischen Untersuchungen sprachen nicht dafür, dass der Coccobacillus foetidus ozaenae eine spezifische Bedeutung für die Ozaena hat und als Erreger in Betracht kommt.

R. HOFFMANN.

21) **Amersbach** (Freiburg i. Br.). **Die ätiologische und therapeutische Bedeutung des Coccobacillus foetidus Ozaenae Perez.** *Deutsche med. Wochenschr. No. 9. S. 262. 1917.*

Bei der genuinen Ozaena des Menschen kann durch die von Hofer hergestellte polyvalente Vakzine des Coccobacillus foetidus ozaenae Perez mehr oder minder weitgehende Besserung erreicht werden. Das Gleiche lässt sich aber auch mit anderer Vakzine, speziell mit Friedländer-Vakzine erzielen, was gegen die spezifische Wirkung der Hofer'schen Vakzine spricht. Beim Kaninchen kann der Perez-Hofer-Bazillus unter Umständen einen eitrigen Katarrh der Nase mit Atrophie der vorderen Muschel erzeugen. Charakteristisch für diese Atrophie ist der primäre Schwund des knöchernen Gerüstes der vorderen Muschel. Durchaus die gleichen Veränderungen erzeugen aber auch andere Eitererreger zum mindesten der Kolibazillus und der Bacillus pyogenes bovis.

Die durch den Perez-Bazillus hervorgerufene Nasenerkrankung hat mit der genuinen Ozaena des Menschen nichts zu tun, es fehlen ihr auch deren Kardinalsymptome: Fötor und Borkenbildung. Das Kaninchen ist an sich wegen des verschiedenen Aufbaus seiner vorderen Nasenmuschel gegenüber der menschlichen *unteren* Muschel als Versuchstier nicht geeignet. R. HOFFMANN.

22) **R. Gassel** (Berlin). **Ueber die Behandlung der Ozaena mit Eukupin.** *Deutsche med. Wochenschr. No. 17. S. 627. 1917.*

Ein neues Ozaenamittel! Eukupin gehört zur Reihe der Chinaalkaloide, die bakterizid und gleichzeitig anästhesierend wirken. Es wurde in 11 Fällen vom Verf. in Form einer 2proz. Salbe verwandt, die nach vorheriger Entfernung der Krusten auf einen damit bestrichenen Tampon in die Nase eingeführt wurde und dort 15—20 Minuten liegen blieb. Nach 9—20 täglich ausgeführten Tamponaden waren in den behandelten Fällen Borken und Fötor verschwunden. Nach 2 bis 3monatiger Beobachtung noch kein Rezidiv. G. fordert zur Nachprüfung namentlich in schwereren Fällen von Ozaena auf.

Dass speziell Spülungen der Nase mit desinfizierenden Lösungen gegen den Fötor in den meisten Fällen wirkungslos sind, wie G. das angibt, kann Ref. nicht bestätigen, wofern dieselben nur konsequent vom Pat. durchgeführt und mit solchen vom Nasenrachenraum aus verbunden werden. R. HOFFMANN.

23) **Hopmann** (Köln). **Bemerkenswerte Eigentümlichkeiten eines Ozaenagesichtsschädels.** *Zeitschrift f. Ohrenheilk. Bd. 75. S. 13.*

Genaue Beschreibung eines Leichenpräparates, auf dem besonders die Veränderungen der Nebenhöhlen, die Verkümmerung des Vomer und die Verkürzung der Nasenscheidewand auffällt. Die Ursachen für diese Anomalien sind nach Ansicht des Verfassers angeborene Knochenwachstumsstörungen. KOTZ.

c) Mundrachenhöhle.

24) **Gaucher. Die Zungenfissuren; ihr syphilitischer oder hereditärsyphilitischer Ursprung. (La langue fissurée ou fendillée; son origine syphilitique ou hérédo-syphilitique.)** *Annales des malad. vénériennes. XII. No. 6. 1917.*

Neben der angeborenen unter dem Namen der Lingua scrotalis bekannten

Missbildung, die man bei hereditär-syphilitischen Individuen beobachtet, gibt es eine andere Veränderung der Zungenschleimhaut, die man als eine Diminutivform jener ansehen kann. Bei ihr sind die Fissuren oberflächlicher, weniger zahlreich und weniger auffallend als bei der Lingua scrotalis, sodass sie oft übersehen werden können. Die Affektion kann von hereditärer Lues herrühren und erscheint oft lange Zeit nach der Geburt; man beobachtet sie aber auch bei erworbener Syphilis. Bei hereditärer Syphilis ist sie oft begleitet von anderen Zungenerscheinungen desselben Ursprungs, von Leukoplakie oder Desquamationen (Lingua geographica). Verf. berichtet über 8 Fälle der hier beschriebenen Affektion, teils hereditär syphilitischen Ursprungs, teils von erworbener Syphilis herrührend mit positivem Wassermann. Die Affektion hat an sich keine Bedeutung, bedingt keine funktionellen Störungen und keine Schmerzen, nur bisweilen ein leichtes Brennen bei gewürzten Speisen und sauren Getränken; sie hat nur ein diagnostisches Interesse insofern sie zur Aufdeckung der Syphilis führen kann. FINDER.

25) **Ratner** (Wiesbaden). **Die Zahn- und Mundhygiene, sowie einiges über Zahnkonservierung und Ersatz im Talmud, Midrasch und bei den Kommentatoren.** *Fortschr. d. Med. No. 37. 1917.*

Die sehr lesenswerte hygienische Silhouette zeigt, wie modern-antiseptisch vor mehr als 2000 Jahren die Vorschriften und Ratschläge für Pflege der Mundhöhle und der Zähne gelautet haben. SEIFERT.

26) **W. Bauer. Die chronische Hypertrophie der Gingiva.** *Zeitschr. f. Mund- u. Kieferchir. u. Grenzgeb. Bd. 2. H. 3.*

Verf. gibt eine kritische Uebersicht über die bisher über den Gegenstand veröffentlichten Arbeiten und beschreibt einen selbst beobachteten und nach allen Richtungen untersuchten Fall, bei dem ausser der Gingiva auch die Schleimhaut des harten Gaumens hochgradig gewuchert war und vorhangartig gegen die Mittellinie des Gaumens zog, von welchem nur ein T-förmiger Spalt sichtbar war, der noch durch warzenartige Wucherungen verengt war. Auf Grund der mikroskopischen Untersuchung der abgetragenen Gaumenwucherungen, welche fast völlig das Fehlen entzündlicher Erscheinungen ergab, möchte Verf. der Hyperplasie der Gingiva eine gewisse Aehnlichkeit mit den elefantiastischen Wucherungen der Lippen-, Zungen- oder Wangenschleimhaut zusprechen, obwohl in seinem Fall Veränderungen der Lymphräume fehlen. FINDER.

27) **P. Wichmann. Lymphangioma simplex der Mundschleimhaut.** Aerztl. Verein zu Hamburg, Sitzung v. 27. Novbr. 1916. *Deutsche med. Wochenschr. No. 8. S. 253. 1917.*

Kind mit obiger Affektion. Während normalerweise die Papillen keine oder nur stellenweise Lymphgefässe enthalten, verlaufen sie im histologischen Präparat der Beobachtung bis in die Spitzen der Papillen. Manche Höhlen enthalten ein bauchiges Endothel, es handelt sich also nicht nur um Ektasien, sondern um einen hyperplastischen Prozess. R. HOFFMANN.

28) **Roedelius. Speichelsteinerkrankungen.** Aerztl. Verein zu Hamburg, Sitzung v. 30. Januar 1917. *Deutsche med. Wochenschr. No. 19. S. 606. 1917.*

Fall 1. 45 Jahre alter Kollege, Gichtiker, ausserdem Nierensteine. Seit Jahren typische Speichelsteinkoliken in der linken Submaxillaris, die oft rezidivierten, niemals sehr belästigten. Plötzlich blieb die sonst gegen Ende der Mahlzeit stets auftretende Entleerung des gestauten Speichels in die Mundhöhle aus, und es schloss sich eine sehr schwere, rapide fortschreitende Entzündung der Drüse mit kollateralem Oedem und Erscheinungen von Glottisödem an. Bild einer Mundbodenphlegmone. Operation von aussen, Entfernung eines kirschgrossen Steins und der schon veränderten Drüse. Noch nicht geheilt ein gleicher Anfall in der rechten Submaxillaris. Erscheinungen sehr viel geringer. Auch hier Operation von aussen. Entfernung eines kirschkerngrossen Steins. Chemisch keine Harnsäure. R. glaubt hier an eine Disposition zur Steinbildung. Heilung. Demonstration des Röntgenbildes.

Fall 2. 28jähriges Mädchen. Kirschgrosser Speichelstein in der linken Submaxillaris. Leichte Koliken, chronischer Tumor der Drüse seit Jahren. Da die Pat. an Epilepsie leidet, wurde an Reflexepilepsie gedacht. Entfernung des Steins von aussen mit Teilen der Drüse. Heilung. Anfangs anfallfrei, nach einigen Wochen wieder eingeliefert. Pat. hatte sich in einem schweren epileptischen Anfall einen Schädelbasisbruch zugezogen. Demonstration von Stein und Röntgenbild.

Fall 3. 40jähriger Mann. Doppelbohnengrosser Stein im Wharton'schen Gang. Geringe Beschwerden. Operative Entfernung von der Mundhöhle her. Heilung.

Fall 4. 34jähriges Mädchen mit der Diagnose Speichelstein in der Submaxillaris eingeliefert, nach draussen bereits ausgeführter Röntgenuntersuchung. Man fühlt vom Munde her eine harte Vorwölbung an der Innenseite des Unterkiefers. Operation: Es wird kein Stein gefunden, es stellt sich später heraus, dass ein Karzinom der Mundschleimhaut vorlag, an dem die Pat. dann zugrunde gegangen ist.

R. HOFFMANN.

29) **Heinemann** (Adrianopel). **Beobachtungen über Stomatitis ulcerosa, Angina Vincenti und Noma.** *Berliner klin. Wochenschr. No. 5. S. 110. 1917.*

25 Fälle von Stomatitis ulcerosa mit Plaut-Vincent'schen Bazillen und Spirochätenbefund, beobachtet auf der chirurgischen Abteilung des Zentrallazaretts zu Adrianopel. Es handelte sich um eine besonders schwere Form der Erkrankung. Das Gesicht war meist einseitig, nicht selten aber auch doppelseitig erheblich geschwollen. Die regionären Drüsen mässig geschwollen und schmerzhaft. Die Geschwüre sassen meist an den letzten Mahlzähnen und dann häufiger unten als oben. Im Mund in der Regel schlechte Zähne mit Zahnlücken.

In der bei weitem grössten Mehrzahl der Erkrankungen griffen die Geschwüre auch die tiefer liegenden Gebilde an, zerstörten Muskeln, Faszien und Knochen. Knochenstücke wurden als mehr oder weniger grosse, sehr ausgefressene Sequester früher oder später abgestossen. Wenn ein Wangengeschwür besonders nach der Tiefe zu weiterfrass oder wenn es bei mehr oberflächlicher Entwicklung den Mundwinkel erreichte, entstand in wenigen Stunden das klinische Bild der Noma.

Scheusslicher Fötor ex ore.

Neben diesen örtlichen Erscheinungen boten die Kranken in der Mehrzahl der Fälle das Bild eines schweren Leidens. Man hatte den Eindruck, einen septischen Zustand vor sich zu haben. Metastatische Abszesse wurden nicht beobachtet, auch keine Einschmelzung der regionären geschwollenen Drüsen.

Die Nahrungsaufnahme war sehr erschwert, ab und zu traten infolge Verschluckens broncho-pneumonische Erscheinungen ein. Zur Bildung von Lungenabszessen kam es nicht wohl wegen des rapiden Verlaufs der Erkrankung.

Unter toxischen Erscheinungen und zunehmender Herzschwäche trat meist nach 8—10 Tagen der Tod ein.

Immer handelte es sich um Pat., die neben dieser Erkrankung noch Zeichen anderer Affektionen boten oder durch vor kurzem überstandene Infektionen in ihrem Kräftezustand erheblich geschädigt waren. Gewöhnlich litten sie schon an starkem Skorbut. Häufig waren sie schon zu Beginn der Munderkrankung nichts wie Haut und Knochen.

Die schweren Fälle sind bis auf einen gestorben, die mittelschweren starben sämtlich, nur von den leichteren gelang es einige zu erhalten. Letztere waren Fälle, bei denen es durch Darreichung frischer Gemüse und Salate gelang, vor allem den Skorbut zu bekämpfen und die meist schon zeitig in Behandlung kamen.

Die Therapie war eine allgemeine und lokale. Erstere suchte mit diätetischen und medikamentösen Massnahmen die Kräfte des Pat. zu heben, den Skorbut zu bekämpfen und den sichtlich schnell geschädigten Herzmuskel schnell zu stärken.

Die lokalen Massnahmen bestanden in Priessnitzumschlägen, in Mundspülungen — aktiven oder passiven — und in mechanischer Mundreinigung, letztere sich steigernd vom einfachen Austupfen bis zum rücksichtslosen Gebrauch des scharfen Löffels und von Schere und Messer.

Von der intravenösen Anwendung von Neosalvarsan sah K. keinen Erfolg. Zwar trat eine lokale Besserung der Geschwüre ein, aber nach einigen Tagen eine rapid zunehmende Herzschwäche ohne sonst ersichtlichen Grund, so dass dieselbe trotz aller Massnahmen nach wenigen Stunden zum Tode führte. H. hatte deshalb Bedenken, das N. in dieser Form der Anwendung in schweren Fällen weiter zu geben.

Dagegen sah er in der lokalen Anwendung des Neosalvarsans (1:1000,0) bei einigen leichteren Fällen gute Resultate. Nur hatte H. nicht den Eindruck, als ob er damit schneller zum Ziele gekommen wäre als mit Kurette und Jodtinktur. Von letzterem sah er — in leichteren und mittelschweren Fällen — den besten Erfolg allerdings auch erst, nachdem die allgemeinen Heilungsbedingungen bessere geworden waren.

R. HOFFMANN.

30) **Sauerwald** (Adrianopel). **Ueber Angina Vincenti und Noma.** *Berliner klin. Wochenschr. No. 5. S. 111. 1917.*

S. berichtet über seine Beobachtungen bei einer Epidemie von 45 Fällen von Plaut-Vincent'scher Angina auf der Abteilung für Infektionskrankheiten im Zentralspital zu Adrianopel. Auch hier handelte es sich um eine besonders bösartige Form. Alle Kranken waren unterernährt, die noch dazu andere Infektions-

krankheiten (Rekurrens, Dysenterie) hinter sich hatten bzw. daneben eine skorbutische Diathese zeigten.

Trotz sofortiger Isolierung der zuerst erkrankten Fälle griff die Krankheit sofort auf andere Säle über.

Klinisch verliefen die Fälle nicht so schwer wie die von Heinemann beobachteten. Die Prognose aber auch dieser Fälle war absolut infaust. Auch in scheinbar zunächst günstig verlaufenden Fällen trat der Tod durch akute Herzschwäche ein.

Die Salvarsantherapie hatte nicht den gewünschten Erfolg (was wohl an der Schwere der Fälle von H. und S. liegt. Ref.). Das Salvarsan hatte speziell auf die Spirochäten keinen spezifischen Einfluss und es fragt sich nach S., ob nicht die fusiformen Bazillen die Erreger der Angina-Vincenti sind.

Die von S. beobachtete Epidemie trat gleichzeitig mit den von Heinemann beobachteten Fällen auf.

R. HOFFMANN.

31) **Follenfant André. Die Pharyngotomia subhyoidea als Zugangsweg zu Mesopharynx und Kehlkopfeingang. (La pharyngotomie sous-hyoidienne comme voie d'accès du pharynx moyen et de l'orifice supérieur du larynx.)** *Diss. Paris 1913. 71 Seiten.*

Als erster hat Malgaigne genannte Operation in seinem Manuel de médecine opératoire beschrieben, während sie am Lebenden der französische Arzt Prat 1859 zum erstenmal ausführte. Sein Pat., wie der zweite nach dieser Methode von Langenbeck operierte, starben. Follin hatte den ersten bleibenden Erfolg. 1870 erschien von Langenbeck's ausführliche Arbeit über den Wert dieser Operationsweise, Iversen-Kopenhagen, Rosenbaum-Berlin, Lacour, Honsell, Vallas, Orlow, Broeckaert lieferten weitere Beiträge, und in den letzten Jahren sind es namentlich französische Autoren, wie Quénu und Sebileau, Mouret, Castex, welche sich theoretisch und praktisch damit beschäftigten.

Die anatomischen Verhältnisse sind verhältnismässig einfache; begrenzt ist das Operationsgebiet nach oben vom Zungenbein, unten vom oberen Rande des Schildknorpels und seitlich von dem medialen Rande des Musc. sternocleidomastoideus. Transversaler Operationsschnitt direkt unter dem Zungenbein durch Haut, Unterhautzellgewebe und Faszie legt die Musc. sternohyoidei und omohyoidei und nach partieller Durchtrennung dieser den Musc. thyreohyoideus frei. Direkt darunter liegt die Membrana thyreohyoidea, nach deren Inzision lockeres Zellgewebe die unmittelbar darunter liegende Mukosa anzeigt. Nebenverletzungen sind fast völlig ausgeschlossen, auch die Gefahr, den Nervus lar. sup. zu lädieren, besteht nicht, wenn man sich beim Durchschneiden der Membrana thyreohyoidea möglichst nahe am Zungenbein hält. Der erhaltene Einblick ist ein sehr guter, Epiglottis, Eingang zum Larynx, ebenso zum Oesophagus, aber auch die Zungenbasis sind völlig zu übersehen. Präliminare Tracheotomie ist angezeigt, besonders bei Befürchtung von Hämorrhagien, ebenso zur Erleichterung der Narkose. Bei der Nachbehandlung ist wichtig: gründliche Drainage und Ernährung mit der Schlundsonde.

Indikation zur Operation: Fremdkörper im Mesopharynx und Kehlkopf-

eingang, welche per vias naturales auch unter Benutzung der direkten Laryngoskopie sich nicht entfernen lassen, ferner benigne und maligne Tumoren dieser Gegend.

Es folgen 28 aus der Literatur zusammengestellte und nach dieser Methode operierte Fälle, sowie 3 von Martin im Hôtel-Dieu d'Angers mit Erfolg behandelte (1 Myxom der aryepiglottischen Falte, 1 Epitheliom der Epiglottis und 1 Karzinom der Zungenbasis).

SCHLITTLER.

32) **Hugo Ganzer. Neue Wege des plastischen Verschlusses von Gaumendefekten.** *Berliner klin. Wochenschr. No. 9. S. 209. 1917.*

Verschluss von traumatisch entstandenen Perforationen zwischen dem Vestibulum oris und der Kieferhöhle, sowie von solchen zwischen Cavum oris und Nasenhöhle durch ein modifiziertes Lautenschläger'sches Verfahren: Umschneidung des Defektes, Einklappung des zentralen Teiles zwecks Auskleidung nach der Nasen- bzw. Kieferhöhle zu und Deckung desselben durch Lappen (Brücken- oder gestielte Lappen) aus der Nachbarschaft (harter Gaumen, Wangen-Lippenschleimhaut). Schutz der Naht am Gaumen durch Drahtverband, der an den Zähnen befestigt wird. Einzelheiten im Original nachzulesen. Das Verfahren soll alle Schwierigkeiten überwinden lassen, eventuell kann zum Verschluss auch Haut vom Oberarm gut verwendet werden.

R. HOFFMANN.

d) Diphtherie und Croup.

33) **Jacobitz** (Beuthen, O.-S.). **Die spezifische Entfärbung der Diphtheriebazillen nach Langer.** *Berliner klin. Wochenschr. No. 6. S. 138. 1917.*

Der Wert der von Langer angegebenen spezifischen Entfärbung der Diphtheriebazillen ist wohl nur ein bedingter. Die Methode Langer's bedarf hinsichtlich ihrer differentialdiagnostischen Bedeutung noch eingehender Nachprüfung.

R. HOFFMANN.

34) **K. E. F. Schmitz. Ueber die Gramfestigkeit der Diphtheriebazillen und ihre theoretische und praktische Bedeutung.** *Berliner klin. Wochenschr. No. 6. S. 136. 1917.*

Bei einer Reihe von Diphtherie- und Pseudodiphtheriereinkulturen konnte festgestellt werden, dass bei 15 Minuten dauernder Entfärbung in absolutem Alkohol die Diphtheriebazillen den Farbstoff leichter abgaben wie die Pseudodiphtheriebazillen.

Eine scharfe Trennung zwischen Pseudo- und echten Diphtheriebazillen gestattet jedoch dies von Langer und Krüger aufgefundene Merkmal nicht, weil 1. auch die echten Diphtheriebazillen sich nicht vollkommen entfärben, vielmehr die Reste der Blaufärbung bei Gegenfärbung mit schwächeren Farbstoffen (Eosin, Vesuvin) nachweisen lassen;

2. einige Monate alte Kulturen der echten Diphtheriebazillen ziemlich hochgradige Grampositivität zeigten, besonders ihre sogenannten Degenerationsformen;

3. zwei Stämme, die auch in ihrem sonstigen Verhalten, besonders in langsamem Abbau der Vergärungsfähigkeit von Traubenzucker einen Uebergang zu den

Pseudodiphtheriebazillen bildeten, bei der Herauszüchtung die Gramfarbe sehr leicht, nach einigen Monaten sehr schwer abgaben, also sich zuerst wie Diphtherie-, später wie Pseudodiphtheriebazillen verhielten. Es erleichtert also eher die Gramfärbung mit der verlängerten Entfärbung den Nachweis, dass sich Diphtheriebazillen in Pseudodiphtheriebazillen umwandeln können;

4. bei einer grossen Reihe von Rachenabstrichuntersuchungen festgestellt werden konnte, dass die aufzufindenden saprophytischen Bakterien (Heubazillen und sonstige Stäbchen, Staphylostreptokokken, Sarzinen, Hefen usw.) in der Mehrzahl bei der verlängerten Entfärbung die Gramfarbe ebenfalls abgaben. Dieses Verhalten lässt sich in den Originalpräparaten fast durchweg finden, in den Kulturpräparaten sind die Bakterien etwas häufiger gut grampositiv. Dieses Verhalten verhindert die leichtere Auffindung der Diphtheriebazillen im Originalpräparat. Wegen der wechselnden Färbung der Kokken ist auch im Kulturpräparat bei Anwesenheit dieser die Auffindung nicht erleichtert.

R. HOFFMANN.

35) **Sommer** (Magdeburg-Sudenburg). **Klinische Beiträge zur Lokalbehandlung der Diphtherie mit Eukupin.** *Berliner klin. Wochenschr. No. 43. S. 1171. 1916.*

Klinische Verwendung des Eukupin zur Behandlung der Diphtherie (siehe hierzu Schäffer: Versuche über Abtötung von Diphtheriebazillen durch Opthochin und Eukupin. Ref. des Centralbl.).

Das Eukupin wirkt schmerzstillend und bakterizid. Verwandt wurde es in 44 Fällen schwerster Nasen- und Rachendiphtherie (schwere mit Mischinfektionen einhergehende Fälle). Die 5proz. alkoholische Lösung (basisches Eukupin in absolutem Alkohol gelöst) wurde teils aufgepinselt, teils aufgesprayt und zwar dreistündlich, in schweren Fällen auch zweistündlich. Das Resultat der Behandlung war, soweit die kleine Zahl der Fälle ein Urteil zulässt, ein günstiges. Nebenwirkungen werden ausser einem leicht brennenden Gefühl, das bald vorüberging, bei der Applikation nicht beobachtet.

Die lokalen Erscheinungen gingen schneller zurück. Die Mortalität dieser schwersten Fälle betrug einschliesslich der in den ersten 24 Stunden Verstorbenen 12,5 pCt. Allerdings mag zu dem Erfolg eine anderweitig gestaltete Serumtherapie beigetragen haben. Andererseits wurden die Fälle sicher schneller bakterienfrei, was lediglich auf die Wirkung des Eukupins zurückgeführt werden muss. S. empfiehlt dringend weitere Versuche an einem grösseren Material.

R. HOFFMANN.

e I) Kehlkopf und Luftröhre.

36) **Karl Hofmeier. Beitrag zur primären Amyloidose des Larynx.** *Inaug.-Diss. Würzburg 1917.*

In seiner aus der Seifert'schen Poliklinik hervorgegangenen Arbeit gibt Verf. zunächst einen Ueberblick über die einschlägige Literatur und berichtet dann über einen selbst beobachteten Fall, der einen 60jährigen Mann betrifft. Es bestand hochgradige Heiserkeit bis völlige Stimmlosigkeit. Laryngoskopisch sah man das vordere Drittel der mittleren Kehlkopfwand ausgefüllt von einem blassrötlichen höckerigen Tumor, der von der linken Taschenfalte ausging. Entfernung

per vias naturales. Mikroskopischer Befund: Man sieht unter dem wohlerhaltenen Epithel ein strukturloses Gewebe, in dem zahlreiche Netze vollkommen hyaliner Balken auffallen. Diese nehmen auf Jodzusatz eine intensiv braunrote Farbe an. Ausserdem findet sich ein mässiges Infiltrat von Rundzellen. Auf Jodschwefelsäure reagiert das Amyloid mit violetter Farbe. Tuberkulose oder Syphilis war in diesem Fall völlig ausgeschlossen.

FINDER.

37) **Gerber. Aneurysma aortae.** Verein f. wissenschaftl. Heilk. zu Königsberg i. Pr., Sitzung v. 5. Februar 1917. *Deutsche med. Wochenschr. No. 20. S. 637. 1917.*

Als Ursache der seit Oktober 1916 in einem Falle bestehenden Heiserkeit wurde eine linksseitige Rekurrenslähmung festgestellt. Als Ursache dieser wiederum zeigte sich ein grosses Aneurysma. Hinweis auf die Wichtigkeit einer genauen laryngoskopischen Untersuchung bei Heiserkeit, mag sie noch so harmlos aussehen.

R. HOFFMANN.

38) **Gerber. Leukämie des zytogenen Nasenrachenrings.** Verein f. wissenschaftl. Heilk. zu Königsberg i. Pr., Sitzung v. 5. Februar 1917. *Deutsche med. Wochenschrift. No. 20. S. 637. 1917.*

53jähriger Mann mit Schlingbeschwerden. Starke Hypertrophie der Tonsillen, die die stark vaskularisierten vorderen Gaumenbögen ganz vorgewölbt haben und hinter dem Zäpfchen fast zusammenstossen. Aussehen grauweiss. Drüsenschwellungen am Hals, in den Achseln und in der Inguinalgegend. Denselben Zustand wie die Gaumenmandeln zeigt auch die Rachenmandel. Ursache: Lymphatische Leukämie. Die Untersuchung des Halses führte zur Feststellung einer schweren Allgemeinerkrankung!

R. HOFFMANN.

39) **Mönckeberg. Malignes Chondrom des Kehlkopfes.** Unterelsäss. Aerzteverein Strassburg, Sitzung vom 24. Februar 1917. *Deutsche med. Wochenschr. No. 26. S. 832. 1917.*

Demonstration des betreffenden Präparats. Die Geschwulst war in den Oesophagus und in das Zellgewebe des Halses destruierend vorgewuchert. 64jähriger Mann, der wegen Tumor laryngis und pharyngis tracheotomiert wurde und an einer jauchigen Phlegmone des Halses und des Mediastinums zugrunde gegangen war.

R. HOFFMANN.

40) **Kahler. Operative Behandlung des Larynx- und Pharynxkarzinoms nach der Gluck'schen Methode (zweizeitig).** Freiburger med. Ges., Sitzung v. 2. Dezember 1916. *Berliner klin. Wochenschr. No. 10. S. 250. 1917.*

Projektionsbilder und Vorführung von 2 Patienten, deren erster seit 2 Jahren rezidivfrei geblieben ist und auch die Sprache durch Ausbildung einer Pharynxstimme in begrenztem Umfang wiedergewonnen hat. K. empfiehlt, wenn möglich, eine Strahlenbehandlung voraus zu schicken, unter der sich erfahrungsgemäss der Tumor verkleinert und die Ulzerationen abheilen. Nach der Operation ebenfalls Strahlenbehandlung.

R. HOFFMANN.

41) **Riebes** (Hachenburg). **Schwerste Larynxstenose in zwei Fällen durch Suprarenin behandelt.** *Ther. d. Gegenw. No. 2. 1917.*

Einmal handelt es sich um einen 2jährigen Knaben mit fortgeschrittener Diphtherie, bei dem die Tracheotomie nicht mehr indiziert erschien, weil der Prozess schon auf den Bronchialbaum hinabgestiegen zu sein schien. Verf. trug gerade Augentropfen bei sich, die er bei Schwellung und Rötung der Bindehaut mit promptem Erfolge benutzt:

Rp. Zinc. sulfur. 0,01
Cocain. mur. 0,1
Suprarenin (1:1000) 3,0
Aq. dest. 10,0.

Es kam ihm nun der Gedanke, diese auch gegen die Zuschwellung der kaum lidspaltengrossen Stimmritze zu versuchen, um dem qualvollen Zustande des Kindes ein Ende zu machen. Er träufelte mit der Tropfpipette erst durch das eine Nasenloch 5 Tropfen ein, nach einigen Minuten ebenso durch das andere — der Zustand besserte sich allmählich und nach 24 Stunden war die Lebensgefahr beseitigt. Im anderen Falle lag Laryngitis stridula acutissima bei einem 5jährigen Kinde vor. Starke Rötung und Schwellung der Stimmbänder, der Regio intraarytaenoidea und Epiglottis. Hier wirkte obige Therapie sofort: der Stridor *schwand fast* augenblicklich, um nicht mehr wiederzukehren. FINDER.

42) **Eden** (Jena). **Beseitigung einer Trachealstenose nach einseitiger Strumektomie durch freie Fettgewebsverpflanzung und eine besondere Art der Verlagerung des Schilddrüsenrestes.** *Deutsche med. Wochenschr. No. 15. S. 456. 1917.*

Die Trachea war durch Narbengewebe, von der früheren Operation herrührend, und den Schilddrüsenrest verlagert und durch letzteren ausserdem *seitlich* zusammengedrückt. Sie wurde von dem Narbengewebe und vom Schilddrüsenrest befreit und mit einem autoplastisch entnommenen Fettgewebslappen umgeben. Der Schilddrüsenrest wurde durch Anheftung an den M. omohyoideus verlagert. Die Atembeschwerden der Kranken wurden beseitigt. Der kosmetische Erfolg war gut. R. HOFFMANN.

43) **A. Jouty. Die Behandlung der laryngo-trachealen Stenosen. (Le traitement des sténoses laryngo-trachéales.)** *La Presse méd. No. 59. 1917.*

Verf. beschreibt ein von ihm angewandtes Instrumentarium, das er für Dilatation nach der Laryngostomie gebraucht und das im wesentlichen aus einem Kautschukrohr besteht, das auf eine T-Kanüle montiert wird. FINDER.

e II) Stimme und Sprache.

44) **Panconcelli-Calzia. Die phonetische Behandlung von stimm- und sprachbeschädigten Kriegsverwundeten und -Erkrankten.** *Vox. 1917. H. 2/3. S. 15.*

Die 112 Seiten starke Abhandlung ist mit 6 photographischen Bildern, drei Tafeln und 27 Kurvenabbildungen ausgestattet und enthält den ersten Jahresbericht der Sprachstation des stellvertretenden IX. Armeekorps, die in einem

eigenen Haus im Königl. Reservelezarett Wandsbeck, Abteilung Friedrichsberg, untergebracht ist. Er ist herausgegeben vom obigen Verf. im Verein mit Dr. Helmcke und Prof. Dr. Weygandt. Abbildungen des Hauses und der Behandlungsräume zeigen die Einrichtung der Sprachstation, die über 36 Betten und reichliches teilweise ärztliches Hilfspersonal verfügt. Der Bericht enthält kurze Krankengeschichten von 78 Fällen, die hauptsächlich pathologisch-phonetische Erscheinungen berücksichtigen. Ueber die Ergebnisse der Behandlung lässt sich Endgültiges noch nicht sagen, da diese vielfach noch nicht abgeschlossen ist. Im Vordergrund steht die Uebungsbehandlung. Es wird berichtet über 4 Fälle von organischen motorischen Störungen der Zentralorgane, sowie über 2 Fälle derartiger sensorischer Störungen, über 3 Rekurrens- und eine Hypoglossuslähmung, über je eine organische Stimm- bzw. Sprachstörung im Kehlkopf bzw. am Gaumen (Wolfsrachen), ferner über 4 Hörstörungen organischer Natur mit teilweise funktioneller Ueberlagerung. Hier wurden Hörübungen mit teilweisem Erfolg angewandt. Unter dem Sammelnamen der Phonasthenie werden 21 Fälle von Heiserkeit bzw. Stimmlosigkeit besprochen, die mit mittelmässigem Erfolg der Uebungsbehandlung unterworfen wurden. Es folgen 15 Fälle von Stummheit mit oder ohne Aphonie und Taubheit, teils im Feld, teils in der Garnison entstanden. dann 6 Fälle von im Krieg entstandenen und 15 Fälle von früherem, aber verschlimmertem Stottern, je ein Fall von spastischer Stimmlosigkeit und Worttaubheit und 3 Fälle von sakkadierter Sprache. Bemerkenswert ist eine Stotterheilung durch Schreck. Die meisten Stotterer wurden durch Uebungsbehandlung gebessert.

NADOLECZNY.

45) **Paul Engelhardt. Funktionelle Stimm- und Sprachstörungen bei Kriegsteilnehmern.** *Diss. Würzburg 1917.* H. Förster, Ludwigshafen.

Unter eingehender Benutzung der Literatur bis 1916 bespricht E. die Pathologie der in Rede stehenden Störungen und teilt 3 nicht geheilte Fälle von Aphonie mit Funktionsstörung der Adduktoren und Spanner und 7 spastische Aphonien mit, wovon 2 frische Fälle geheilt sind. Von 2 Stummen wurde einer geheilt. Ein Fall von traumatischem Stottern mit Gehstörung konnte nicht gebessert werden. Die Erkrankungen sieht E. als rein funktionell an, gleichviel ob sie thymogen, ideogen oder reflexogen sind. Sie können unbelastete Menschen treffen, jedoch ist die Frage, ob Neuropathie zugrunde liegt, nicht sicher zu entscheiden. Die Bezeichnung Hysterie vermeidet E. mit Rücksicht auf deren Missdeutung von Laien und Aerzten. Die Behandlung ist wesentlich abhängig von der Persönlichkeit des Arztes. Die Vorhersage ist bei frischen Fällen viel besser als bei alten, bei spastischen Formen am schlechtesten. Rückfälle sind häufiger bei Neuropathen, am häufigsten bei Stotterern.

NADOLECZNY.

46) **Kaess** (Giessen). **56 behandelte Fälle von hysterischer Stimmlosigkeit und Stummheit bei Soldaten.** *Dewtsche med. Wochenschr. No. 25. S. 785. 1917.*

Das Verfahren des Verf.'s besteht in der suggestiven Anwendungsweise des alten Kompressionsverfahrens unter gleichzeitigen Lufteinziehungen nach unmittelbar voraufgegangener eingehender Untersuchung der inneren Organe, des Nervensystems und des Kehlkopfes.

Bei 10 Fällen von Mutismus gelang die Heilung innerhalb 5—30 Minuten, während 2 Fälle eine je 4tägige Behandlung erforderten. Von den 44 Stimmlosen erlangten 42 ebenfalls in gleich kurzen Zeiträumen von einigen Minuten bis zwei Tagen die völlige Wiederherstellung der klangvollen Stimme. Bei den beiden Versagern war der Misserfolg einmal in der überaus schweren Erkrankung, in dem anderen Falle in dem bewussten passiven Widerstand begründet, den der Pat. den Heilversuchen entgegensetzte.

Ausgesprochene erbliche Veranlagung konnte bei 15 der Stimmlosen ermittelt werden, bei 4 der Stummen. Der Kehlkopfbefund war in vielen der beobachteten Fälle negativ oder wies nur geringfügige Veränderungen auf. Niemals bestand eine wirkliche Stimmbandlähmung. Häufiger war beim Anlauten hinten ein kleiner spitzer, dreieckiger Spalt zu sehen, während im übrigen die Stimmbänder sich gut berührten, in anderen Fällen ein schmaler Längsspalt zwischen den Stimmbändern. Zweimal wurde beobachtet, dass die Taschenbänder sich beim Anlauten vor und über die Stimmbänder wölbten, so dass von diesen kaum etwas zu sehen war.

Bezüglich weiterer Einzelheiten der sehr sorgfältigen Arbeit sei auf das Original verwiesen.

R. HOFFMANN.

47) *H.* **Gutzmann. Die Bedeutung der Phonetik für die Behandlung von stimm- und sprachgestörten Kriegsbeschädigten.** *Vox. 1917. H. 1. S. 1.*

In No. 6 der Hamburger phonetischen Vorträge berichtet G. über seine im Berliner Universitätsambulatorium für Stimm- und Sprachstörungen, in seinem eigenen kleinen Hilfslazarett und in einer grösseren Station des grossen Vereinslazaretts Am Urban in Berlin-Zehlendorf gesammelten Erfahrungen. Ausgiebig wird zur Registrierung und Kontrolle der Phonograph bzw. der Plantorapparat benutzt und Phonophotogramme mittels der Martens-Leppin'schen Kapsel angefertigt. Die Phonogramme geben eine lebende Krankengeschichte und sind als Dokumente wertvoll. Ferner verwendet er den Plantorapparat zu Hörübungen bei traumatischer bzw. psychogener Schwerhörigkeit. Ferner betont G. die Notwendigkeit der Uebungsbehandlung bei dysphatischen und dysarthrischen Störungen nach Schädelschüssen, bei Schussverletzungen der peripheren Gehirnnerven V bis XII, insbesondere bei Rekurrensschädigung (einige Beispiele) und schliesslich bei Sprach- und Stimmstörungen durch Verletzung des peripheren Sprechmechanismus, besonders der Stimmlippen. Besonders bemerkenswert ist, dass von G. behandelte Offiziere, die schwer gestottert hatten oder aphasisch gewesen waren, wieder so gut sprechen lernten, dass sie öffentlich sprechen und sogar Vorträge halten konnten.

NADOLECZNY.

f) Schilddrüse.

48) **Bourgeat Félicien. Das Vorkommen des Kropfes im französischen Departement Jura. (Le goître dans le Jura, répartition géographique.)** *Diss. Paris 1914. 84 Seiten.*

In der Einleitung bespricht Verf. die verschiedenen Theorien über die Entstehung der Kropfendemie. Bald war es die Luft, bald das Wasser, dann wieder



ungünstige Lebensbedingungen, ferner Infektion durch bestimmte Mikroorganismen, welche die krankhafte Vergrösserung der Schilddrüse auslösen sollten. In den letzten Jahren neigt man, wie Verf. glaubt mit Recht, mehr dazu tellurische Einflüsse und durch sie bedingte Veränderungen des Trinkwassers verantwortlich zu machen.

Was das Vorkommen des Kropfes speziell in dem im Titel genannten Teile Frankreichs anbelangt, so sind darüber in den Jahren 1841—1911 bereits 7 eingehende Arbeiten erschienen, aus denen vor allem hervorgeht, dass im genannten Departement eine bestimmte Zone die Kropfendemie aufweist, nämlich das jurassische Weinland (gelegen zwischen dem Gebirge und der Ebene von Bréssanne, zwischen Salins und Saint-Amour) und dass ferner in dieser stark frakturierten Zone sich namentlich die hauptsächlichsten Nivellierungen des Trias treffen, enthaltend Dolomit, Gips und Salz.

Verf. hat nun, unterstützt durch Geologen, drei weitere bis jetzt noch unbekannte typische Kropfzentren im genannten Departement gefunden, denen allen gemeinsam ist, dass 1. sie im Gebiete des Trias liegen und vor allem Dolomit konstant an ihrem tellurischen Aufbau sich beteiligt und 2. sie kropffrei werden, sobald das Trinkwasser anstatt aus Schachtbrunnen, von höher gelegenen und entfernteren Orten (Liasformationen) zugeleitet wird.

Verf. glaubt nun, dass es speziell das in den Kalzium- und Magnesiumkarbonaten des Dolomit enthaltene Mangan und Eisen sei, welches genannte Wässer zu Kropfwässern mache, und zwar sind nicht diese anorganischen Verbindungen die Erreger der Krankheit, sondern wahrscheinlich ist das aktive Agens, die eigentliche Noxe, organischer Natur, ein diastatisches Ferment, das aber seine Wirksamkeit nur in Gegenwart genannter anorganischer Verbindungen entfalten kann. Der scheinbare Widerspruch zwischen den Versuchen Bircher's und denen von MacCarisson lässt sich dann dadurch auch erklären. Ersterer verfütterte bekanntlich Kropfwasser der Gemeinde Rupperswil (Aargau) (nicht Rapperswil, wie Verf. fälschlicherweise schreibt) an verschiedene Versuchstiere und fand Hypertrophie der Schilddrüse nur bei denen, welchen das Filtrat verabreicht worden war, nicht aber bei den anderen, die das Filterdepot bekommen hatten. Genau zum entgegengesetzten Resultat kam Carisson. Verf. hat nun anlässlich der chemischen Analyse verschiedener Kropfwässer die Beobachtung gemacht, dass Wasser ein und desselben Brunnens Mangan und Eisen in Lösung enthielt oder auch nicht, je nachdem es direkt zur Untersuchung gelangte oder unmittelbar vor derselben längere Zeit stehen gelassen worden war. Die Mangan- und Eisenverbindungen fallen aus und zu Boden und damit ist auch der betreffenden Kropfnoxe ihr Substrat entzogen. Je nach den Bedingungen, unter welchen nun Bircher's bzw. Carisson's Filtrationsversuche stattfanden, erklären sich auch deren Resultate. Dabei ist noch als weiterer Umstand zu berücksichtigen, dass es nach den Arbeiten Colin's über Diastase Agentien gibt, die in alkalischer Lösung Chamberland-Filter passieren, nicht aber in saurer.

An Hand dieser Untersuchungen und Ueberlegungen kommt Autor zur Schlussfolgerung, dass Wasser aus Schachtbrunnen in dolomithaltigem Boden zu meiden ist und dass Wasser von weiter her aus dolomitfreiem Gestein zu beziehen

sei. Ist dies ausgeschlossen, so ist es zu kochen oder durch in gut gehaltenen Zisternen gesammeltes Regenwasser zu ersetzen. Müssen Schachtbrunnen doch benutzt werden, so wird viel besser mittelst des Eimers, d. h. stets aus den oberen Schichten geschöpft, als mittelst der Pumpe von den unteren, denn es sind namentlich die letzteren, welche das der Kropfnoxe zur Entfaltung ihrer Wirkung unerlässliche Substrat enthalten. (Die Untersuchungen von Dieterle, Hirschfeld und Klinger — Münchener med. Wochenschr., 1913 — und von Klinger und Montigel — Korresp.-Blatt f. Schweizer Aerzte, 1915 — scheinen vorläufig den vom Verf. gewonnenen Resultaten zu widersprechen. Ref.) SCHLITTLER.

49) **Beaufils Roger. Das syphilitische Gummi der Schilddrüse. (Les gommes syphilitiques du corps thyroide.)** *Diss. Paris 1914. 48 Seiten.*

Schon 1873 hat Lancereaux auf syphilitische Veränderungen in der Schilddrüse hingewiesen, später beschrieb Demme 3 Fälle von syphilitischer Gummibildung in der Schilddrüse Neugeborener. Jullien (1886), Fränkel (1887), Bérarad, Mendel (1906), Rosenbauer (1909), Poncet und Leriche haben über weitere Fälle berichtet.

Klinisch kann die Syphilis der Schilddrüse grosse Aehnlichkeit haben mit maligner Neubildung oder mit Tuberkulose, ist doch allen drei gemeinsam die starke und ziemlich rasche Zunahme und die derbe, oft fast steinharte Konsistenz. Gegenüber Strumitis und Phlegmone fehlen Fieber und Schmerzen, ebenso stärkere Drüsenschwellung. Je nach Ausdehnung der entzündlichen Infiltration kommt es zu Stenoseerscheinungen von Seiten der Luft- und Speisewege, Heiserkeit, Dyspnoe, Dysphagie, eventuell mit Indikation zur Tracheotomie. Bei Zerfall der *gummösen* Partien Abnahme der Kompressionserscheinungen, Entleerung von Eiter, Geschwürsbildung, welch letztere auch Veranlassung geben kann zum Verkennen des Prozesses. Probeexzision, Tuberkulose- und Wassermannprobe bringen Sicherheit, ebenso erlaubt uns eine rasche Besserung aller Erscheinungen nach Anwendung von Hg und JK die Diagnose „ex juvantibus" zu stellen.

SCHLITTLER.

g) Oesophagus.

50) **Elze. Ueber Venengeflechte am Eingang der Speiseröhre.** Naturhistorisch-med. Verein zu Heidelberg, Sitzung vom 20. Februar 1917. *Deutsche med. Wochenschr. No. 18. S. 576. 1917.*

Beim Injizieren der Kehlkopfgefässe zeigte sich am Eingang der Speiseröhre in einigen Fällen ein venöses Wundernetz, das in der Literatur nur einmal von Luschka beschrieben wird. Dass die Venen beim Injizieren sich so selten füllen, hängt wohl mit den Klappen zusammen, so dass nur bei Schlussunfähigkeit der Klappen die Injektion gelingt. Eigentlich sind es zwei Wundernetze, eins auf der Rückfläche des Krikoid, das andere am Eingang der Speiseröhre.

Beide werden von der Kehlkopfarterie gespeist, während der Abfluss durch die Vena laryngea superior stattfindet. Ueber ihre Bedeutung ist nichts Sicheres bekannt.

R. HOFFMANN.

51) **Koschier. Tumor der Speiseröhre.** K. k. Ges. der Aerzte in Wien, Sitzung v. 22. Dezember 1916. *Berliner klin. Wochenschr. No. 12. S. 298. 1917.*

Frau mit einem Tumor des Oesophagus an seinem Anfangsteil, der zu einer Stenose geführt hatte. Vor der Entfernung wurde die Tracheotomie gemacht, dann die Totalexstirpation des Larynx, wobei der Tumor mit entfernt wurde.

Die Deckung des Defektes erfolgte durch Bildung von zwei Hautlappen, welche die Wunde versorgten. Eine Naht des Oesophagus mit der restierenden Schleimhaut war nicht möglich. Hier wurde der Hautlappen nach einwärts geschlagen, an der Vorderfläche der Rachenwand adaptiert, in der Mitte vernäht und nach unten zu dem Oesophagus in die Trachea eingenäht. R. HOFFMANN.

52) **Thost. Fremdkörper im Oesophagus.** Aerztl. Verein zu Hamburg, Sitzung v. 13. Februar 1917. *Deutsche med. Wochenschr. No. 20. S. 639. 1917.*

Eineinhalbjähriges Kind hatte 8 Tage vor seinem Eintritt in das Krankenhaus einen Uniformknopf verschluckt. Kind war sofort unruhig und kurzluftig geworden. Der Zustand hatte sich aber dann gebessert. Das Kind konnte auch genügend Milch als Nahrung nehmen, wurde aber ihm festere oder breiige Nahrung gegeben, so trat sofort wieder Atemnot ein und diese Zustände wiederholten sich, sobald nur ein Körnchen der flüssigen Nahrung zugesetzt wurde. Das Kind sah im übrigen gesund und frisch aus und hatte keine Symptome eines Fremdkörpers. Im Röntgenbild grosser runder metallischer Schatten.

In leichter Narkose wird mit nicht ganz 1 cm dickem Rohr eingegangen und der Knopf mit geriefter Pincette entfernt. Das Kind befindet sich wohl.

R. HOFFMANN.

53) **Engelmann. Fremdkörperentfernung aus dem Oesophagus vor dem Röntgenschirm.** Aerztl. Verein zu Hamburg, Sitzung v. 27. November 1916. *Deutsche med. Wochenschr. No. 8. S. 253. 1917.*

E. zeigt einen Knochen, den er auf autoskopischem Wege aus der Speiseröhe einer 53jährigen Frau vor dem Röntgenschirm, und eine goldene Schmucknadel, die er bei einem achtmonatigen Kinde auf die gleiche Weise entfernte. Dieses von ihm zuerst zu Anfang dieses Jahrhunderts angewandte Verfahren, das nicht, wie die Literatur angibt, aus Amerika stammt, ist ausserordentlich bequem und leicht auszuführen bei Kindern und auch bei Erwachsenen gut zu verwenden. Bei Kindern verdient es den Vorzug vor der Oesophagoskopie. Der Wert der Sondierung der Speiseröhre ist sehr zweifelhaft und kann zu verhängnisvollen Irrtümern führen. R. HOFFMANN.

II. Kritiken und Gesellschaftsberichte.

a) **Paul Paschen. Ueber Ursachen und Heilung des Stotterns.** Mit 10 zum Teil farbigen Tafeln. Verlag J. C. B. Mohr. Tübingen 1917. 101 Seiten. Preis M. 4,—.

Die Besprechung des wissenschaftlich wertlosen Buches hätte unterbleiben können. Aber es ist eine, wenn auch unerfreuliche Pflicht der Kritik, die Minderwertigkeit derartiger Erscheinungen aufzuzeigen und vor ihnen zu warnen. Wie alle mit halbverstandener Wissenschaft verbrämten Bücher von Laien — Verf. ist

Schauspieler — ist auch diese Schrift geeignet, in den Köpfen der Leser Verwirrung und falsche Vorstellungen zu erwecken. Das ist um so gefährlicher, als die Lehre von den Sprachstörungen einer Mehrzahl von Aerzten etwas fern liegt. Deshalb soll an der Hand von wörtlichen Ausführungen des Verf.'s nachgewiesen werden, dass ihm die wissenschaftliche Grundlage fehlt. „Obgleich das Stottern nicht in das Gebiet der Nervenerkrankungen gehört," beginnt das Vorwort. „Stottern sei eine ‚zeitweise Hemmung des Tonstroms, Stammeln eine Hemmung des Redeflusses' (S. 6), ‚nur eine Abart des Stotterns' (S. 80)", während doch jedermann weiss, dass Stammeln ein vom Stottern in jeder Beziehung verschiedener, oft organischer Sprachfehler ist. „Das Kind verfügt über eine anscheinend unbegrenzte Widerstandsfähigkeit der Stimme", behauptet P. (S. 9) und beweist damit seine Unkenntnis auf dem grossen Gebiet der Stimmstörungen im Kindesalter. Nun zur Physiologie: „Die weit verbreiteten Begriffe der Stimmbandspannung sind nicht haltbar" (S. 16). „Joh. Müller nahm den Luftdruck als Erreger der Stimmbandschwingung an, während in Wirklichkeit die stehenden Schwingungen des Resonators die Erreger sind" (S. 23). Die Stimmbandschwingung „wird sekundär und instinktiv der Resonatorschwingung angepasst" (S. 24). „Das ist die ‚Klärung der Frage' von der Stimmbandfunktion, an deren ‚bestehender wissenschaftlicher Deutung' Verf. ‚seit Jahren' Zweifel hegte." „Die Verengerung des Rachens im Augenblick des Atemdrucks auf den Kehlkopf ist nichts anderes eine Sicherungsvorrichtung zum Schutz der Stimmbänder" (S. 28). Dies die beiden Entdeckungen bzw. Behauptungen P.'s, auf die er den grössten Wert legt und deren Beweis er sich erspart hat. Nebenbei spricht er von „grossem Reichtum an Schleimdrüsen" — „an den Stimmbändern" (S. 29). Nun zur Atmung: „Die oberen Rippen bewirken vornehmlich die .... unwillkürliche Atmung des Ruhezustandes." „Das Zwerchfell hat nebenbei das Amt und die Fähigkeit, die Atmung willkürlich und unwillkürlich zu beeinflussen!!" (S. 32). Es soll vornehmlich bei vermehrter körperlicher Tätigkeit eingreifen, daher es nicht wunderlich sei, „dass es beim zivilisierten Menschen zu bedenklicher Untätigkeit verdammt ist" (S. 33) infolge zu geringer Körpertätigkeit und weil die Kleidung bei beiden Geschlechtern in Gürtelgegend drückt. Den vier ersten anatomisch-physiologischen (wenn die Bezeichnung noch erlaubt ist) folgt als fünfter ein psychologischer etwas weitschweifiger Abschnitt über „Selbstgefühl und Atmung", der darin gipfelt, dass alle Unlustgefühle zur Einziehung der Bauchwand führen und das Zwerchfell hindern, „den für die Stimmbänder geeigneten Luftdruck zu regeln". Die unabwendbare Folge ist der automatische Verschluss des Halses zum Schutze der Stimmbänder (S. 60), mit dem „alle zivilisierten erwachsenen Menschen mit verschwindend wenigen Ausnahmen gewohnheitsgemäss" sprechen (S. 29). „Die Grundlage des Sprechens (aber) ist eine Erschlaffung der gesamten Muskulatur, aus der sich dann nur die unumgänglich notwendige Tätigkeit einzelner Muskeln heraushebt" (S. 64). Da aber die Menschen „alle miteinander nicht normal sprechen" können, sind sie „nicht geeignet, als Objekte für die Feststellung der günstigsten Vokal- und Konsonantenbildung zu dienen" (S. 66). Zum Schluss noch eine physiologische Perle: Der „charakteristische Unterschied zwischen Kopf- und Bruststimme": „Geht der grösste Teil des Tones den Nasenweg, so entsteht die höhere Kopfstimme, geht der grössere Teil durch

den Mund, so entsteht die tiefere Bruststimme!!" (S. 74). Da hätten die Stimmphysiologen sich allerdings mit der Registerfrage nicht abzuplagen brauchen!

Im 7. Abschnitt kommen wir endlich zum Stottern und seiner Beseitigung. Die ursprünglich normale Stimmgebung des Kindes wird verdorben durch die Nachahmung des falschen Sprechens Erwachsener und durch Unlustaffekte mit ihren erwähnten Folgen. „Die Behinderung der leichtesten Stimm- und Sprachabwicklung tritt also vom Munde und zugleich vom Zwerchfell aus ein." Wie entsteht daraus das Stottern: „Der Stotterer hat ganz einfach das Unglück gehabt, dass ihn frühzeitig und meist sehr unmittelbar eine starke Persönlichkeitsbeeinträchtigung getroffen hat, oder, nüchterner gesagt, ein heftiger Schreck" (S. 77). Allerdings ganz einfach! (Ref.) „Die Grundursache des Stotterns und Stammelns (! Ref.) ist die Verminderung der Zwerchfelltätigkeit, hervorgerufen durch Verminderung des Selbstgefühls." Die Wiederherstellung des letzteren gelingt durch die „systematische Wiederherstellung einer gewohnheitsgemässen tiefen Atmung" (S. 83). Damit sind wir bei den Atemübungen angelangt, die nichts Neues bieten. Aber „die Sprache soll ganz neu gebildet, von Anfang an gelernt werden" (S. 87). Dazu braucht P. 4—6 Monate. Er geht vom „Pusten durch die Nase" aus. Also ist „die Beseitigung des Stotterns genau so ausschliesslich eine stimmtechnische Angelegenheit, wie etwa die Schulung der Gesangstimme" (S. 89). Mit anderen Worten verlangt P. trotz alles Missverstandenen was er schreibt, eben auch nichts anderes als alle Uebungstherapie, nämlich physiologisch richtiges Sprechen, das auf Grund von Uebung zur zweiten Natur wird.

Das kann man aus den massgebenden Lehrbüchern der Sprachheilkunde aber besser lernen. Aber nach P. „leiden sie alle an dem Fehler, dass sie die Sprache durch den Mund zu führen suchen". „Die normale Sprache geht, wie uns die Kinder (und jeder Leitfaden der Physiologie seit 100 Jahren. Ref.) verraten, durch Mund und Nase" S. (101). Sapienti sat.

Die Abbildungen stammen grossenteils aus bekannten Lehrbüchern. Selbst die Richtigkeit der obigen phonetischen Hypothesen vorausgesetzt, würden sie nichts an der Pathologie und Therapie der Psychoneurose oder Neurose ändern, die wir Stottern nennen und durch Uebung und Wiedererziehung zum richtigen Sprechen suggestiv behandeln, wie P. es unbewusst auch tut.

Nadoleczny.

---

b) Italienische Gesellschaft für experimentelle Phonetik. (Società Italiana di fonetica sperimentale.)

I. Versammlung vom 2. Mai 1915 (Vormittagsitzung).

Bericht im Archivio Italiano di otologia usw. Bd. 36. S. 336.

Vorsitzender: Prof. Gradenigo.

1. G. Ferreri und G. Bilancioni: Ueber die Ermüdung des Kehlkopfes unter normalen und pathologischen Umständen. (Sulla fatica della laringe in condizioni normali e patologiche.)

Bisher nur vom Standpunkt des Kunstgesanges beurteilt, soll nunmehr auch

unter gewöhnlichen Verhältnissen die Stimmermüdung untersucht werden, z. B. nach längerem lauten Lesen. F. und B. nahmen vorher und nachher laryngo- und pneumographische Kurven auf. Die Kurven werden bei Ermüdung unregelmässiger, die Atmung häufiger, ihre Kurven flacher infolge von Muskelschwäche und zeitweise steiler infolge von Willensanstrengung. Es wurden ferner Fälle von Stimmlippenlähmungen zentraler und peripherer Herkunft und von Myasthenia pseudoparalytica untersucht.

2. Bilancioni: Ueber den Rhythmus im italienischen Vers. (Sul ritmo del verso italiano.)

Untersuchungen über das Versmass und seine auf phonetischer Grundlage beruhende Beschleunigung oder Verlangsamung in Gedichten italienischer Klassiker.

Diskussion: Gradenigo, Franzi, Fiorentino, Silva, Bilancioni.

3. Biaggi: Ueber den Klang der Sprechstimme im Kindesalter. (Sul timbro della voce nella infanzia.)

Von 493 Knaben zwischen 6 und 12 Jahren hatten 72,8 pCt. gesunde Stimmen, 27,1 pCt. kranke; von 513 gleichaltrigen Mädchen hatten 82,2 pCt. gesunde und 17,7 pCt. kranke Stimmen. Die Beurteilung geschah durch das vielseitig geschulte Gehör des Untersuchers. Gegen das 10. bis 12. Jahr lassen sich die Register der Stimme erkennen. Der Stimmwechsel bei Knaben zeigt sich lange Zeit vor den eigentlichen Pubertätserscheinungen an. Die Stimmstörungen bezieht B. hauptsächlich auf die Ueberanstrengung der Knabenstimme ausserhalb der Schule. Die Ergebnisse sind günstiger als die von Clara Hoffmann und Dr. Ott in Hamburg.

Diskussion: Ferreri, Mancioli, Biaggi, Silva, Gallignani, Mazzoni, Gradenigo.

Nachmittagsitzung.

Vorsitzender: Prof. Ferreri.

4. Bottazzi: Der Dialekt von Pozzolo-Formigaro (Alessandria).

Phonetische Mitteilungen über einen besonderen Dialekt in der Gegend von Alessandria (Oberitalien).

5. Mancioli: Theater im Freien. (Teatri all' aperto.)

Bericht über akustische und phonetische Bedingungen im römischen Stadion (1680 qm Raum).

Diskussion: Gradenigo.

6. Mancioli: Unfälle und Gesang. (Traumi e canto.)

Fall von Siebbeinverletzung durch Unfall und deren Bedeutung für die Singstimme.

7. Mancioli: Kymographische Untersuchungen beim Gesang, bei Solfeggien und Deklamation in der Oper „Aida". (Ricerche chimografiche nel canto, solfeggio, declamacione nell' opera „Aida".)



Vorweisung typischer Kurven, die zeigen, dass die Atmung bei gleichen Phasen in gleichem Rhythmus verläuft sowohl beim Singen als beim Sprechen derselben.

Diskussion: Biaggi.

8. Silva: Die Atemschreibung in der Gesangslehre. (La pneumografia nell' insegnamento del canto.)

S. will die Atemtechnik der Gesangschüler mittels pneumographischer Aufnahme ausbilden.

Diskussion: Mancioli, Biaggi.

9. Ponzo: Einrichtungen zur Aufzeichnung der Atmung. Erste Untersuchungen über den Einfluss des stillen Lesens auf die pneumographischen Kurven. (Dispositivi per la registrazione grafica del respiro. Prime ricerche sulla influenza della lettura mentale sulle curve pneumografiche.)

P. benutzt eine zweigeteilte Mary'sche Kapsel, deren unterer Teil die Zeitschreibung überträgt, während der obere die Atmung aufschreibt. Beides schreibt ein Schreibhebel ineinander. Die Unterbrechung der Zeitschreibung dient gleichzeitig zur Einzeichnung bestimmter Untersuchungszeiträume.

Die Veränderungen der Atemkurve beim stillen Lesen sind sehr gering, gleichen aber denen beim lauten Lesen: Verlängerung der Ausatmung.

10. Ponzo und Gradenigo: Atemsymptome der simulierten Taubheit. (Sintomi respiratori della sordità simulata.)

Veränderungen der Atemkurven bei Geräuschen im Falle von Vortäuschung von Taubheit.

11. Gradenigo: Ueber das Verhalten der subglottischen Luft bei der Phonation und bei der Respiration. (Sul comportamento dell' aria sottoglottica nella fonazione e nella respirazione.)

Die Untersuchungen an einem tracheotomierten Mädchen, dessen Kehlkopf normal war, betrafen die Stimmgebung, die Temperatur der subglottischen Luftsäule, das Eindringen trockner und feuchter Inhalationen durch Nase oder Mund in die Luftröhre. Es wurden durch die Kanüle Luftdruckkurven aufgenommen beim Singen; es fand sich höherer Luftdruck bei den Vokalen u und e, bei hohen Tönen und beim Falsett (Kopfstimme). In der Luftröhre schwankt die Temperatur während der Atmung im Mittel um $2^1/_2{}^0$ C bei 19^0 C Aussentemperatur. Feuchte und trockne Inhalationen gelangten in den subglottischen Raum, die ersteren reizten die Schleimhaut mehr.

Diskussion: Biaggi.

12. Gradenigo: Ueber das absolute Tongehör. (Sulla memoria assoluta dei suoni.)

Eine Umfrage ergab, dass das absolute Tongehör oder besser Tongedächtnis besser war in den mittleren Lagen und für die Tonhöhe in der über- oder unter-

musikalischen Zone fehlte. Die Erkennungsfähigkeit kann durch Uebung verbessert werden. Nadoleczny.

---

c) Dänische oto-laryngologische Gesellschaft.

Sitzung vom 4. Oktober 1916.

Vorsitzender: Holger Mygind.

Mygind: Demonstration von Patienten mit vestibularen Symptomen.

Strandberg: Beitrag zur Diagnose und Therapie des Lupus erythematosus der Schleimhäute der oberen Luftwege.

Lupus erythematosus der oberen Luftwege ist selten. Unter 162 Pat., die in der Finsenklinik zu Kopenhagen behandelt wurden, fanden sich nur 8 Fälle mit Schleimhautaffektionen, die immer im Munde lokalisiert waren. Die Affektion ist chronisch, schmerzlos und breitet sich, wenn sie nicht behandelt wird, aus.

Schmiegelow demonstriert einen 5jährigen Knaben mit translaryngealer Drainrohrfixation wegen diaphragmatischer Stenose des Larynx. Das Rohr wird mit einem silbernen Draht quer durch den Kehlkopf fixiert und die Enden des Drahts werden unter die Haut versenkt, wo sie reaktionslos einheilten. Der Knabe hat das Rohr seit 4 Monaten getragen.

Blegvad hat in 3 Fällen die Drainrohrfixation versucht, jedoch ohne Erfolg. Es bildete sich nämlich ganz kurze Zeit nach Entfernung des Drainrohrs, welches 3 Monate getragen wurde, eine schwere Larynxstenose, so dass die Tracheotomiekanüle wieder eingelegt werden musste.

Schmiegelow meint, dass die Pat. Blegvad's das Drainrohr zu kurze Zeit getrugen haben. Bei Erwachsenen muss die Dilatation mindestens ein halbes Jahr lang fortgesetzt werden.

Mahler rät, die Trachealkanüle während der ganzen Dilatationsbehandlung fortzusetzen.

Strandberg demonstriert einen Pat. mit Lupus erythematosus der Mundschleimhaut und die Behandlung mit Kohlensäureschnee.

Thornval: Fremdkörper im Hypopharynx.

Bei einem 2jährigen Kind wurde durch Schwebelaryngoskopie ein kleines Holzstückchen aus dem Hypopharynx entfernt, wo es seit einem Jahre festsass.

Robert Land demonstriert 1. ein 3jähriges Mädchen mit Papillomen im Kehlkopf, die durch Schwebelaryngoskopie entfernt wurden und sich bei der mikroskopischen Untersuchung als tuberkulös herausstellten.

2. 30jährigen Mann mit Ulzeration der hinteren Pharynxwand. Mikroskopisch wurden typische solitäre Tuberkel gefunden. In der Anamnese



Syphilis, Wassermann aber negativ. Pirquet war positiv. Pat. wurde mit galvanokaustischem Tiefenstich behandelt, worauf die Ulzeration grösser wurde. Bei einer nochmaligen mikroskopischen Untersuchung exzidierter Stücke wurde durch die Weigert'sche Elastinfärbung eine Endarteriitis obliterans festgestellt und somit die Diagnose auf Syphilis gestellt.

Sitzung vom 1. November 1916.

Carl Mailand: Verschiedene Massnahmen beim Unterricht von schwerhörigen Schulkindern.

Unter sämtlichen 60000 Kindern in den Kommunalschulen Kopenhagens erwiesen sich 331 als so schwerhörig, dass sie dem Unterricht nicht folgen konnten; diese Kinder wurden in einer besonderen Schule gesammelt und nach ihrem Alter in drei Klassen verteilt. In diesen Klassen erhielten sie in den gewöhnlichen Schulfächern, ausserdem in Artikulation und Ablesen Unterricht und ihre Mittelohrerkrankung wurde täglich behandelt.

Robert Land: Die Arterien der Mandel.

L. hat in 20 Fällen die Arterien der Mandeln nach Injektion von blaugefärbter Gelatine in die Carotis communis untersucht. Der typische Verlauf der Arterien ist folgender: Ramus tonsillaris (von denen in der Regel nur einer, seltener zwei oder drei vorhanden sind) durchbricht den Musc. constrictor sup. auf der Höhe des unteren Mandelpols, um sich hier gleich an die Kapsel der Mandel zu legen und in der Kapsel nach aufwärts zu verlaufen, wobei er ständig Zweige nach beiden Seiten abgibt und die Mandel mit feinen Zweigen versorgt. Der Arterienstamm hört schon etwa am Zentrum der Mandel auf und am oberen Drittel der Mandel findet man in der Kapsel nur äusserst feine Gefässe, oft nur Präkapillargefässe. Dem oberen Drittel der Mandel entsprechend ziehen keine Gefässe aus der Muskulatur auf die Mandel über. Nur in drei der 20 Fälle fand sich atypischer Verlauf. Im hinteren Gaumenbogen fanden sich nur in zwei der 20 Mandelpaare makroskopisch nachweisbare (aber kleine) Arterien. Im vorderen Gaumenbogen wurden Arterien in 7 der 20 Mandelpaare gefunden; nur in einem Fall war das Gefäss von grösseren Dimensionen. Der Ramus tonsillaris entspringt entweder aus der Art. palatina ascendens (am häufigsten), der Art. maxillaris externa oder der Art. pharyngea ascendens.

Mygind: 1. Fall von Neuritis optica, Fazialisparese, Kochlearis- und Vestibularisaffektion nach Salvarsaninjektion.

2. Fall von hereditärer Syphilis mit Taubheit, Schwindel und Fistelsymptom.

3. Fall von kombinierten funktionellen und organischen vestibulären Symptomen.

(Nach dem offiziellen Sitzungsbericht.)

d) Wiener laryngo-rhinologische Gesellschaft.

Sitzung vom 10. Januar 1917.

Vorsitzender: O. Chiari.

Kofler stellt einen Fall von Karzinom des Larynx vor, der am 10. März 1916 an die Klinik aufgenommen wurde. Der damalige Befund war folgender: Heiserkeit, Stridor laryngealis mässigen Grades, Ansammlung grösserer Schleimmengen im Hypopharynx; die Innenfläche der linken Larynxhälfte in einen roten, ganz glatten, kugeligen, zirka walnussgrossen Tumor umgewandelt, diese Larynxhälfte unbeweglich. Die histologische Untersuchung eines dem Tumor entnommenen Stückchens ergab den Befund: fast nicht verhornendes Plattenepithelkarzinom. 3 Wochen später Exstirpation der ganzen linken Larynxhälfte, wobei sich zeigte, dass das Karzinom weit in die umgebenden Gewebe und nach abwärts gegen die Trachea gewuchert war, so zwar, dass an eine radikale Entfernung dieser Teile des Tumors nicht gedacht werden konnte und dieselben wegen Aussichtslosigkeit einer radikalen Operation zurückgelassen werden mussten, unter anderem wurde auch die linke infiltrierte Hälfte des Ringknorpels und des 1. Trachealringes stehen gelassen. Nach der Heilung der Operationswunde, die in verhältnismässig kurzer Zeit und in unkomplizierter Weise erfolgt war, wurde eine intensive Radium- und Röntgenstrahlenbehandlung der grossen zurückgebliebenen Reste des Tumors eingeleitet. 2—3 Wochen nach der Operation wurde das erstemal Radium in einer Menge von 30 mg durch 48 Stunden in die Ringknorpelenge und in den Larynx eingelegt, das zweitemal eine Woche später, sodann folgten 10 intensive Röntgenbestrahlungen, dann noch 3 intensive Radiumbestrahlungen und schliesslich noch Röntgenbestrahlungen. Mitte November kam es allmählich zur Nekrosierung und Abstossung des ganzen Ringknorpels. Um diese Zeit herum schwoll die ursprünglich durch die Geschwulst aufgetriebene linke Halsgegend, die nach der Radium- und Röntgenbehandlung langsam ein vollkommen normales Aussehen darbot, derart an, dass man an ein Rezidiv glauben mochte. Nach Entfernung des nekrotischen Ringknorpels schwoll die ganze Larynxgegend und die angrenzenden Partien der linken Halsseite ab und es trat der Zustand ein, wie man ihn jetzt beim Patienten sieht, keine Spur eines Tumorrezidivs zu sehen oder zu tasten, alle Partien des Halses weich, normal konfiguriert, eine kleine Pharynxfistel in der Gegend der Epiglottis, und dort, wo die Kanüle liegt, ein Tracheo- und Oesophagostoma, die beide durch die nach oben sich scharf abgrenzende und mit narbigem epithelisiertem Rand versehene Trachealhinterwand getrennt sind, so dass man durch dieses Stoma sowohl in die Trachea, als in den Oesophagus sehen kann. Von oben herab dringt ein ödematöser, haselnussgrosser Wulst, der der rechten Aryknorpelschleimhaut angehört und das Oesophaguslumen gegen das Trachealumen fast ventilartig verschliesst. Patient füttert sich mit weichem Magenschlauch selbst vom Munde aus mit Leichtigkeit. Fernerhin kommt eine Plastik zum Verschlusse des Oesophagus gegen die Trachea in Frage.

Emil Glas erinnert im Anschluss an diesen Fall an eine vor einigen Jahren in der laryngologischen Gesellschaft vorgestellte Patientin, bei welcher er ein

Karzinom der hinteren Rachenwand (Epipharynx) operativ entfernt und im Anschluss daran der Radiumbehandlung zugeführt hat. Der Fall ist als völlig geheilt zu bezeichnen.

Jedenfalls scheinen die Tumoren je nach ihrer histologischen Beschaffenheit und nach ihrer Lokalisation sehr verschieden durch Röntgen und Radium beeinflusst zu werden, da manche Karzinome wesentliche Besserung, ja völlige Schrumpfung zeigen, andere hingegen in ihrem Wachstum nicht aufgehalten werden. So sah Glas bei Oberkieferkarzinomen öfter sogar eine ungünstige Beeinflussung durch Röntgenbehandlung, bei einem Falle kam es unmittelbar im Anschluss an eine längere Sitzung zu einer schweren Tumorblutung. Eine genauere Differenzierung in der Anwendung der X-Strahlen wäre in Hinblick auf solche Vorkommnisse angezeigt.

O. Chiari: Die Karzinome des Epipharynx sind manchmal ziemlich gutartig und scheinen auf Radium gut zu reagieren. Ich sah mehrere solche Fälle, die nach Auskratzung durch Radiumapplikation anscheinend heilten, dann aber doch wiederkamen. Auch bei einem histologisch festgestellten Carcinoma epitheliale oesophagi, welches das Schlingen sehr behinderte, erzielte er durch Radium eine solche Erweiterung des Lumens, dass der Patient auch feste Speisen geniessen konnte und blühend aussah. Nach einem Jahre aber trat wiederum starke Wucherung auf und der Pat. starb.

Roth: Ein seltenes Vorkommnis bei einem Tonsillarkonkrement.

Patientin klagte über Fremdkörpergefühl links im Halse; sie glaubte, der Zahnarzt habe ihr bei der Anfertigung von Plomben ein Stück Gips im Halse stecken lassen. Man sieht links am vorderen Gaumenbogen dicht oberhalb der Implantationsstelle desselben in der Zunge eine $^3/_4$ cm im Durchmesser haltende Oeffnung, in welcher ein weisser Körper stak, der sich bei Sondenberührung hart anfühlte. Die Extraktion des Fremdkörpers war ziemlich schwierig. Er erwies sich als ein etwa 2 cm langes, hartes, an seiner Oberfläche warziges Konkrement, das mit seinem Hauptanteil im Gewebe der linken Tonsille eingebettet war, dessen Basis, nach vorn gelegen, die Lücke im Gaumenbogen ausgefüllt hatte. Es handelte sich also um einen ziemlich grossen Tonsillarstein, welcher den vorderen Gaumenbogen durch Usur durchbrochen und in der hierdurch entstandenen Lücke sichtbar geworden war, ohne dass je während des Verlaufes Schmerzen oder auch nur unangenehme Empfindungen wahrgenommen worden wären. Die chemische Untersuchung des Steins ergab kohlen- und phosphorsauren Kalk.

Oskar Hirsch stellt vor: 1. einen Soldaten bei dem er die **Radikaloperation der Stirnhöhle nach Killian in Lokalanästhesie gemacht hat**; er rühmt die Vorzüge des Verfahrens gegenüber der Operation in Allgemeinnarkose. 2. 29 jährigen Soldaten, der im Juni 1915 einen Halsschuss erhielt. Er wurde tracheotomiert und mit Kanüle am 22. August 1915 ins Garnisonspital eingeliefert. Im Oktober 1915 kam Patient in meine Behandlung. Es bestand eine Obliteration des Luftrohres vom subglottischen Raum bis zur Tracheotomie-

öffnung. Am 23. Januar 1916 Laryngofissur in Lokalanästhesie mit Exzision der Narben unterhalb der Stimmbänder, Entfernung eines Teiles des Ringes des Ringknorpels und der Narben oberhalb der Tracheotomieöffnung. Anfangs wurde dieses rinnenförmig wieder hergestellte Luftrohr mit Tampons offen gehalten, später mit einer Schornsteinkanüle. Seit Mai 1915 begann die Dilatationsbehandlung mit Bolzen, die infolge häufiger Beurlaubung des Patienten erst heute dem Abschlusse nahe ist. Patient atmet bereits mit verstopfter Kanüle Tag und Nacht. Zur Deckung des Defektes hat H. ein Knorpelplättchen aus der Rippe in eine Hautfalte, deren Basis an der Tracheotomieöffnung sich befindet, einheilen lassen. In diesem Stadium zeigt H. den Pat. und wird ihn nach gelungener Deckung des Defektes nochmals vorführen.

Emil Glas: Auf Grund einer umfangreichen Statistik, die nach diesem Kriege in bezug auf die therapeutischen Massnahmen bei Kehlkopfverletzungen wird gemacht werden müssen, wird man die endolaryngealen Eingriffe bei Larynx- und Trachealstenose gegenüber der Laryngotracheofissur (beziehungsweise Laryngostomie) abzuwarten haben. Es gibt Fälle chronischer Stenose nach Kehlkopfverletzung, bei welchen die langsam ansteigende Dilatationsbehandlung zum Ziele führt, und verweist Vortr. auf jene Fälle vollkommenen Verschlusses, bei denen im Anschluss an eine Perforierung der Narbenmasse die Bougierung ohne Ende zu einer wesentlichen Besserung Veranlassung gab. Glas führte in solchen Fällen ein an seiner rückwärtigen Fläche stumpfes, perforiertes, mit Seidenfäden armiertes Messer durch die Narbenmasse und leitete den Seidenfaden bei der Tracheotomieöffnung nach aussen. Im Anschluss hieran Durchziehen von Drainrohren. Für Fälle von Kehlkopfverletzungen mit Perichondritis und Fixation der Stimmbänder ist auch die Prognose der Laryngofissur mit anschliessender Narbenexzision nicht günstig. Jedenfalls wird eine genaue Sichtung des Materiales und neuerliches genaues Abwägen aller Momente künftighin den Vorteil jeder der beiden Methoden neuerlich zu bestimmen haben.

Oskar Hirsch (Schlusswort): Zu den Erörterungen des Herrn Glas über die Vorzüge der Dilatationsbehandlung gegenüber der Laryngofissur gab der vorgestellte Fall keinen Anlass. Denn die Dilatationsbehandlung kommt als alleinige Behandlung nur dort in Betracht, wo eine Lücke im verengten Luftrohr vorhanden ist oder wenigstens auf endolaryngealem Wege geschaffen werden kann. Hier bestand eine undurchgängige derbe Narbe, die vom subglottischen Raum bis zur Tracheotomieöffnung reichte.

Menzel: Durchschuss durch den vorderen Teil der beiden Schildknorpelplatten.

Die Verletzung erfolgte vor $1^1/_2$ Jahren. Die Schussrichtung verläuft in schiefer Linie von links vorn nach rechts hinten. Die Untersuchung zeigt, dass der Schuss genau die Ebene beider Stimmbänder getroffen hat, die in ihren vorderen zwei Dritteln miteinander verwachsen in eine zusammenhängende weisse Narbenmasse verwandelt sind. Ebenso sind die beiden Ventriculi Morgagni durch Narbenbildung verstrichen.

Eine zweite kleinere, halbmondförmige, nur wenig in das Larynxlumen vorspringende Narbenfalte befindet sich etwa 3—4 mm oberhalb der zuerst beschriebenen, so dass zwischen den beiden eine Bucht entstanden ist. Aryknorpel und die hinteren Anteile der beiden Stimmbänder sind frei beweglich, die interligamentöse Narbe bei Phonation faltbar. Therapeutisch ist die Beseitigung der Narbe mittels Elektrolyse angezeigt, wodurch der Rezidivgefahr vorgebeugt wird.

Hanszel.

III. Briefkasten.

Personalnachrichten.

Dr. Carl Zarniko (Hamburg) hat den preussischen Professortitel erhalten.

Der Nachruf auf unseren Spezialkollegen Ziem erscheint in nächster Nummer.

Für die Redaktion verantwortlich Prof. Dr. G. Finder, Charlottenburg, Augsburger Str. 38.
Druck von L. Schumacher, Berlin N. 4.

Jahrgang XXXIII. November 1917. No. 11.

Internationales Centralblatt

für

Laryngologie, Rhinologie

und verwandte Wissenschaften.

Unter ständiger Mitarbeiterschaft

von

W. Albrecht (Tübingen), **L. Bayer** (Brüssel), **G. Bradt** (Berlin), **Calamida** (Mailand), **O. Chiari** (Wien), **R. Dreyfuss** (Strassburg), **O. T. Freer** (Chicago), **W. Freudenthal** (New York), **v. Gilse** (Haarlem), **Gontier de la Roche** (Toulon), **F. Hanszel** (Wien), **H. Hecht** (München), **R. Hoffmann** (Dresden), **G. Jonquière** (Bern), **R. Kotz** (München), **Ino Kubo** (Fukuoka), **Lautmann** (Paris), **E. J. Moure** (Bordeaux), **Nadoleczny** (München), **Polyak** (Budapest), **Schlittler** (Basel), **O. Seifert** (Würzburg), **W. Sobernheim** (Berlin), **A. von Sokolowski** (Warschau), **E. Stangenberg** (Stockholm), **R. Steiner** (Prag), **Tapia** (Madrid)

herausgegeben

von

GEORG FINDER

Berlin.

Monatlich erscheint eine Nummer,
am Schlusse des Abonnementsjahres Titel, Namen- und Sachregister.
Preis des XXXIII. Jahrgangs (Januar—Dezember 1917) **15 Mark.**

Berlin 1917.
Verlag von August Hirschwald.
NW., Unter den Linden 68.



Verlag von **August Hirschwald** in Berlin.

MACKENZIE, Dr. Morell, **Die Krankheiten des Halses und der Nase.** Deutsch herausgegeben und mit Zusätzen versehen von Dr. F. Semon. I. Bd.: Die Krankheiten des Pharynx, Larynx und der Trachea. gr. 8. Mit 112 Holzschn. 1880. 18 M. — II. Bd.: Die Krankheiten des Oesophagus, der Nase und des Nasenrachenraums. gr. 8. Mit 93 Holzschn. 1884. 18 M.

MIKULICZ, Prof. Dr. J., u. Priv.-Doz. Dr. P. MICHELSON, **Atlas der Krankheiten der Mund- und Rachenhöhle.** 44 Buntdrucktaf. mit erläut. Text. 1892. 80 M.

MOST, Dr. Aug., **Die Topographie des Lymphgefässapparates des Kopfes und Halses.** 1906. gr. 8. Mit 11 Tafeln und 2 Textfiguren. 9 M.

NAVRATIL, v., Prof. Dr. Emerich, **Entstehung und Entwicklung der Laryngoskopie.** Erinnerungen aus meiner ärztlichen Tätigkeit. 1858—1913. gr. 8. 1,60 M.

OTABE, Dr. S., **Tiefatmen für unsere Gesundheit.** gr. 8. Mit 1 Tafel und 3 Abbildungen im Text. 1914. 1 M. 60.

ROSENTHAL, Dr. Carl, **Die Erkrankungen der Nase, deren Nebenhöhlen und des Nasenrachenraumes.** Ein kurzgefasstes Lehrbuch für Aerzte und Studierende. Zweite vermehrte und verb. Auflage. 1897. gr. 8. Mit 41 Fig. 6 M.

— — **Die Erkrankungen des Kehlkopfes.** Ein kurzgefasstes Lehrbuch für Aerzte und Studierende. gr. 8. Mit 68 Fig. 1893. 8 M.

SCHREIBER, Prof. Dr. Julius, **Ueber den Schluckmechanismus.** gr. 8. Mit 22 Figuren und 2 Doppeltafeln. 1904. 3 M.

SEMON, Prof. Dr. Sir Felix, **Forschungen und Erfahrungen 1880—1910.** Eine Sammlung ausgewählter Arbeiten. gr. 8. 2 Bde. mit 5 Taf. u. zahlr. Textfig. 1912. 32 M.

SOKOLOWSKI, Primararzt Dr. A., **Klinik der Brustkrankheiten.** gr. 8. Zwei Bände. 1906. 32 M.

TRAUTMANN, Geh. Med.-Rat Prof. Dr. F., **Chirurgische Anatomie des Schläfenbeins,** insbes. für Radikaloperation. 4. Mit 2 Taf. u. 72 Stereoskopen. 1898. 60 M.

— — **Anatomische, pathologische und klinische Studien über Hyperplasie der Rachentonsille,** sowie chirurgische Behandlung der Hyperplasie zur Verhütung von Erkrankungen des Gehörorgans. Folio. Mit 7 Tafeln und 12 stereoskop. Photographien nach Sektionspräparaten. 1886. 40 M.

— — **Leitfaden für Operationen am Gehörorgan.** Mit 27 Textfiguren. 1901. (Bibliothek v. Coler-v. Schjerning. IV. Bd.) 4 M.

Verhandlungen des III. Internationalen Laryngo-Rhinologen-Kongresses Berlin, 30. August bis 2. September 1911. Teil I: Referate. Herausg. im Auftrage des internat. Komitees für die Laryngo-Rhinologen-Kongresse von Prof. Dr. G. Finder: Sekretär des Komitees. Mit 6 Kurven im Text. gr. 8. 1911. 4 M. — Teil II. Verhandlungen. Herausg. vom Generalsekretär Prof. Dr. A. Rosenberg. gr. 8. Mit dem Porträt B. Fraenkel's und Abbildungen im Text. 1912. 10 M.

WOELFLER, Prof. Dr. A., **Die chirurgische Behandlung des Kropfes.** gr. 8. 1887. 2 M. 40.

— — — **Die chirurgische Behandlung des Kropfes.** II. Teil. gr. 8. Mit 4 Tafeln und 37 Holzschnitten. 1890. 8 M.

— — — III. Teil. **Die Behandlungsmethoden des Kropfes,** mit besonderer Berücksichtigung der vom Hofrath Billroth 1878—84 an der Wiener Klinik und vom Verf. 1886—90 an der Grazer Klinik behandelten Fälle. 1891. gr. 8. Mit 2 Tafeln und Holzschn. 9 M.

— — **Ueber die Entwickelung und den Bau des Kropfes.** gr. 8. Mit 19 lithogr. Tafeln. 1883. (Sonderabdruck aus dem Archiv für klin. Chir.) 22 M.

Internationales Centralblatt

für

Laryngologie, Rhinologie

und verwandte Wissenschaften.

Jahrgang XXXIII. Berlin, November. 1917. No. 11.

I. Constantin Heinrich Ziem †.

Die Septembernummer des Centralblatts brachte in aller Kürze die Nachricht von dem Hinscheiden unseres Fachkollegen Ziem in Danzig. Mit ihm ist ein Mann von uns geschieden, dessen Lebensarbeit für die Entwicklung der Rhinologie von der grössten Bedeutung gewesen ist. Bei der Schnellebigkeit der heutigen Zeit ist es eine Pflicht der Dankbarkeit, auf die grossen Verdienste solcher Forscher hinzuweisen und das Andenken an ihre Leistungen in das Gedächtnis der jüngeren Generation zurückzurufen. Wie wenige von den heutigen Rhinologen wissen noch, dass Konrad Victor Schneider die alte galenische Lehre, dass der Schnupfen eine Krankheit des Gehirnes sei, als unrichtig erkannt und zuerst als die Stelle der Erkrankung die Schleimhaut nachgewiesen hat, wie wenige wissen, dass die ganze heutige Lehre von den Nebenhöhlenerkrankungen in den Erfahrungen und den Arbeiten von Constantin Heinrich Ziem ihre Begründung findet.

Constantin Heinrich Ziem wurde am 26. Dezember 1850 zu Frankfurt a. M. als Sohn eines begüterten Bauunternehmers geboren. Er besuchte das städtische Gymnasium seiner Vaterstadt, das damals von Tycho Mommsen, dem Bruder des Historikers, geleitet wurde. Nach einem ganz besonders glänzenden Examen bezog er 1869 die Universität Marburg, um Medizin zu studieren. Nachdem er in der Folge noch mehrere andere deutsche Universitäten besucht hatte, machte er im Jahre 1875

in Rostock die Staatsprüfung. Sein besonderes Interesse wandte sich damals der Augenheilkunde zu; er wurde Assistent bei Adolf Weber in Darmstadt, arbeitete bei Julius von Hasner in Prag und kam dann nach Breslau, wo er durch den mächtigen Einfluss von Rudolf Voltolini der Rhinologie zugeführt wurde. Er liess sich zuerst in Danzig nieder, ging aber schon 1879 nach Alexandrien, teils wohl weil er in dem „sonnigen Aegypten" Genesung von einem schweren eitrigen Leiden der Nase zu finden hoffte, teils weil er die ägyptische Augenkrankheit an Ort und Stelle studieren wollte. Er hat dort jedenfalls eine ausgedehnte Praxis getrieben; in seinen späteren Veröffentlichungen finden wir nicht selten Bezugnahme auf in Aegypten beobachtete Kranke. Im Jahre 1882 ist er in Hamburg, aber schon zwei Jahre später übersiedelte er wieder nach Danzig, wo er seitdem bis ein Jahr vor seinem Tode eine zeitweis sehr ausgedehnte Spezialpraxis betrieb. Kränklichkeit — er hatte schon als Kind eine schwere Osteomyelitis und eitrige Coxitis durchgemacht, später eine sehr schwere Kieferhöhleneiterung[1]), die für ihn der Ausgangspunkt einer grossen Anzahl für unsere Wissenschaft sehr folgenreicher Arbeiten wurde —, mannigfache Enttäuschungen und Zurücksetzungen verbitterten den ungewöhnlich begabten, etwas nervösen Mann derart, dass er in der wissenschaftlichen Diskussion manchmal die Grenzen des Sachlichen überschritt, und auch sich von dem persönlichen und wissenschaftlichen Verkehr mit den Kollegen in Danzig fast gänzlich zurückzog, so dass er in den letzten Jahrzehnten seines Lebens in selbstgewählter Einsamkeit und Verlassenheit ganz in der wissenschaftlichen Arbeit in seinem Spezialgebiet aufging. Infolge eines Schlaganfalls im Jahre 1915 begann sein Geist allmählich zu zerfallen, bis ihn am 6. Juli 1917 ein sanfter Tod aus der geistigen Umnachtung erlöste. So traurig endete ein Forscherleben, dem es durch Mühe und Arbeit vergönnt war, nachhaltig fördernd auf den Fortschritt seines Wissensgebietes zu wirken.

Seine ausserordentlich zahlreichen Arbeiten — ich habe deren 127 zusammenstellen können, bin aber überzeugt, dass die Liste bei weitem nicht vollständig ist — zeichnen sich zum grossen Teil durch eine ganz ungewöhnliche Belesenheit und Literaturkenntnis sogar auf der Medizin

1) Bei der Behandlung der Kieferhöhleneiterung war ein Stück des scharfen Löffels abgebrochen und blieb drei Monate in der Höhle liegen, immer weitere Eiterung unterhaltend. Raugé (Annales des maladies de l'oreille etc., 1894, p. 631) nennt diese Tatsache: „un accident fort heureux pour la rhinologie;" dem in den Sinus verirrten Löffel „sont dus les immenses progrès faits dans les dernières années sur cette question des sinusites".

ganz fernliegenden Gebieten aus[1]), wie durch eine grosse Konsequenz des Denkens und durch einen „wissenschaftlichen Enthusiasmus“, der bei starken Geistern die Quelle wissenschaftlichen Fortschreitens zu sein pflegt.

Es sind im wesentlichen zwei Gebiete, in denen Ziem bahnbrechend gewesen ist und die er durch zahlreiche Beobachtungen und Forschungen — auch experimenteller Natur — immer und immer wieder befruchtet hat, die Lehre von den Nebenhöhlenerkrankungen und die Lehre von dem Zusammenhange der Nasenkrankheiten mit Erkrankungen anderer Organe in erster Linie des Auges. Bemerkenswert ist, dass in beiden Fällen Beobachtungen am eigenen Leibe der Ausgangspunkt für seine Untersuchungen und Forschungen gewesen sind. Ziem wies als der erste auf die Häufigkeit und die Bedeutung der Kieferhöhlenerkrankungen hin und zeigte, dass diese Erkrankung in der Regel ohne die sog. Schulsymptome verlaufe und sich nur durch Eiterausfluss aus der Nase und Kopfschmerz bemerkbar mache. Er empfahl die systematische Punktion der Kieferhöhle mit nachfolgender Probeausspülung als einzig sicheres diagnostisches Mittel und kämpfte mit der ihm eigenen Energie gegen die Ueberschätzung der Durchleuchtung.

Seine Annahme, dass es sich bei den von Nasenleiden abhängigen Erkrankungen benachbarter Organe (Auge, Gehirn usw.) in den meisten Fällen um die direkte Fortleitung einer Entzündung längs der Kontiguität handelt, wird wohl nicht allgemein anerkannt werden, jedenfalls sind seine zahlreichen Beobachtungen in dieser Hinsicht befruchtend gewesen.

P. Heymann.

Literaturverzeichnis Ziem's.

1. Ueber partielle und totale Verlegung der Nase. Monatsschr. f. Ohrenheilk. Nr. 1—4. 1879.
2. Ueber einige seltenere Affektionen des Gaumensegels. Ebendas. Nr. 10. 1879.
3. Ueber Blennorhoe der Nase und ihrer Nebenhöhlen (Ozaena). Ebendas. Nr. 4. 1880.
4. Ueber Asymmetrie des Schädels bei Nasenkrankheiten. Ebendas. Nr. 2ff. 1883.
5. Ueber den Abschluss der Mundhöhle von der Rachenhöhle bei Nasenatmung. Ebendas. Nr. 5. 1885.
6. Ueber Rosenschnupfen. Ebendas. Nr. 6. 1885.
7. Delirium und vorübergehendes Irresein nach Operationen in der Nase. Ebendas. Nr. 9. 1885.

1) In seinen Arbeiten finden sich Zitate aus dem 12-Tafelgesetz (5 Jahrh. vor Christi) aus Demosthenes, Sophocles, Plutarch, Xenophon, Flavius-Josephus, Sueton, Herodot und anderen alten Schriftstellern, ebenso auch neueren Historikern, Philosophen usw., z. B. aus Voltaire, Buffon, Rousseau, Bolingbroke, Danton u. a. Lautmann bemerkt bei der Besprechung einer Arbeit Ziem's, „dass grosse kulturhistorische Bildung einer medizinischen Arbeit nichts schadet, beweist Ziem in seinen Artikeln“.

8. Ueber die Anwendung des Gaumenhakens. Monatsschr. f. Ohrenheilk. Nr. 9. 1885.
9. Ueber die Beziehungen zwischen Nasen- und Zahnkrankheiten. Ebendas. Nr. 12. 1885.
10. Ueber die Einwirkung aromatischer Substanzen auf die Nasenschleimhaut. Deutsche med. Wochenschr. Nr. 38. 1885.
11. Ueber inspiratorisches Zusammenklappen der Nasenflügel. Ebendas. Nr. 46. 1885.
12. Ueber Abhängigkeit der Enuresis nocturna von Nasenobstruktion. Allg. med. Centralzeitg. Nr. 64. 1885.
13. Ueber die Bedeutung von Zahnkrankheiten für die Entstehung von Nasenleiden. Ebendas. Nr. 70. 1885.
14. Geschichtliche Notiz über das Schwellgewebe der Nasenschleimhaut. Ebendas. Nr. 99. 1885.
15. Ueber Nasenblennorrhoe bei Neugeborenen. Ebendas. Nr. 101. 1885.
16. Zur Geschichte der falschen Zähne. Ebendas. Nr. 71. 1885.
17. Ueber Intoxikation durch Kokain. Ebendas. Nr. 90. 1885.
18. Ueber Bedeutung und Behandlung der Naseneiterungen. Monatsschr. f. Ohrenheilk. Nr. 2—4. 1886.
19. Notiz zur Konservierung der Rachen- und Kehlkopfspiegel. Ebendas. Nr. 5. 1886.
20. Ueber neuralgische und nervöse Begleiterscheinungen bei Nasen- und Rachenkrankheiten. Ebendas. Nr. 8/9. 1886.
21. Ueber die Wege der Intoxikation durch Kokain. Allg. med. Centralzeitg. Nr. 11. 1886.
22. Ueber die Ursachen der Anschwellung der Nasenschleimhaut. Ebendas. Nr. 16/17. 1886.
23. Ueber Anwendung des Menthol bei Nasenkrankheiten. Ebendas. Nr. 15, 19 u. 20, 21. 1886.
24. Ueber die Abhängigkeit einiger Augenleiden von Rachenkrankheiten. Ebendas. Nr. 20. 1886.
25. Ueber Nebenwirkungen des Kokain. Deutsche med. Wochenschr. Nr. 21. 1886.
26. Ueber das Zusammentreffen von Trachom der Bindehaut mit Katarrhen der Nasenschleimhaut. Allg. med. Centralzeitg. Nr. 23. 1886.
27. Ueber die Abhängigkeit der Migräne von Krankheiten der Nasenhöhle und der Kieferhöhle. Ebendas. Nr. 35/36. 1886.
28. Zur Pathologie der Lippen. Ebendas. Nr. 68/69. 1886.
29. Ein Bernsteinknopf im Ohr. Monatsschr. f. Ohrenheilk. Nr. 5. 1887.
30. Ueber Operationen im hinteren Abschnitt der Nase unter Leitung des Fingers. Ebendas. Nr. 8. 1887.
31. Ueber die Ursachen der Anschwellung der Rachentonsille. Allg. med. Centralzeitung. Nr. 16. 1887.
32. Iritis bei Eiterung der Nase und ihrer Nebenhöhlen. Centralblatt f. prakt. Augenheilk. Nr. 4. 1887.
33. Zur Pathologie der Wange. Allg. med. Centralzeitg. Nr. 30/31. 1887.
34. Abszess in der Orbita und Tränensackfistel bei Eiterung der Kieferhöhle. Ebendas. Nr. 37. 1887.
35. Abszess im unteren Augenlide bei Eiterung der Kieferhöhle und Periostitis einer Zahnwurzel. Ebendas. Nr. 48/49. 1887.
36. Sehstörungen nach Anwendung des Galvanokauters in der Nasenhöhle. Centralblatt f. prakt. Augenheilk. 1887.
37. Ueber Verhütung der Diphtherie. Eine gemeinverständliche Abhandlung. Weber. Danzig 1887.
38. Notiz über Operationen im hinteren Abschnitt der Nase unter Leitung des Fingers. Monatsschr. f. Ohrenheilk. Nr. 5. 1888.
39. Die Entstehung der Peritonsillitis. Bemerkungen über Perichondritis des Kehlkopfes. Ebendas. Nr. 9. 1888.
40. Zur Lehre von der sympathischen Ophthalmie. Internat. med. Rundschau. Nr. 10/11. 1888.
41. Zur Genese der Gesichtsrose. Deutsche med. Wochenschr. Nr. 19. 1888.

42. Ueber Einschränkung des Gesichtsfeldes bei Erkrankungen der Nase und ihrer Nebenhöhlen. Berliner klin. Wochenschr. Nr. 37. 1888.
43. Kokain bei Nachblutung aus der Nase infolge von Nieskrampf. Deutsche med. Wochenschr. Nr. 40. 1888.
44. Ueber das zweckmässigste Verfahren zur Eröffnung der Kieferhöhle. Therap. Monatsh. April-Mai 1888.
45. Entgegnung auf die Abwehr des Herrn Suchanek. Monatsschr. f. Ohrenheilk. Nr. 2. 1889.
46. Ueber Einschränkung des Gesichtsfeldes bei Nasenkrankheiten. Deutsche med. Wochenschr. Nr. 5. 1889.
47. Zur Lehre von der Parotitis. Monatsschr. f. Ohrenheilk. Nr. 7. 1889.
48. Ueber intraokulare Erkrankungen bei Nasenleiden. Ebendas. Nr. 8. 1889.
49. Ueber metastatische Erkrankungen bei Nasenleiden. Ebendas. Nr. 11. 1889.
50. Zur Diagnose und Behandlung der Erkrankungen der Kieferhöhle nebst Antwort an Dr. Broich. Berliner klin. Wochenschr. Nr. 11 u. 34. 1889.
51. Zur Behandlung der Warzen der Nasen- und Gesichtshaut. Monatsschr. für Ohrenheilk. Nr. 12. 1889.
52. Notiz über die Probepunktion der Kieferhöhle. Berliner klin. Wochenschr. Nr. 34. 1889.
53. Intraokulare Erkrankungen bei Nasenleiden. Ebendas. Nr. 38/39. 1889.
54. Geschichtliche Notiz über Enuresis nocturna bei Nasenleiden. Arch. f. Kinderheilk. Bd. 11. Mai 1889.
55. Die Verkrümmungen der Wirbelsäule bei obstruierendem Nasenleiden. Monatsschrift f. Ohrenheilk, Nr. 5. 1890.
56. Ueber den Nachweis der Naseneiterung im allgemeinen. Bemerkungen über die sog. Tornwald'sche Krankheit. Ebendas. Nr. 7. 1890.
57. In Sachen der Durchleuchtung. Berliner klin. Wochenschr. Nr. 36. 1890.
58. Bemerkungen zu der Arbeit des Herrn Dr. Gerber über Rachennasalkatarrh und die sog. Tornwald'sche Krankheit. Therap. Monatsh. April 1890.
59. Geschichtliche Bemerkungen über Einschränkung des Gesichtsfeldes bei Nasenkrankheiten. Centralbl. f. Augenheilk. Mai 1890.
60. Bemerkungen zu dem Aufsatze des Herrn Dr. Poelchen zur Anatomie des Nasenrachenraumes. Virchow's Arch. Bd. 119. 1890.
61. Ueber den Nachweis der Naseneiterung im allgemeinen. Bemerkungen über die sog. Tornwaldt'sche Krankheit. Monatsschr. f. Ohrenheilk. Nr. 7. 1891.
62. Extraktion einer abgebrochenen Irrigationskanüle aus der Kieferhöhle. Berliner klin. Wochenschr. Nr. 17. 1891.
63. Durchleuchtung oder Probedurchspülung der Kiefer- und Stirnhöhle. Ebendas. Nr. 24. 1891.
64. In Sachen der Durchleuchtung der Oberkieferhöhle. Ebendas. Nr. 36. 1891.
65. Notiz über Lufthaltigkeit der Parotis. Nochmals die Durchleuchtung der Kieferhöhle. Ebendas. Nr. 48. 1891.
66. Nochmals die Durchleuchtung der Oberkieferhöhle. Ebendas. Nr. 48. 1891.
67. Ueber das Schwellgewebe des Auges. Virchow's Arch. Bd. 126. 1891.
68. Contribution au traitement des sténoses nasales. Revue intern. de rhinol. Nr. 4. 1892.
69. Zur Darstellung der Beziehungen zwischen Augen- und Nasenkrankheiten. Monatsschr. f. Ohrenheilk. Nr. 5. 1892.
70. Des affections intraoculaires consécutives aux maladies du nez. Arch. intern. de laryng. etc. Nr. 5. 1892.
71. Ueber äussere Anwendung von Kanthariden bei Nasen- und Halskrankheiten. Monatsschr. f. Ohrenheilk. Nr. 6. 1892.
72. Nochmals die sog. Tornwaldt'sche Krankheit. Wiener klin. Wochenschr. Nr. 6. 1892.
73. Ueber den Nachweis der Naseneiterung im allgemeinen. Bemerkungen über die sog. Tornwaldt'sche Krankheit. Monatsschr. f. Ohrenheilk. Nr. 7. 1892.
74. Ueber Palpation des oberen und unteren Rachenraumes sowie der Kehlkopfhöhle. Therap. Monatsh. Heft 8. 1892.

75. Zur Behandlung der paraaurikulären Abszesse und der akuten Mittelohreiterung. Monatsschr. f. Ohrenheilk. Nr. 10. 1892.
76. Nochmals die sog. Tornwaldt'sche Krankheit und die Palpation des Nasenrachenraumes. Therap. Monatsh. Heft 12. 1892.
77. Ueber intraokuläre Erscheinungen im Gefolge der Nasenkrankheiten. Münch. med. Wochenschr. Nr. 16. 1892.
78. Ueber Iritis bei Eiterung der Nase. Wiener klin. Wochenschr. Nr. 29. 1892 cfr. New York med. Wochenschr. Mai 1892.
79. Ueber Durchleuchtung der Gesichtsknochen. Berliner klin. Wochenschr. Nr. 33. 1892.
80. Iritis d'origine nasale. Annal. des mal. de l'oreille etc. Nr. 1. 1893.
81. Die neueste Phase der elektrischen Durchleuchtung in der Diagnostik der Eiterungen der Oberkieferhöhle. Petersburger med. Wochenschr. Nr. 6. 1893.
82. La dernière phase de l'éclairage électrique dans le diagnostic de l'empyème maxillaire. Revue intern. de laryng. 1893.
83. Beziehungen zwischen Augen- und Nasenkrankheiten. Monatsschr. f. Ohrenheilk. Nr. 8/9. 1893.
84. Nochmals die Durchleuchtung der Kiefer- und Stirnhöhle. Ebendas. Nr. 12. 1893.
85. Durchschnitte des Kopfes. Danziger Naturf.-Ges. 1893.
86. Ueber Durchleuchtung des Auges. Wiener kin. Wochenschr. Nr. 5. 1893.
87. Ueber Entfernung von Fremdkörpern aus dem Gehörgang. Monatsschr. für Ohrenheilk. Nr. 4. 1894.
88. La note sur la valeur des miroirs métalliques. Arch. intern. de laryng. Nr. 5. 1894.
89. Ueber Metallspiegel. Monatsschr. f. Ohrenheilk. Nr. 6. 1894.
90. Zur Behandlung der Verbiegungen der Nasenscheidewand. Ebendas. Nr. 7. 1894.
91. Zur Operation der adenoiden Vegetationen. Ebendas. Nr. 11. 1894.
92. Nasenleiden bei Infektionskrankheiten. Münch. med. Wochenschr. Nr. 49. 1894.
93. Zur Lehre von den Verletzungen des Auges. Wiener med. Wochenschr. Nr. 32. 1894.
94. Sur les conditions de pénétration de la trompe d'Eustache par les lavages du nez. Annal. des mal. de l'oreille. Nr. 3. März 1895.
95. Nochmals die Ueberschätzung der Durchleuchtung der Kieferhöhle. Monatsschrift f. Ohrenheilk. Nr. 5. 1895.
96. Ein Fall von vorübergehender Aphasie nach Scharlachdiphtherie. Ebendas. Nr. 6. 1895.
97. Nochmals die Erkrankungen der Nase bei Infektionskrankheiten bes. auch bei Diphtherie. Münchener med. Wochenschr. Nr. 8. 1895.
98. The operative and dietetic treatment of suppuration of the accessory cavities of the nose. Journ. of laryng. etc. Nr. 10. 1895.
99. A contribution to the study of injuries of the eye. Glasgow med. journ. Januar 1895.
100. Ueber Beziehungen der Nasenkrankheiten zur Psychiatrie. Monatsschr. für Ohrenheilk. Nr. 11. 1895.
101. Eine neue Druckpumpe und ihre Bedeutung für die praktische Augenheilkunde. Juli 1895.
102. Ueber Fremdkörper in der Kieferhöhle. Monatsschr. f. Ohrenheilk. Nr. 1. 1896.
103. Zur Autoskopie des Kehlkopfes. Ebendas. Nr. 3. 1896.
104. Voltolini und die Autoskopie des Kehlkopfes. Ebendas. Nr. 6. 1896.
105. Rapport entre les affections nasales et mentales. Annal. des mal. de l'oreille Nr. 9. 1897.
106. Ueber Beziehungen der Nasenkrankheiten zur Psychiatrie. Monatsschr. für Ohrenheilk. Nr. 11/12. 1897.
107. The relation of nasal to mental disease. The Laryngoscope. S. 151. 1897.
108. Zur Aetiologie der malignen Tumoren. Monatsschr. f. Ohrenheilk. Nr. 3. 1900.
109. Pseudokarzinom der Zunge. Ebendas. Nr. 4. 1900.
110. Ueber Aetiologie und Therapie der eitrigen Erkrankungen der Nase und ihrer Nebenhöhlen. Ebendas. Nr. 9. 1900.

111. Ueber Beziehungen von Nasenkrankheiten zu Knochen- und Gelenkkrankheiten. Die Bedeutung der Diätetik und Hygiene hierbei. Ebendas. Nr. 5. 1900.
112. Ueber die Beziehungen des Kataraktes zu Nasenkrankheiten. Virchow's Arch. Bd. 162. 1900.
113. Zur Lehre vom Trachom. Wiener klin. Wochenschr. Nr. 41/42. 1900.
114. On the relation between diseases of the eyes and especially cataract and diseases of the nose. Journ. of laryng. p. 416. 1901.
115. Iritis et maladies nasales. Arch. intern. de laryng. Nr. 6. 1903.
116. Zur Lehre von der Anosmie, Parosmie und Pareugesie. Monatsschr. f. Ohrenheilk. Nr. 9. 1904.
117. Osservazioni sulla parosmia l'anosmia e l'ageusia. Atti del settimo congresso della soc. ital. di laring. etc. Napoli 1904. p. 209.
118. Ueber die Bedeutung von Nasenkrankheiten bei Behandlung sog. skrophulöser Erkrankungen der Augen. Monatsschr. f. Ohrenheilk. Nr. 6. 1907.
119. Ueber die Bedeutung von Nasenkrankheiten bei der sympathischen Ophthalmie. Med. Klinik. Nr. 18. 1908.
120. Einige Worte über Entzündung der Stirnhöhle. Ebendas. Nr. 3. 1909.
121. Parésie du nerf moteur oculaire commun et maladies nasales. Arch. intern. de laryng. Nr. 5. 1909.
122. Cataracte sénile et maladies nasales purulentes. Ibidem. Nr. 2. 1910.
123. Ueber Beziehungen der Lähmung des Nervus oculomotorius zu Krankheiten der Nase bzw. der Keilbeinhöhle. Med. Klinik. Nr. 9. 1910.
124. De l'importance des maladies nasales dans les traumatismes de la tête. Rev. hebd. de laryng. Nr. 26. 1910.
125. Ueber die Bedeutung von Nasenkrankheiten bei Verletzungen des Kopfes. Klin.-therap. Wochenschr. Nr. 41. 1910.
126. La peste et le nez. Rev. hebd. de laryng. Nr. 25. 1911.
127. Zur Behandlung der eitrigen Entzündung der Hornhaut. Klin.-therap. Wochenschr. Nr. 49. 1911.

II. Referate.

a) Allgemeines, obere Luftwege.

1) **Osergier** (Orenburg). **Die Frequenz und Verteilung des Sarkoms in der Schweiz in den Jahren 1905-1914.** *Berner Diss. Verlag Hans Saup. Bern 1916.*

In Hamburg kamen 1872 bis 1898 auf 100 Krebstodesfälle 4,7 Sarkomfälle; in Oesterreich hatten 1898—1900 von den in den Krankenanstalten an bösartigen Neubildungen Gestorbenen 15,3 pCt. an Sarkom gelitten.

In der Schweiz gab es in den letzten zehn Jahren 2573 Sarkomtodesfälle. Davon entfallen auf das männliche Geschlecht 18,92 pCt., auf das weibliche 17,75 pCt.; Sarkome des äusseren Halses 7,34 und 5,25, Sarkome des Kehlkopfs 1,07 und 0,37 pCt.

Die meisten Sarkomtodesfälle fielen in die mittleren Lebensjahre von 30—50.

Was die Verteilung auf die verschiedenen Gegenden der Schweiz anbetrifft, so weisen die Urkantone etwas mehr Fälle auf als die übrige Schweiz und die deutschen Landesteile etwas mehr als die französischen. Die Zahlen der Sarkomtodesfälle blieben in den verschiedenen Jahren und Jahrzehnten nahezu konstant.

In der Schweiz, besonders in ihren Gebirgsgegenden sind die bösartigen Neubildungen relativ häufig.

Das Knochensystem ist das häufigst befallene, nämlich

männlich	18,92 pCt.,	weiblich	17,75 pCt.
der äussere Hals männlich . .	4,11 „	„	2,56 „
die Schilddrüse „ . .	2,13 „	„	2,18 „
der Atmungsapparat „ . .	2,79 „	„	1,39 „

JONQUIÈRE.

2) **Thost** (Hamburg). **Lymphosarkom der oberen Luftwege und Sarkoid der Haut (Boeck'sche Krankheit).** *Monatsschr. f. Ohrenheilk. Jahrg. 51. S. 81—111.*

Verf. berichtet ausführlich über einen 61jährigen Patienten, welcher die charakteristischen Erscheinungen eines Lymphosarkoms des Rachens und später auch des Kehlkopfeinganges darbot, zugleich aber auch wegen einer Hautaffektion — Boeck'sche Krankheit — bei Unna in Behandlung stand. Wiederholte und von verschiedenen Pathologen vorgenommene mikroskopische Untersuchung den Tonsillen entnommener Geschwulstteile ergab einfache Hyperplasie des lymphatischen Gewebes, ohne eigentliches Sarkom. Nach Abtragung der hypertrophischen Partien trat stets wieder Neubildung auf, Röntgenbehandlung brachte eher eine Verschlechterung des Allgemeinzustandes. Der Prozess dehnte sich auf seitliche Pharynxwand und Zungengrund aus, es trat ausgedehnte Ulzeration ein und Pat. ging an einer plötzlich eintretenden Blutung aus dem Rachen zu Grunde.

Thost geht dann näher auf das zuerst von Boeck-Christiania beschriebene und daher auch am besten als Boeck'sche Krankheit zu bezeichnende Krankheitsbild ein, da die anderen Namen — Boeck'sches Lupoid, Boeck-sches Sarkoid — vorläufig noch keine Berechtigung zu haben scheinen. Boeck selbst bezeichnete nach den ersten Fällen die Krankheit als benignes Sarkoid — und hob als charakteristisch hervor: symmetrische Eruption hanfkorn- bis bohnengrosser Knoten in der Haut, namentlich im Genick, in der behaarten Kopfhaut, am Rücken und den Streckseiten der oberen Extremitäten, bläulichrot im Involutionsstadium, gelbliche eventuell sogar braunschwarze Pigmentation der betreffenden Hautstellen, nie Erweichung oder Ulzeration und exquisit chronischer Verlauf der Affektion. Mikroskopisch fanden sich die im Korium liegenden Geschwulstherde zusammengesetzt aus Herden epitheloider Gewebszellen, wenig Leukozyten und Mastzellen und selten Riesenzellen von sarkomatösem Typus.

Während nun diese ersten Fälle keine Schleimhautveränderungen zeigten und das typische Bild des benignen Hautsarkoids darboten, glaubte dann Boeck bei den folgenden Fällen auch typische Schleimhautveränderungen nachweisen zu können, welche aber einen sehr diffusen Prozess darstellten (Nase) und histologisch stark an Tuberkulose erinnern, ohne dass aber Langhans'sche Riesenzellen nachzuweisen wären. Wohl aber fanden sich Bazillen, welche sowohl mikroskopisch als beim Tierexperiment dem Erreger der Tuberkulose sehr ähnlich waren, weshalb Boeck geneigt ist, den Prozess für ein Tuberkulid zu halten — benignes Miliarlupoid.

Nach Thost handelt es sich nun dabei um verschiedene Krankheitsbilder, wie übrigens auch die als Darier'sche Krankheit beschriebenen „subkutanen" Sarkoide, bei denen man mikroskopisch Riesenzellen findet, und die im Bau völlig

tuberkulösen Knötchen gleichen, sich deutlich von den durch Boeck zuerst beschriebenen unterscheiden. Im gleichen Sinn fasst auch Lewandowky die Sarkoide Darier's als gleichbedeutend auf mit dem Erythema induratum, während er das Boeck'sche Sarkoid als ein selbständiges Krankheitsbild ansieht. Auch Kuznitzky betont immer wieder, dass die Boeck'sche Krankheit nichts mit Tuberkulose zu tun hat, „es ist eine neuartige Allgemeinerkrankung nicht tuberkulöser Natur mit einer Vorliebe für die Lokalisation auf der Haut".

Was den vom Verf. beobachteten eingangs geschilderten Krankheitsfall anbelangt, so hält Thost die Möglichkeit resp. Wahrscheinlichkeit für gegeben, dass es sich nicht um ein zufälliges Zusammentreffen von Sarkoid der Haut und Lymphosarkom des Rachens handelt, sondern die Schleimhaut ebenso auf dem Wege der Lymphbahnen befallen wird, wie die Haut, und wir es also im Sinne Kuznitzky's mit einer Allgemeinerkrankung zu tun haben, diesmal mit Lokalisation sowohl in der Haut als in der Schleimhaut. SCHLITTLER.

3) **Rolland Pierre. Die Behandlung des Hautlupus mittelst Skarifikation und Kauterisation durch Chlorzink. (Sur le traitement du lupus par les scarifications avec cautérisations immédiates au chlorure de zinc.)** *Diss. Lyon 1913. 63 Seiten.*

Verf. empfiehlt angelegentlich das Verfahren von Nicolas und Moutot besonders zur Behandlung des Gesichtslupus: Skarifikation mit dem Instrument von Vidal, sorgfältige Blutstillung durch Aufpressen steriler Gaze, Aufstreichen 10proz. Chlorzinklösung event. hierauf noch Jodanstrich. SCHLITTLER.

4) **Wilms** (Heidelberg). **Operative oder Strahlenbehandlung der Karzinome.** *Deutsche med. Wochenschr. No. 7. S. 193. 1917.*

Es gibt Karzinome, die sich im wesentlichen für die Strahlenbehandlung eignen, andere, die zunächst zu operieren und dann zu bestrahlen sind, endlich solche, in denen die Wahl des Heilmittels vorläufig noch frei steht. Zu den ersteren gehören die weichen schnell wachsenden Karzinome. Kurze Zeit nach der Entwicklung solchen Karzinoms zeigen sich Metastasen, die sich schnell weiter ausbreiten. Der Körper verfügt in diesen Fällen über keine Abwehrenergien gegenüber der Krebswucherung, beherbergt vielleicht sogar Stoffe, welche der schnellen Wucherung günstig sind. Hierher gehören Karzinome, wie sie sich öfter an ein Dekubitalulkus der Zunge anschliessen, auch einzelne Mundbodenkarzinome und manche Rachenkarzinome. Die Operation ist in solchen Fällen nicht nur zwecklos, sondern in mancher Richtung vielleicht schädlich, da durch dieselbe eine Verschleppung von Krankheitskeimen in andere Gebiete stattfinden kann. Anders verhalten sich die Skirrhen, die monate- und oft jahrelang rein lokal bleiben können unter dem Einfluss starker Abwehrenergien des Körpers. Diese Krebsformen wird man operieren, der Vorsicht halber kann man aber eine nachfolgende Bestrahlung der Drüsengebiete vornehmen, um ganz sicher zu sein in bezug auf die Dauerheilung. Die Strahlenbehandlung scheint auch den Organismus in seinem Allgemeinzustande günstig zu beeinflussen, derart, dass derselbe gegen die Karzinomwucherung widerstandsfähiger wird. Auch in diesem Sinne

würde also bei operativ behandelten Karzinomen die nachfolgende Bestrahlung zwekmässig sein. R. HOFFMANN.

5) **Doerenberger. Wolhynisches Fieber in Flandern.** *Med. Korr.-Blatt des Württ. ärztl. Landesver. No. 33. 1917.*

Ende Januar 1916 wurden bei einem Regiment in Flandern Fälle von wolhynischem Fieber beobachtet. Herpes fand sich in etwa 3 pCt. der Fälle ausser an Kinn, Lippen, Nase, auch an der Mundschleimhaut. Der Herpes trat stets zu Beginn der Krankheit auf. Die Schleimhaut von Rachen und Kehlkopf zeigte in einigen Fällen ebenfalls im Beginn entzündliche Reizung mit leichten Schmerzen, Rötung, Hustenreiz, Heiserkeit, nicht nennenswerte Absonderung. SEIFERT.

6) **Wilms. Halsdrüsentuberkulose und Lazarettbehandlung.** *Münchener med. Wochenschr. No. 1. 1917. Feldärztl. Beil. S. 29.*

Von der Exstirpation ist abzusehen, da die Röntgentherapie nach jeder Richtung hin die besten Erfolge zeitigt und ausserdem noch den Vorteil bietet, ambulant (in 3 Wochen) durchgeführt werden zu können. KOTZ.

7) **Alexander Loch. Bericht über 200 in den ersten beiden Kriegsjahren an Hals, Nase und Ohren untersuchte und behandelte Verwundete aus dem Düsseldorfer Lazarett für Kieferverletzte.** *Passow und Schaefer, Beitr. zur Anatomie usw. d. Ohres. Bd. 9. und Diss. Giessen 1917.*

Der Bericht stellt eine Fundgrube interessanter Fälle dar, hauptsächlich sind es Nasen-, Nebenhöhlen- und Ohrverletzungen. Ausführlich beschrieben ist die in Düsseldorf geübte Methode der Septum- und Nebenhöhlenoperationen. Bei den Kieferhöhleneiterungen wurde sowohl nach Denker als nach Luc-Caldwell operiert. Der ersteren gibt der Verf. der besseren Uebersichtlichkeit den Vorzug; sie ist aber nur dann ausführbar, wenn der verletzte Gesichtsschädel noch eines weiteren Stützpunktes am aufsteigenden Ast des Oberkiefers beraubt werden darf. Ausser der Lokalanästhesie wurde fast jedes Mal auch noch Dämmerschlaf mit Morphium-Skopolamin erzeugt.

Alles Weitere, speziell auch die Ohrverletzungen, möge im Original nachgelesen werden. DREYFUSS.

b) Nase und Nasenrachenraum.

8) **Otto Müller** (Lehe). **Nasenatmung und Herzfunktion.** *Arch. f. Ohrenheilk. Bd. 101. H. 1 u. 2. S. 20.*

Ebenso wie die früheren atmungsdynamischen Studien des Verf.'s ist auch diese auf rein spekulativem Wege aufgebaut. Aus der Fülle der interessanten Gedanken und Anregungen mag, um nur eins herauszuheben, seine Theorie der Funktion der Nasenmuscheln angeführt sein. Nach M. dienen diese infolge des wechselnden Widerstandes, den sie durch ihr bald grösseres, bald kleineres Volumen in das Atmungsrohr einschalten und die hierdurch bedingten Veränderungen der intrathorakalen Druckverhältnisse als Regulatoren für den Blutrücklauf zum Herzen. Die Arbeit ist in folgende Abschnitte gegliedert.

A. Die Wechselbeziehungen zwischen Nase und Herz, ihre bisherige Auffassung und ihre atmungsdynamische Betrachtungsweise.

B. Physiologie.
1. Die thorakalen Druckverhältnisse bei der Atmung.
2. Auswirkung des intrathorakalen Druckes auf das Herz und die grossen Gefässe.
3. Das Wesen der Muschelschwellung.
4. Dynamische Wirkung der Nasenatmung auf die Herztätigkeit.
5. Beziehung der Zwerchfellatmung zur Nasenatmung und zur Herzfunktion.
6. Einteilung und Sonderung der Kreislaufsymptome nach der Triebanlage des linken Herzens und der Sauganlage des Atemmechanismus.

C. Pathologie.
1. Die Entwicklungsstadien der Lungenelastizität.
2. Gesetz des Kontrastes zwischen kleinstem anatomischen Atmungswiderstand in der Nase und dessen machtvoll universeller Wirkung im Körper.
3. Venöser Blutumlauf in den Bauchorganen in seiner Abhängigkeit von der Nasenatmung.
4. Koronarkreislauf in seiner Abhängigkeit von der Nasenatmung.
5. Der Lungenkreislauf in seiner Abhängigkeit von der Nasenatmung.
6. Nasenatmung und Blutdruck.

D. Therapie.
1. Allgemeine Richtlinien für die nasale Behandlung des Kreislaufes.
2. Spezielle Therapie des Kreislaufes von der Nase aus.
3. Möglichkeit der nasalen Beeinflussung der arteriellen Blutdruckhöhe.

E. Wertung und Aussichten der nasalen Herztherapie.

KOTZ.

9) **Karl Amersbach** (Freiburg i. Br.). **Untersuchungen über die ätiologische und therapeutische Bedeutung des Coccobacillus foetidus ozaenae Perez-Hofer.** *Arch. f. Laryng. Bd. 31. S. 155.*

In eingehender Weise wird die Literatur der Ozaenaforschung referiert. Es zeigt sich dabei, dass sowohl die bakteriologischen Untersuchungen und Tierexperimente von Perez-Hofer, wie auch die klinischen Resultate von Hofer-Kofler von einer Reihe von Autoren mit verschiedenen Resultaten nachgeprüft worden sind. Safranek und Mazza bestätigen beide die klinischen Befunde. Greif findet die bakteriologischen Ergebnisse und tierexperimentellen Befunde teilweise bestätigt, aber es gelang ihm mit Staphylokokken und Kolistämmen ähnliche Symptome in der Nase hervorzurufen, wie mit dem Perezbazillus. Burkhard und Oppikofer lehnen auf Grund ihrer tierexperimentellen Studien die Anschauungen von Perez-Hofer gänzlich ab. Neufeld erkennt den Perezbazillus nur als Erzeuger des spezifischen Fötors an, stellt sich aber hinsichtlich der anatomischen Veränderungen an den vorderen Muscheln der Versuchstiere in Gegensatz zu Perez-Hofer. Salomonsen wird durch die Resultate seiner bakteriologischen und serologischen Untersuchungen zu einer vollständigen Ablehnung der Anschaungen von Perez-Hofer veranlasst. Ref. möchte hier aber auf die Erwiderung von Hofer auf diese Angriffe im Archiv f. Laryngol.-Rhinologie Bd. 31, S. 1 hinweisen, welche

Auerbach aber in einem kurzen Nachwort nicht gelten lässt. Vor Perez-Hofer haben eine Reihe anderer Autoren Vakzinebehandlung (zumeist Autovakzine) mit mehr oder weniger gutem Erfolge geübt.

Die klinische Beobachtung der vom Autor in Freiburg behandelten Fälle ergab folgendes Resultat. Unter 31 mit mehr als 10 Injektionen von Perez-Vakzine behandelten Fällen konnte festgestellt werden:

eine wesentliche Besserung . . bei 9 Fällen = 29 pCt.
„ geringe Besserung . . . „ 14 „ = 45 „
refraktäres Verhalten . . . . „ 8 „ = 26 „

In 5 Fällen mit weniger als 11 Injektionen fand sich

eine wesentliche Besserung . . . . in 0 Fällen,
„ geringe „ . . . . . „ 5 „
refraktäres Verhalten . . . . „ 0 Fall.

Mit Friedländer-Vakzine wurden behandelt 6 Fälle:

wesentliche Besserung . . . in 2 Fällen,
wenig gebessert . . . . . 3 Fälle,
refraktär . . . . 1 Fall.

Mit Staphylokokkenvakzine behandelt: 2 Fälle mit mässiger Besserung.

Mit Pneumovakzine behandelt: 1 Fall, der sich refraktär verhielt.

Es wurden bis zu 100 Millionen Keime pro injectione angewendet.

Eine Schädigung durch die Vakzine fand nicht statt. Die nasale Reaktion war schwankend, sie trat nicht bloss bei Ozaenakranken auf, sondern auch in anderen Fällen, die sicher mit Ozaena nichts zu tun hatten. Diese „Herdreaktion", deren hervorstechendstes Symptom eine vermehrte Sekretion der Nasenschleimhaut ist, sieht der Verfasser als einen besonderen örtlichen Ausdruck der durch die Einverleibung der Vakzine im Organismus hervorgerufenen Allgemeinreaktion an, wobei allerdings das Vorhandensein eines Krankheitsherdes in der Nase, wenigstens in gewissem Sinne, Voraussetzung zu sein scheint, da die Vakzination nasengesunder Menschen eine nennenswerte Reaktion in der Nase nicht erkennen liess.

Für die Beurteilung des Erfolges dürfen die subjektiven Empfindungen der Patienten nicht verwendet werden, da sie mit dem objektiven Befunde häufig im Widerspruch stehen; eher schon mögen — quoad foetorem — die Angaben der Umgebung des Kranken gelten. Der Anfall der Wassermann'schen Blutprobe kann differentialdiagnostisch keine Entscheidung bringen, weil Lues und genuine Ozaena neben einander bestehen können. Im Gegensatz zu Hofer und Kofler fand A., dass gerade die Pharyngitis sicca sich gegenüber der Vakzinebehandlung refraktär verhält, selbst wenn die Nase gut beeinflusst zu sein schien. In Uebereinstimmung mit Hofer und Kofler stellt A. als den Ausdruck einer günstigen Beeinflussung fest, dass die Krusten zunächst ihr trockenes Aussehen verloren, weniger kompakt wurden und sich leichter von der Unterlage lösten. Zwischen Borken und Schleimhaut sammelte sich flüssiges Sekret an, wodurch die Austrocknung gehemmt und die Entfernung der Massen aus der Nase erleichtert wurde. Eine dauernde Befreiung der Nase von den Krusten wurde niemals beobachtet. Ebensowenig verschwand der Fötor dauernd, nur zeitweise war er mehr weniger aufgehoben.

Eine Besserung der Atrophien trat niemals ein, wenn man von einer vorübergehenden Sukkulenz und Rötung als vorübergehender Reaktion auf die Vakzineinjektion absieht.

A. fasst seine Beobachtung dahin zusammen, dass auf eine Einverleibung einer Vakzine des Coccobacillus foetidus ozaenae ein relativ hoher Prozentsatz von Fällen mit einer Besserung reagiert. Der Grad der Besserung ist schwankend, ein hoher Grad selten. Die Besserung scheint rasch mit dem Aufhören der Behandlung einer Verschlechterung Platz zu machen. Gleiche Ergebnisse wie Perez-Vakzine ergibt die Anwendung anderer Vakzinen, insbesondere die des Friedländer-Bazillus, so dass man eine nichtspezifische Wirkung der Vakzinen annehmen muss.

Im experimentellen Teil der Arbeit gibt Verf. zunächst einen Ueberblick über den anatomischen und histologischen Aufbau der Kaninchennase.

Zur Vakzinierung benutzte der Verf. Perez-Vakzine, wie auch solche von Colibazillus und Bacillus pyogenes bovis. Er stellt fest, dass beim Kaninchen unter Umständen der Perez-Hofer-Bazillus einen eitrigen Katarrh der Nase mit Atrophie der vorderen Muschel erzeugen kann. Das Charakteristikum dieser Atrophie ist der primäre Schwund des knöchernen Gerüstes der vorderen Muschel. Ganz gleiche Veränderungen aber werden auch durch andere Eiterungen, besonders die oben genannten herbeigeführt. Diese durch den Perez-Bazillus verursachte Nasenerkrankung der Kaninchen hat mit der genuinen Ozaena des Menschen nichts zu tun, da ihr die Kardinalsymptome Fötor und Borkenbildung fehlen. Die mikroskopische Untersuchung der Ozaenaborken vom Menschen zeigt, dass ihr ein gewisser histologischer Aufbau zukommt, welcher dem eingetrockneten Sekret des experimentell erzeugten Nasenkatarrhs fehlt. Verf. hält das Kaninchen als Versuchstier für die vorliegenden Fragen nicht für geeignet, weil der Aufbau seiner vorderen Nasenmuschel so wesentlich verschieden ist von dem der unteren Muschel des Menschen.

BRADT.

10) **A. Kuttner. Ueber den augenblicklichen Stand der Ozaenafrage.** *Arch. f. Laryng. u. Rhin. Bd. 31. S. 271.*

Unter Ozaena fasste man in früherer Zeit alle durch den üblen Geruch sich auszeichnenden Erkrankungen der Nase zusammen. In der Erkenntnis der Unzulänglichkeit dieser Definition trat die Trias: Fötor, Borkenbildung und Atrophie an ihre Stelle. Je nach der ätiologischen Grundlage sprach man in diesem Sinne von Ozaena bei Lues, Tuberkulose und Lupus, Rotz, Nebenhöhlenerkrankungen und nach Operationen in der Nase und schied von diesen „Herderkrankungen“ die Ozaena vera seu genuina, mit unbekannter Aetiologie. Dazu kam dann als komplizierendes Moment die Erkenntnis einer durch B. Baginsky zuerst charakterisierten Ozaena trachealis. Die Ursache wurde von H. Krause und Habermann in einer fettigen Degeneration der Drüsenepithelien, von E. Fränkel im Schwund der Bowmann'schen Drüsen gesehen. Schuchhardt machte die Umwandlung des Zylinderepithels in verhorntes Plattenepithel für den Gestank verantwortlich. Die Weite der Ozaena-Nasen sollte nach Zaufall angeboren sein, nach Cordes-Cholewa auf primärer Einschmelzung des knöchernen Gerüstes beruhen. Hop-

man kam auf Grund exakter Messungen zur Anschauung, dass die Grundlage der Ozaena in einer durch abnorme Weite des Lumens sich ausdrückenden Bildungsanlage mit mangelhafter Entwicklung des Nasenskeletts zu suchen sei. Zarniko machte eine trophoneurotische Anlage verantwortlich, Michel und Grünwald sahen das Primäre in einer Erkrankung der Nebenhöhlen. Die bakteriologischen Ursachen, von Abel, Löwenberg, Paulsen, Klemperer, Scheier, Perez-Hofer vertreten, haben die erhoffte Klärung nicht gebracht.

K. sieht in der Ozaena einen im jugendlichen Alter entstehenden, von den anderen Formen der Rhinitis sich zunächst nicht unterscheidenden Krankheitsprozess, der aus bestimmten Gründen sich zur Ozaena ausbildet und der in späteren Jahren ausheilen kann. Sie beginnt mit einem chronischen Reizzustand, häufig hyperplastischer Natur, welcher noch keines der charakteristischen Symptome der Ozaenatrias zeigt. Die Ursache für die Umwandlung dieses Zustandes in den ozaenösen sieht K. in einer besonderen ererbten oder erworbenen Veranlagung, deren Wesen in einer verminderten Widerstandsfähigkeit der Schleimhaut und des Drüsenapparates besteht, welche diese Gewebe auf den Dauerreiz der entzündlichen Eiterung mit tiefgreifenden regressiven Aenderungen reagieren lässt; — widerstandsfähige Schleimhäute würden jeden Reiz ohne bleibende Schädigung ertragen. Diese regressive Veränderung stellt sich als Atrophie der konstituierenden Elemente der Schleimhaut und des Drüsenapparates, ausserdem aber bei dem letzteren als eine Veränderung der chemisch-biologischen Zusammensetzung seines Sekrets dar; dazu tritt eine Störung im Chemismus des knorpligen und knöchernen Stützgewebes. Im gestörten chemisch-biologischen Prozess, nicht aber in der Beimischung mazerierter Plattenepithelien oder der Einwirkung spezifischer Ozaenabakterien sieht K. die hauptsächlichste Ursache der das Krankheitsbild beherrschenden Symptome. — Betreffs der Nomenklatur rät er zwischen O. vera seu genuina und O. symptomatica seu comitans zu unterscheiden. BRADT.

11) **A. Lautenschläger. Neue Erkenntnisse in der Ozaenafrage.** *Arch f. Laryng. u. Rhin. Bd. 31. S. 283.*

L. hat bei seinen Versuchen, die Ozaena operativ zu heilen, eine Reihe von Beobachtungen gemacht, welche neue Perspektiven für die Beurteilung des Charakters der Krankheit eröffnen. Der unverkennbar günstige Einfluss der Verengerung der Nase durch Verlagerung der lateralen Nasenwand auf den Krankheitsprozess ist zunächst bedingt durch die Aenderung der Feuchtigkeitsökonomie der Schleimhaut — die Verdunstung wird geringer, die Schleimproduktion grösser. Der positive und negative Luftdruck bei Ein- und Ausatmung hebt die Blutzirkulation in der verengten Nase. Das Ausschneuzen wird wieder möglich, die Nasenduschen werden wirksamer. Die Tamponade der operierten Kieferhöhle erzeugt eine dauernde Anregung der sekretbildenden Organe in der Schleimhaut. Nach L.'s Auffassung stellt sich der Beginn der Ozaena als eine Schleimhauterkrankung im Innern der Nase dar. Die Entzündung verläuft langsam, geht zunächst mit Hypertrophie einher, dringt in die Tiefe und bedingt schliesslich einen sklerosierenden Prozess in den Gesichtsknochen, der zur Verengerung der Nebenhöhlen führt. Der Vorgang ist ähnlich dem bei der chronischen Mittelohreiterung, die mit

Sklerosierung des Warzenfortsatzes einhergeht. Gegen diese, die echte Ozaena einleitenden Vorgänge müssen die pathologischen Vorgänge abgegrenzt werden, welche zu ozaenaähnlichen Erkrankungen führen: 1. Nebenhöhlenerkrankungen, 2. Syphilis. Die ersteren bedingen keinen sklerosierenden Prozess im Knochen, die letztere kann ein der echten Ozaena sehr ähnliches Bild herbeiführen, beginnend mit hypertrophischer Rhinitis, der dann Atrophie und Zerfall folgt. Alle atrophischen Prozesse werden von einer Epithelmetaplasie begleitet, diese ist aber nicht die Ursache der Ozaena, auch nicht die alleinige Ursache des Fötors. Demgemäss unterscheidet L. eine Ozaena syphilitica, Ozaena ex sinuisitide und genuine oder sklerosierende Ozaena. Ist bei dieser letzteren der oben skizzierte Einleitungsprozess soweit fortgeschritten, dass die Schleimhaut den Knochen nicht mehr genügend ernährt und der sklerotische Knochen der Schleimhaut nicht mehr genug Nährmaterial zuführt, dann beginnt die Resorption der Muschelknochen und die Degeneration der Schleimhaut. Dieser Circulus vitiosus wird noch verschlimmert dadurch, dass im breit angelegten Gesichtsschädel die eintretende Luft eine stark austrocknende Wirkung auf die Schleimhäute ausübt, die des Regulierapparates der Schwellkörper entbehren; das stagnierende Sekret trocknet schnell ein, drückt seinerseits noch auf die Schleimhaut, zersetzt sich unter bakteriellem Einfluss — spezifischer Ozaenageruch. Diesen Circulus vitiosus will L. mit seiner operativen Therapie unterbrechen; sie gleicht die Schäden der zu weiten Nase aus, beseitigt vorhandene Nebenhöhlenerkrankungen und damit Ernährungsstörungen im Knochen; die Entfernung des sklerosierten Knochens wirkt im Sinne einer Entlastung der Zirkulation.

BRADT.

12) **Lotte Landé. Die primäre Nasendiphtherie im Säuglings- und Kindesalter.** Aus der Univ.-Kinderklinik in Göttingen. *Jahrb. f. Kinderheilk. Bd. 86. S. 1 bis 42. 1917.*

Die gründliche und exakte rhinoskopische Untersuchung aller in die Göttinger Kinderklinik aufgenommenen Säuglinge und Kinder bildet die Grundlage dieser interessanten Studie, die eine Reihe wichtiger Tatsachen zutage fördert. Vor allem geht aus ihr hervor, dass 2 Encheiresen hier unentbehrlich sind, will man sich Klarheit auf diesem Gebiet verschaffen: Rhinoskopie und bakteriologische Untersuchung. Auf Grund dieser kommt Verf. zu dem Schluss, dass die Rhinitis fibrinosa nichts anderes ist als Nasendiphtherie und nach denselben Regeln bezüglich Immunisierung und Isolierung behandelt werden sollte. Das klinische Bild der Nasendiphtherie ist eben sehr mannigfaltig und die Rhinitis fibrinosa stellt eine solche Variation dar.

Besonders eingehend wird die Diphtherie im Säuglingsalter behandelt, weil sie zu leicht verkannt und oft zu spät erkannt wird; man kann hier wirklich von larvierten Formen sprechen.

L. behandelt dann weiter die leichten Formen der späteren Kinderjahre, die, da sie ambulante Fälle darstellen, nur mittelst Rhinoskopie und Abstrich diagnostiziert werden können. Es wurden deshalb in Göttingen alle Geschwister der eingelieferten Kinder zur Untersuchung bestellt; das Resultat waren eine Reihe „zufälliger“ Befunde von Diphtherie. „Fast gefährlicher als für den eigenen Or-

ganismus scheint die Nasendiphtherie für die gesunde Umgebung des Pat. zu sein. So konnten wir bei Angehörigen unserer Kinder 5mal durch sie verursachte Nasendiphtherie feststellen, 9mal Rachendiphtherie oder Stenosen, davon 2 letale, 1mal Augendiphtherie und Stenosen gleichzeitig."

Die Frage der Bazillenträger wird kurz berührt; die angewandten Mittel zur Ausscheidung der Bazillen aus den Nasenhöhlen waren wenig wirksam; am meisten scheint eine milde essigsaure Tonerdesalbe zu nützen.

In der Zusammenstellung am Schluss der Arbeit wird nochmals betont, dass eine Nasendiphtherie nur angenommen werden darf bei gleichzeitigem Nachweis von nicht abwischbaren diphtherischen Membranen und Diphtheriebazillen auf der Nasenschleimhaut.

Als Hauptformen kann man eine akute, eine subakute oder chronische und eine larvierte Form der primären Nasendiphtherie unterscheiden. Die subakute Form entspricht dem früher aufgestellten Begriff der Rhinitis fibrinosa, der jetzt seine Daseinsberechtigung verloren habe.

DREYFUSS.

13) **Conrad Hiltmann. Ueber Hypophysentumoroperationen mit Berücksichtigung der in der chirurgischen Universitätsklinik des Königl. Charitékrankenhauses zu Berlin operierten Fälle.** *Diss. Berlin 1916.*

5 Fälle; 3 wurden intrakraniell von der Stirne aus, 2 transsphenoidal mit Aufklappung der Nase behandelt. Erreicht und teilweise entfernt wurde der Tumor nur in 2 Fällen; von den ersten 3 Fällen starben 2 direkt nach der ersten Operation.

Von den 5 Operierten wurde nur bei einem eine sich über drei Jahre erstreckende Besserung und Wiederherstellung der Arbeitsfähigkeit erreicht, erst dann Verschlechterung und Tod; ein Patient lebte gebessert noch $2^1/_2$ Jahre nach der Operation, die übrigen starben bald nach der Operation.

DREYFUSS.

14) **Tumor hypophyseos (Sarcoma).** *Nordisk Tidskrift for oto-rhino-laryngologi. Bd. 2. No. 2 und 3. 1917.*

T. N., Frau, 32 Jahre. Am 7. 9. 1916 aufgenommen, Tod am 28. 10. 1916.

Seit einem Jahre tägliche, oft mit Erbrechen verbundene Kopfschmerzen über und hinter dem linken Auge und in der linken Schläfengegend; sehr oft Schnupfen, doch nicht eitriger; wurde wegen Blutung nach einer Nasenoperation — Conchotomia media sin. — in die Ohrenklinik des Krankenhauses Sabbatsberg aufgenommen.

Vom Status am 7. 9. wird hier mitgeteilt: vordere und hintere Rhinoskopie ohne Anmerkung. Röntgen: Sinus sphenoidalis sin. dichter als das rechte; Sella turcica bedeutend vergrössert mit unebenen Rändern. Das linke Auge: der Bulbus 10—15° divergierend, normale aktive Beweglichkeit, keine Doppelbilder, die Pupille vergrössert, reaktionslos, die Papille mit normalen Gefässen, das Gesichtsfeld mit sehr starker konzentrischer Einschränkung für rot und blau, der blinde Fleck gross mit undeutlichen Grenzen, S $0{,}2 = (\mp 0)$. Das rechte Auge: Die Papille etwas bleich, die äusseren Grenzen des Gesichtsfeldes normal, konzentrische Einschränkung für rot und blau, der blinde Fleck vergrössert ($10 \times 12°$), $S = 1$.

Operation am 10. 9. Ausräumung des Keilbeins, dessen Höhle mit tumorähnlichen Nasen gefüllt war. Pathologisch-anatomische Diagnose: Sarcoma. Am 9. 10. die Keilbeinhöhle mit Radium behandelt und 3 Tage später wurde die Pat. entlassen. Der augenblickliche Zustand gut. Nach einigen Wochen Verschlimmerung mit Uebelkeit, Kopfschmerzen und Fieber (+ 40° C); am 28. 10. Tod. Die Sektion zeigte einen apfelgrossen Tumor von Hypophysis oder Sella turcica ausgegangen. Es ist auffallend, dass er so relativ geringe Symptome hervorgebracht hatte.

E. STANGENBERG.

15) **Bab** (München). **Ueber menstruelles Nasenbluten und seine organotherapeutische Behandlung.** *Med. Klinik. No. 41. S. 1101. 1917.*

Vielleicht können auch präpuberale Vorgänge im Follikelapparat des Ovariums Epistaxis bei Kindern auslösen. Bei allen Menstruationsanomalien kann es zu Nasenbluten kommen, das sich jedoch meist in sehr mässigen Grenzen hält und nicht beachtet wird. Eine vikariierende Menstruation als Epistaxis von vier- oder dreiwöchigem oder mehr unregelmässigem Typus, eventuell verbunden mit Molimina menstrualia in abdomine gilt für sicher erwiesen. Viel häufiger als vikariierendes Nasenbluten ist kompensatorisches, in Zusammenhang mit uterinen Menstruationen auftretendes. Ergänzendes Nasenbluten findet sich meist bei Oligomenorrhöe und mit Vorliebe antemenstruell. Mit 20 prom. Corpus luteum-Extrakt in Form von Subkutaninjektionen von 2—6 ccm wurden auch in schweren Fällen überraschend günstige Erfolge erzielt.

SEIFERT.

16) **Kessel** (Stuttgart). **Rhinitis vasomotoria.** *Württ. med. Korresp.-Bl. No. 37. 1917.*

In dem grossen Nasenmaterial der Leichtkrankenabteilung in Gent sah Verf. verhältnismässig wenig Fälle von Rhinitis vasomotoria, die wenigen zur Beobachtung gelangten Fälle waren sämtlich durch Nebenhöhlenbeteiligung kompliziert Mit lokaler Nasentherapie allein gelangt man nicht zum Ziele. In Betreff der Kalktherapie lässt sich sagen, dass ein Versuch mit Kalzan, namentlich bei hartnäckigen Fällen zu empfehlen ist.

SEIFERT.

17) **Josef Stamm. Ueber Rhinolithen.** *Diss. Giessen 1916.*

Zwei neue Fälle aus v. Eicken's Klinik.

Fall 1. 50jährige Frau. Rhinolith um einen Kirschkern, der seit der Kindheit in der Nase verweilt hat.

Fall 2. 68jähriger Mann. Nasenpolypen. Bullös aufgetriebene mittlere Muschel; in dieser neben Eiter ein sicherlich aus letzterem entstandenes Kalkkonkrement.

DREYFUSS.

18) **M. Moriondo. Trauma der Nase infolge Granatverletzung. Fremdkörper im oberen Teil der Nase eingekeilt. (Trauma del naso da scoppio di granata. Corpo straniero incuneato nella parte alta del naso.)** *Arch. ital. di otol. No. 3. 1916.*

Titel besagt den Inhalt.

FINDER.



19) **Ladislaus Onodi** (Budapest). **Ueber die adenoiden Vegetationen der Säuglinge.** Mit 10 Abbild. *Arch. f. Ohrenheilk. Bd. 101. H. 1. u. 2. S. 71.*

Die an einem grossen Leichenmaterial ausgeführten Untersuchungen zeigen das Vorkommen adenoider Wucherungen in allen Lebensaltern des Säuglings. Sie bejahen also die Frage der kongenitalen Rachenmandelhypertrophie. Auch bei Föten zwischen 5. und 9. Monat konnte Verf. „starke adenoide Faltenbildung" nachweisen.

KOTZ.

c) Mundrachenhöhle.

20) **Anton Janowitz. Ueber Lymphangiome der Zunge.** *Arch. f. Laryng. Bd. 31 und Diss. Königsberg 1917.*

Beschreibung eines Falles aus der Gerber'schen Klinik bei einem 5jährigen Jungen. Angeborenes Lymphangiom, das allmählich von Stecknadelkopfgrösse zu Kirschgrösse anwuchs und die Zungenoberfläche um 5 mm überragte. Durch Kompression verschwindend, kehrte es nach Nachlassen des Druckes sofort wieder. Abtragung mit kalter Schlinge und Verödung des Stiels mittels Paquelin.

Das Wichtigste des histologischen Befundes war das Vorkommen zahlreicher und vielförmiger Kavitäten in der papillären und subpapillären Gegend.

DREYFUSS.

21) **Hector Castera. Beitrag zum Studium des Zungenfibroms. (Contribution à l'étude des fibromes de la langue.)** *Diss. Bordeaux 1913. 88 Seiten.*

Kasuistik namentlich der in der französischen Literatur publizierten Fälle unter Berücksichtigung der Aetiologie, der pathologischen Anatomie, sowie des klinischen Verhaltens. Von den Schlussfolgerungen seien als wichtigste wiedergegeben: ausgsprochene Benignität, Sitz meistens auf dem Zungenrücken oder längs des freien Randes, breit oder gestielt, nur ausnahmsweise multipel, aber in allen Lebensaltern vorkommend. Krankheitserscheinungen auffallend gering, nach Grösse und Lage des Tumors wechselnd. Behandlung ausschliesslich chirurgisch, gründliche Exstirpation.

SCHLITTLER.

22) **H. Kümmel. Spirochätenbefunde und Salvarsan bei Alveolarpyorrhoe.** *Med. Klinik. No. 39. 1917.*

Namentlich im Interesse der Dienstfähigkeit unseres Heeres ist bei Alveolarpyorrhöe Neosalvasan sowohl örtlich als intravenös ausgiebig zu verwenden. Diagnose und Erfolg der Heilung ist nur auf Grund des mikroskopischen Befundes von Spirochäten festzustellen.

SEIFERT.

23) **E. Roedelius. Beiträge zur Speichelsteinerkrankung.** *Deutsche Zeitschr. f. Chir. Bd. 141. S. 263. 1917.*

Beschreibung von 8 Fällen, hauptsächlich Submaxillaris- und Sublingualiserkrankungen, unter Empfehlung der diagnostischen Verwertung des Röntgenverfahrens.

DREYFUSS.

24) **V. Henri Rincé. Pemphigus haemorrhagicus hereditarius der Mundhöhle. (Pemphigus hémorrhagique héréditaire de la muqueuse buccale pendant les repas.)** *Diss. Bordeaux 1913. 33 Seiten.*

Bericht über 4 Fälle von Blasenbildung hämorrhagischen Inhaltes mit Loka-

lisation vor allem am weichen Gaumen, seltener an der Schleimhaut der Wangen oder Lippen. Alle 4 Patienten entstammen derselben Familie, sind mehr oder weniger „nervös“ und es bildete stets ein Trauma der Mundschleimhaut das auslösende Moment (analog der Epidermolysis bullosa hereditaria). SCHLITTLER.

25) **Jean Reygasse. Die Pathologie des Recessus palatinus. (La pathologie du récessus palatin, segment utriculé de l'amygdale palatine.)** *Diss. Toulouse 1916. 145 Seiten.*

Verf. bespricht einleitend Embryologie und Anatomie der Gaumenmandeln, um dann sehr eingehend speziell auf die obere Mandelbucht (Recessus palatinus nach Killian, Fossa supratonsillaris nach W. His) und ihre Pathogenese einzutreten. Es ist vor allem der unserem Blick entzogene obere und in der Nische liegende Teil der Mandel, welcher klinische Wichtigkeit hat. Je nachdem die Tonsille zum kleineren oder grösseren Teil inner- oder ausserhalb der Gaumenbogen gelegen ist, kommt es auch seltener oder öfter zu entzündlichen Veränderungen. Am günstigsten sind die anatomischen Verhältnisse bei der „extravelar“ gelegenen Tonsille („gestielte“ Tonsille Killian's), im Gegensatz zu der „eingekapselten“, wo das Mandelgewebe völlig innerhalb der Gaumenbogen liegt und bei der einfachen Inspektion keine Tonsille vorhanden zu sein scheint. Zwischen diesen beiden Endstationen bestehen zahlreiche Uebergänge, „type mixte“.

Es folgt die ausführliche Schilderung der Pathologie des Rezessus, wobei Autor folgende Krankheitsformen unterscheidet und entsprechend Beobachtungen anführt: 1. Amygdalitis catarrhalis simplex, 2. Amygdalitis chronica lacunaris, 3. Empyem des Rezessus, 4. Lithiasis des Rezessus, 5. Angina Vincenti, 6. Diphtherie des Rezessus, 7. Tumoren, 8. Hämorrhagien, 9. Syphilitische und tuberkulöse Erkrankungen des Rezessus.

Zur Behandlung des Empyems erweisen sich als geeignet das Vorgehen von Ruault — stumpfes Eingehen in die Fossa supratonsillaris mittelst Häkchen —, von Claoué-Killian — Einführen einer Spreizzange in die Fossa —, und von Lemaître-Chiari — Inzision an typischer Stelle. Von benignen Tumoren wurden beobachtet: Zysten, Adenome, Lipome, Fibrome, Chondrome, Polypen, Angiome, von malignen: Epitheliome, Sarkome und Lymphosarkome. Hämorrhagien können im Rezessus verursacht werden durch maligne Tumoren, infolge Peritonsillarabszesse und nach Tonsillektomie, ferner, wenn auch selten, bei Aneurysmen der Art. phar. inf. Dabei dürfte es vor allem die Arteria palatina ascend. sein, aus der die Blutung erfolgt, selten oder gar nie die Carotis interna oder externa.

Den Schluss der eingehenden Arbeit bildet ein Abschnitt über die Chirurgie des Rezessus — Katheterisation und Dilatation des Rezessus, Diszission mit dem scharfen Mandelhaken, Synechotomie der Fossa supratonsillaris mittelst des Plikotoms von Lermoyez. Für Entfernung der Tonsille, d. h. vor allem des intravelaren Teiles derselben, zieht Verf. jedem anderen Verfahren als das schonendste und sicherste vor das Morcellement, wozu sich als geeignet erweist das Instrument nach Ruault. SCHLITTLER.

26) **de Reynier** (Leysin). **Vorstellungen von Fällen von Rachentuberkulose in der Gesellschaft der Aerzte von Leysin.** *Revue méd. de la Suisse romande. No. 8. 1917.*

R. teilt die Tuberkulose des Rachens ein in akute und chronische.

Erstere Fälle zerfallen wieder in miliare, geschwürige und in wuchernde Formen.

Die miliare Tuberkulose des Rachens zeichnet sich durch raschen und bösartigen Verlauf aus. R. soll hier als der erste die schmerzstillende Wirkung der Galvanokaustik erprobt haben. Der vorwiegende Sitz sind die Tonsillen, oft auch der Zungengrund.

Die geschwürige Form weist blutleere, graublasse Schleimhaut auf, die bald in kraterförmige Geschwüre zerfällt. Dieselben sind infiltriert und unregelmässig gerändert. Sie befallen vorwiegend die seitlichen Rachenfalten, den Zungengrund und die Mandeln.

Die tuberkulösen Wucherungen des Rachens sind von weniger raschem Verlauf. Sie erscheinen als oberflächlich geschwürig auf unregelmässigen und polypenförmigen Erhabenheiten der Schleimhaut.

Die chronische Rachentuberkulose zerfällt in eine ödematös infiltrierte und eine lupös infiltrierte Form.

Erstere zeigt periodische Ausbrüche besonders im Frühling und Herbst. Die Gewebe wie auch die Haut blass, graugelblich, ziemlich hart anzufühlen, schmerzlos.

Der Lupus des Rachens ist gewöhnlich mit Lupus der Haut oder Nasenschleimhaut oder der äusseren Nase vergesellschaftet. Es soll nach Moure einen prälupösen Katarrh der Schleimhaut geben.

R. kann keine Proportionalität zwischen Lungen- und Rachentuberkulose finden.

JONQUIÈRE.

27) **Paschen** (Hamburg). **Rachenpocken und Elementarkörperchen.** *Med. Klinik. No. 41. S. 1101. 1917.*

Paschen gibt Fränkel zu, dass der Ausdruck „Pustel“ für die bei den Pocken auftretende Rachenaffektion nicht passt, da es mit Eiter gefüllte Blasen bei den Pocken im Rachen nicht gibt, weil die Decke des Bläschens rasch zerstört wird, eine Pustel also nicht entstehen kann. Man wird also von „Rachenpocken“ sprechen müssen.

SEIFERT.

28) **E. L. Henri Boudet. Die benignen Tumoren der Hinterwand des Meso- und Hypopharynx. (Les tumeurs bénignes de la paroi postérieure du pharynx buccal et laryngé.)** *Diss. Bordeaux 1913. 96 Seiten.*

Nach einer ausführlichen anatomischen Beschreibung genannter Abschnitte des Pharynx schildert Autor eingehend die verschiedenen Verfahren zur Besichtigung namentlich des schwer zugänglichen Hypopharynx — direkte Laryngoskopie nach Kirstein, Larynxhebel von Eicken's, Hypopharyngoskopiezange von Garel, direkte Besichtigung des Hypopharynx mittelst des Oesophagoskopes, um dann an Hand von aus der Literatur zusammengestellten Fällen die Fibrome, Lipome und Angiome, ferner der Papillome, Adenomyxome, die Enchondrome und Dermoide zu besprechen.

Es folgt die sehr eingehende Beschreibung zweier an der Klinik von Moure beobachteter Fälle. Beim ersten handelt es sich um einen 26jährigen Patienten, der 1912 sehr wahrscheinlich luetische Sekundärerscheinungen gezeigt und im folgenden Jahre an einem ziemlich rasch wachsenden Tumor des Pharynx erkrankte und dabei positiven Wassermann aufwies. Infolge ihrer aussergewöhnlichen Dimensionen behinderte die Geschwulst sowohl die Ernährung, wie Atmung. Die histologische Untersuchung des durch Pharyngotomia transhyoidea entfernten Tumors ergab ein Fibrosarkom, im zweiten Fall handelt es sich um ein branchiogeneses Fibrosarkom der Pharynxseitenwand.

Verf. glaubt, dass zur Operation solcher Fälle der künstliche Zugang von aussen dem natürlichen Wege vorzuziehen sei (bessere Uebersicht), wie aus demselben Grunde die Tracheotomie als Voroperation indiziert sei. SCHLITTLER.

d) Diphtherie und Croup.

29) **Scheller. Zur Frage der Bazillenträger.** Med. Sektion der Schles. Ges. für Vaterländ. Kultur, Sitzung v. 1. Dez. 1916. *Deutsche med. Wochenschr. No. 18. S. 574. 1917.*

Die Ausmerzung der Bazillenträger ist äusserst wichtig. Eine Epidemie in einem Ersatzbataillon konnte trotz strengster Durchführung verschiedener Massnahmen erst dann zum Erlöschen gebracht werden, als man alle Bazillenträger ausgesondert hatte, und zwar ohne Schlussdesinfektion. Die Desinfektion darf nicht nur die Rachenhöhle, sondern muss auch die Nase betreffen. Diese beherbergt Diphtheriebazillen auch nach Ueberstehen der Rachendiphtherie. Deshalb ist die Untersuchung der Nase in allen Fällen zu fordern. R. HOFFMANN.

30) **K. E. F. Schmitz. Zur Umwandlungsfrage der Diphtheriebazillen.** *Berliner klin. Wochenschr. No. 6. S. 133. 1917.*

Diphtherie- und Pseudodiphtheriebazillen bilden höchst wahrscheinlich eine genetische Einheit. R. HOFFMANN.

31) **Julius Vitense. Ueber das anatomische Verhalten des Magens bei Rachendiphtherie.** *Diss. Kiel 1917.*

In einer Beobachtungsreihe von 100 im pathologischen Institut des allgemeinen Krankenhauses Hamburg-Eppendorf in den Jahren 1915 und 1916 zur Sektion gekommenen Diphtheriefällen konnten 5mal echt diphtherische Pseudomembranen mit im Schnitt nachweisbaren Di-Bazillen auf der Magenschleimhaut festgestellt werden. Als ätiologisches Moment glaubt der Verf. die in solchen Fällen sehr häufig beobachteten Blutungen in der Magenschleimhaut annehmen zu dürfen, die die natürliche Azidität der letzteren herabsetzen und so die Lokalisation begünstigen. Prädilektionsort ist die Kardia. DREYFUSS.

e I) Kehlkopf und Luftröhre.

32) **L. Heliés. Ueber die chirurgische Behandlung der benignen Larynxtumoren. (Sur le traitement chirurgical des tumeurs bénignes du larynx.)** *Diss. Toulouse 1914. 92 Seiten.*

Verf. hat aus dem Hôtel-Dieu in Toulouse und der Privatpraxis von Escat

115 operierte gutartige Larynxtumoren zusammengestellt, wovon nur 39 dem weiblichen, alle übrigen dem männlichen Geschlechte entstammen. 82mal, d. h. in mehr als $^2/_3$ aller Fälle, handelt es sich um Pseudomyxome oder ödematöse Fibrome, während nur 3 eigentliche Fibrome, 11 zirkumskripte und 14 diffuse oder multiple Papillome gefunden wurden. Weiter wurden beobachtet 18 Angiome, 6mal Sängerknötchen und 12mal glanduläre Zysten.

Was die Behandlung anbetrifft, so verlangt Verf. wohl mit Recht, dass das chirurgische Vorgehen auf endolaryngealem Wege die Regel und exolaryngeale Operation nur ganz ausnahmsweise statthaben soll. Dabei reicht man mit der alten klassischen indirekten Laryngoskopie sozusagen immer aus und hat nur selten Veranlassung zur direkten Laryngoskopie zu greifen. Ebenso kommt man, seltene Fälle ausgenommen, mit der einfachen Oberflächenanästhesie, mit der kalten Schlinge und der Pinzette von Moritz Schmidt fast stets zum gewünschten Ziel.

SCHLITTLER.

33) **Tumor laryngis. (Chord. voc. sin.)** *Nordisk Tidskrift for oto-rhino-laryngologi. Bd. 2. No. 2 u. 3. 1917.*

Ch. K., Frau, 66 Jahre. Am 5. 10. 1916 aufgenommen, Tod am 21. 10. 1916.

Seit letztem Winter zunehmende Heiserkeit mit nach und nach dazu kommender Atmungsschwierigkeit. Am 5. 10. 1916 in die Ohrenklinik des Krankenhauses Sabbatsberg aufgenommen.

Status am 5. 10.: Die linke Larynxhälfte gerötet und geschwollen, am Stimm- und Taschenbande bohnengrosse, grauweisse, nicht ulzerierte Tumorbildungen. Probeexzision: Cancer. Am 13. 10. Hemilaryngektomie nach Gluck: der walnussgrosse Tumor wurde vollständig entfernt. Nach acht Tagen war die Wunde beinahe geheilt und der Zustand der Pat. gut, als ein plötzlicher Herzkollaps den Tod verursachte.

E. STANGENBERG.

34) **Carl Erwin Schuppan. Kehlkopflähmungen durch Schussverletzung im Nervus recurrens und ihre Behandlung durch Kompression des Kehlkopfes.** *Passow und Schäfer, Beitr. zur Anatomie usw. des Ohres. Bd. 9 und Diss. Berlin 1917.*

Beschreibung der bei 5 Fällen von Schussverletzung erzielten Erfolge mit Anwendung des Katzenstein'schen Kompressoriums. Photographische Abbildung des angelegten Apparates.

DREYFUSS.

35) **Gerber. Beiträge zur Kenntnis der Kehlkopftuberkulose.** Verein f. wissenschaftl. Heilk. zu Königsberg i. Pr., Sitzung v. 5. Febr. 1917. *Deutsche med. Wochenschr. No. 20. S. 637. 1917.*

Der bekannten unheilvollen starren und rigiden Schwellung des Kehldeckels bei der Kehlkopftuberkulose liegt nach G., entgegen der verbreiteten Ansicht, meist keine Erkrankung des Knorpels und der Knorpelhaut zu Grunde. Daher ist die Bezeichnung „Perichondritis“ für eine solche Schwellung unzulässig. Demonstration mikroskopischer Präparate als Beleg. Ausführliche Mitteilung im Archiv für Laryngologie.

R. HOFFMANN.

36) Bernasconi (Lugano). **Die Methode des Prof. Polveri in Mailand: „Zur Fixierung des Tubus" bei Kehlkopfstenose. (Méthode du prof. Polverini: „Pour la fixation du tube" dans les stenoses laryngées.)** *Revue méd. de la Suisse romande. No. 3. 1917.*

Der wesentliche Vorgang dieses ganz sonderbaren Modus, der nur in schweren Croupfällen verwendet wird, wo die gewöhnliche Intubation nicht vertragen wird, besteht darin, dass in der Medianlinie der oberen Kehlkopfgegend von aussen mit einer festen eingefädelten Nadel das Lig. thyreoideum durchstochen, die Nadel zum Mund herausgezogen und der Doppelfaden an dem Tubus befestigt wird. Erst dann wird intubiert, wonach der Doppelfaden sowohl zum Munde als zur Einstichwunde unten heraushängt (!). Der obere Teil des Fadens wird aus Vorsicht am Ohr befestigt. Auf diese Weise sollen alle Schwierigkeiten, die bei der gewöhnlichen Intubation auftreten, vermieden werden. Diese Prozedur sei ganz einfach (!) und von jedem Arzt auszuführen (!). Jedenfalls aber könnte man nur an konkreten Fällen sich über sie ein Urteil bilden.

Bernasconi sah sie mehrmals durch ihren Erfinder selbst ausüben.

JONQUIÈRE.

37) **Corpus alienum bronchi et Pneumonia.** *Nordisk Tidskrift for oto-rhino-laryngologi. Bd. 2. No. 2 und 3. 1917.*

3jähriges Mädchen. Die Pat. sass eines Tages mit dem Mund voll von Mandeln und Rosinen. Da schrie sie plötzlich auf und wurde blau im Gesicht; nachher schwerer Husten, wurde am 3. 1. 1916 in die Ohrenklinik des Krankenhauses Sabbatsberg aufgenommen. Status: Temp. 37,6 ° C, allgemeiner Zustand ziemlich gut, etwas Husten. Leichte Dämpfung und etwas schwaches Atmungsgeräusch über dem unteren Teil der rechten Lunge. Am 4. 1. Tracheotomia sup. und Bronchoskopia inf., wobei 16 cm von der Tracheotomiestelle in einem Bronchus II. Ranges ein weissglänzender, angekitteter Gegenstand entdeckt und extrahiert wurde; am 5. 1. Tod infolge Pneumonie.

E. STANGENBERG.

38) **Martin Fischer. Ueber tödliche Spätblutungen nach Tracheotomie.** *Zentralblatt f. Herz- u. Gefässkrankh. 1916 und Diss. Leipzig 1916.*

Mitteilung von Krankengeschichten und Sektionsbefunden von 6 Fällen tödlicher Spätblutung nach Tracheotomie bei Diphtherie aus dem pathologischen Institut der Akademie Düsseldorf. In 5 Fällen erfolgte die Blutung aus der Art. anonyma, 1 mal aus der Carotis comm. dextra bei einem postoperativ entstandenen Halsabszess.

Der Arbeit sind 4 photographische Bilder beigegeben; auch eine tabellarische Uebersicht über 30 bisher publizierte Fälle.

DREYFUSS.

e II) Stimme und Sprache.

39) **W. Meyer-Sanden. Gedanken über Stimmbildung.** *Stimme. 11. Jahrg. Mai 1917. H. 8. S. 224.*

Verf. wendet sich gegen die Bezeichnung Kopfton und Brustton in dem Sinne, dass der Pianoton mehr im Kopf, der Forteton mehr in der Brust sitze,

was natürlich falsch ist. Aus den weiteren Ausführungen geht aber hervor, dass er die Physiologie von Kopf- und Bruststimme nicht kennt und auch über den Luftverbrauch beim Singen nicht genügend unterrichtet ist. Seine weiteren Ausführungen über den Hauchton, den konzentrierten Ton, den Sitz des Tons, den Stimmbruch, die sogenannte voix mixte, das Decken usw. sind als rein subjektive Aeusserungen aufzufassen, denen die Grundlage wissenschaftlicher Forschung und die Kenntnis der Ergebnisse phonetischer Untersuchungen fehlt. NADOLECZNY.

40) **H. Zumsteeg. Ueber larvierte Formen von Mutationsstörungen.** *Vox. H. 6. S. 216. 1916.*

Z. weist auf jene Störungen des Stimmwechsels bei beiden Geschlechtern hin, die zwischen dem normalen Verlauf und extrem pathologischen Vorkommnissen liegen und einen „schleichenden, ja geradezu larvierten Verlauf nehmen". Sie geben im späteren Leben Anlass zu berufsstörenden Stimmerkrankungen, die „unter Umständen zum Berufswechsel zwingen". Sie werden als chronischer Kehlkopfkatarrh, als spastische Dysphonie, als Internusparese erkannt und oft lange lokal behandelt. Die Stimme klingt heiser, gepresst, hoch, ohne den kindlichen Charakter, aber auch ohne den Klang der erwachsenen Bruststimme: Die Sprechtonlage ist zu hoch, es fehlt das untere Drittel des Stimmumfangs. Die Erscheinungen der sog. Phonasthenie treten bei stärkerem bzw. längerem Stimmgebrauch früh auf. In einem Fall war der Kehlkopf auch auffallend klein. Die Vorgeschichte ergibt, dass die Störung aus dem 14. bis 16. Lebensjahr herrührt. Gewöhnlich wurde lange Sopran gesungen. Die Behandlung erfordert Monate der Uebung mit Hilfe der bekannten Ausgleichsverfahren. Die Prognose richtet sich nach der Schwere der spastischen Erscheinungen. Z. weist auf die fehlerhafte Behandluug der Stimme während des Stimmwechsels hin, auf die zu jener Zeit nötige Schonung der Stimme, auf die Notwendigkeit einer Vertiefung der stimmphysiologischen Kenntnisse bei Lehrern und Schulärzten. Den Schluss bilden einige kurze Mitteilungen über Ergebnisse stroboskopischer Untersnchung bei Internusparese, bei Gesangstimmstörung, bei Sprech- und Kommandostimmstörung. NADOLECZNY.

41) **Josef Balassa. Phonetische Beobachtungen beim Sprechen ohne Kehlkopf.** *Stimme. 11. Jahrg. H. 9. S. 253. Juni 1917.*

B. hat an der Klinik von Onodi vier Fälle ohne Kehlkopf innerhalb eines Jahres nach der Operation beobachtet. Er fand, dass Vokale allein nicht gebildet werden konnten, dagegen sehr wohl die stimmlosen Enge-(Reibe-)laute, die harten Verschlusslaute und die Liquidae L und R. Bei Silbenverbindungen wurde der Vokal aber hörbar: Das Oeffnungsgeräusch oder das Reibegeräusch lässt hierbei die Mundhöhle leise ertönen. Die Sprache der Kehlkopflosen war so weit verständlich, „dass sie mit ihrer nächsten Umgebung ziemlich gut verkehren können". (Bekanntlich kann viel mehr erreicht werden. Ref.) Ein paar pneumographische Aufnahmen zeigen, dass die Atmungsmuskulatur bei Sprechen der Kehlkopflosen unregelmässig mitarbeitet, was B. als Grund für deren Ermüdung ansieht. Die Arbeiten von Gutzmann über diese Fragen sind weder benutzt noch erwähnt.

NADOLECZNY.

42) **Josef Manas. Die verbildete Stimme.** *Stimme. 11. Jahrg. H. 9. S. 268. Juni 1917.*

Die Verbildung der Stimme beruht nicht darauf, dass ein Sänger, der Bariton ist, Tenor singt oder umgekehrt. Es kommt nur auf die Klangfarbe an. Ist der Sänger aber gezwungen, die höheren oder tieferen Töne in unnatürlicher Art und Weise hervorzubringen, so dass sie ein „anderes, unedleres, unnatürliches Klanggepräge" erhalten, so ist die Stimme verbildet und sie geht zugrunde. Daher betont auch M. nochmals den schon von John-Marlitt in der „Stimme" hervorgehobenen Fehler mancher Gesangslehrer, dass sie von allen Schülern verlangen, sie müssten es so wie der Lehrer machen, statt dass die Eigenart des Schülers berücksichtigt wird. M. empfiehlt ferner zu unterscheiden zwischen auf unrichtigem Gebrauch beruhender Verbildung, die durch richtigen Gebrauch beseitigt wird, und dem durch falschen Gebrauch oder von Natur verbildeten Instrument (Organ). Besonders vor (und während. Ref.) der Mutation überanstrengte Stimmen bleiben dauernd verdorben. Manas vergleicht sie mit „verblasenen" Instrumenten.

NADOLECZNY.

f) Schilddrüse.

43) **R. H. Kummer** (Genf). **Der krankhafte mineralische Ausscheidungsmodus in einem Fall von Basedow. (Le métabolisme minéral dans un cas de Basedow.)** *Genfer Diss. Société générale d'imprimerie. Genève 1917.*

Es ergab sich während einer Beobachtung von 12 Tagen unter reiner Milchkost eine sehr labile aber stark vermehrte Ausscheidung von Phosphorsäure, phosphorsaurem Kalk und Stickstoff im gesamten Exkretionsmaterial der Stühle und des Urins. Dieselbe wird nach Kocher durch Injektion von Calcium jodatum und innerliche Gaben von Natrium phosphoricum (Trachewski) angehalten, bis sogar wieder eine positive Bilanz eintritt.

JONQUIÈRE.

44) **L. Boisroux. Beitrag zum Studium der Beziehungen zwischen Basedowstruma und Wochenbett. (Contribution à l'étude des rapports réciproques du goître exophthalmique et de l'état puerpéral.)** *Diss. Paris 1914. 70 Seiten.*

Verf. kommt an Hand eines Materials von 20 (!) aus der Literatur gesammelten Fällen zu folgenden Schlüssen: Es bestehen zwischen Schilddrüse und Genitalapparat funktionelle Beziehungen. Der Einfluss der Gravidität auf die Basedowstruma ist ein verschiedener, bald günstig, bald ungünstig, umgekehrt kann die Basedowschilddrüse das eine Mal ohne nennenswerten Einfluss auf die Schwangerschaft bleiben, ein anderes Mal Abort, Frühgeburt und Hämorrhagien auslösen.

SCHLITTLER.

45) **Jules Membrey. Schilddrüse und Tuberkulose. (Corps thyroïde et tuberculose.)** *Diss. Lyon 1914.*

Bereits Mitte des letzten Jahrhunderts glaubten Hamburger u. a. einen gewissen Zusammenhang zwischen Schilddrüse und Tuberkulose nachweisen zu können, namentlich in dem Sinne, dass das Auftreten einer Schilddrüsenhyper-

trophie bei einem Phthisiker als prognostisch günstiges Zeichen zu betrachten sei. Demgegenüber erschienen Untersuchungen der letzten Jahre (Bialokier, Saathof, Lévi) eher dafür zu sprechen, dass Hyperthyreose zu Tuberkulose prädisponiere.

Verf. sucht nun an Hand von 14 (!) Beobachtungen aus französischen Kliniken vor allem den Nachweis zu erbringen, dass bei beginnender Phthise ein Schwinden der Schilddrüse als ungünstiges, ein Grösserwerden aber als günstiges Zeichen zu deuten sei.

Des Ferneren stützt sich Verf. auf die von Morin-Leysin 1895 in der Revue de la Suisse romande gemachten Angaben, wonach, an einem grossen Sanatoriumsmaterial beobachtet, die Atrophie der Schilddrüse die natürlichen Verteidigungsmittel gegenüber der tuberkulösen Infektion vermindert.

In einem weiteren Kapitel versucht der Autor durch histologisch-chemische Argumente der Frage noch näher zu treten, ebenso referiert er in ausführlicher Weise über die Tierexperimente von Trugoni-Florenz und Marb-Paris, welche nicht allein einen Zusammenhang zwischen Schilddrüsenfunktion und Tuberkulose zu beweisen scheinen, sondern auch den günstigen Einfluss des Jods auf gewisse Formen der Tuberkulose uns erklären.

SCHLITTLER.

46) **Anna Kharon. Beitrag zum Studium der Thyreoditis acuta suppurativa. (Etude sur les thyroïdites aigues suppurées.)** *Diss. Toulouse 1914. 102 Ss.*

Autorin glaubt einen Unterschied machen zu müssen zwischen Thyreoiditis und Strumitis, je nachdem der akute Prozess eine völlig normale oder eine bereits kropfig degenerierte Schilddrüse befällt und hält gegenüber letzterer Affektion die erstere für verhältnismässig selten. Sie hat daher anschliessend an einen in der Toulouser Klinik beobachteten Fall 25 weitere aus der Literatur zusammengestellt, welche aber keineswegs geeignet scheinen, eine sichere Bestätigung des Gesagten zu bilden, da bei den meisten Patienten einzig die Anamnese berücksichtigt wird, ob früher ein Kropf bestanden habe oder nicht, auf welche subjektiven Angaben wohl mit Recht kein grosses Gewicht zu legen ist. Ob den weiteren von der Verfasserin ausgeführten Unterscheidungsmerkmalen mehr Wert zukommt, nämlich dass bei der „Thyreoiditis“ die Schilddrüse niemals diese enormen Dimensionen annehme, wie bei der „Strumitis“ und ferner nur bei der „Thyreoiditis“ die Schwellung sich „hufeisenförmig“ zeige, dürfte ebenfalls zweifelhaft sein.

SCHLITTLER.

47) **Sarkissiantz** (Lausanne). **Ueber Rezidive nach Kropfexstirpation. (A propos de la „Récidive“ du goître opéré.)** *Revue méd. de la Suisse romande. No. 9. 1917.*

Arbeit aus der chirurg. Klinik von Roux. Aus dieser ziemlich ausführlichen Arbeit ist es für uns praktisch wichtig nur zu entnehmen, dass eine einfache einseitige Operation vor Rückfällen am besten schützt, wenn sie möglichst ergiebig und ohne Rücksicht auf das kosmetische Ergebnis ausgeführt wird. Dagegen scheint Unterbindung von zahlreichen Arterien bei Enukleationen infolge starker Neubildung von Bindegewebe Rezidive zu begünstigen.

JONQUIÈRE.

48) **Pflüger** (Bern). **Vorstellung einer Patientin, bei welcher nach Kropfoperation Tetanie und schliesslich beidseitiger Katarakt auftrat.** Sitzung des ärztl. Bezirksvereins Bern vom 10. Mai. *Korresp.-Blatt f. Schweizer Aerzte. No. 38. 1917.*

Fünf Tage nach Exstirpation eines rezidivierenden Tauchkropfes traten im November 1916 tetanische Krämpfe auf, die sich als hartnäckig erwiesen. Ende Januar 1917 zeigte Pat. Strabismus convergens, dem schmerzhafte Cataracta intumescens links zugrunde lag und schliesslich ein akuter Anfall von Glaukom folgte. Iridektomie und Linearextraktion der Linse heilten die schweren Augenerkrankungen. Das rechte Auge soll demnächst auch operiert werden.

Aehnliche Fälle sind schon mehrmals beschrieben worden. Auf reine, primäre Tetanie hin wird Starbildung in recht vielen Fällen beobachtet. Konzentration des Kammerwassers infolge des konvulsiven Allgemeinzustandes und daherige Linsentrübung soll diese schweren Störungen der Augen bewirken. Bei Altersstar sollen bei über 68 Pat. 60 mal sichere Erscheinungen latenter Tetanie gefunden worden sein. JONQUIÈRE.

g) Oesophagus.

49) **Cheridjean** und **Perier** (Genf). **Ein Fall von Neeplasma der Speiseröhre.** *Schweizer Rundschau für Medizin. No. 13. S. 258.*

Die Geschwulst wurde mittelst Oesophagoskopie diagnostiziert und ausgezeichnet durch Radium gebessert, sowohl was die Durchgängigkeit als die Schmerzen anbetraf. Dasselbe wurde mittelst einer Röhre genau an die Stelle gebracht. Das Stückchen Radium war an einem Faden befestigt, der an einem Zahn und einem Ohr befestigt wurde. Die Radiumwirkung konnte auf diese Weise jedesmal mindestens 24 Stunden lang gut vertragen werden. JONQUIÈRE.

50) **Fritz Heitzmann. Ein Fall von Karzinom des Oesophagus mit Perforation in die Pleurahöhle und Aorta.** *Diss. Berlin 1917.*

Der Titel besagt alles. DREYFUSS.

51) **Cancer oesophagi et tracheae c. metastas.** *Nordisk Tidskrift for oto-rhino-laryngologi. Bd. 2. No. 2 und 3. 1917.*

50 jähriger Mann. Seit 2 Monaten Heiserkeit, Schluck- und Atmungsbeschwerden; wurde am 8. 4. 1916 in die Ohrenklinik des Krankenhauses Sabbatsberg aufgenommen. Status: Pat. abgemagert. Emphysema pulmonum et bronchitis foetida. Herz und Nieren ohne Besonderheit. Mässiger Stridor. Linkes Stimmband unbeweglich in der Mittellinie. Wegen der Atmungsbeschwerden wurde der Oesophagus nicht untersucht. Am 11. 4. Tracheotomia sup.; trotz der Kanüle unbefriedigende Atmung. Durch Bronchoskopie am 14. 4. zeigte sich, dass die Luftröhre bis zur Bifurkation sehr verengt war. Unter zunehmender Kachexie, wiederholten Blutungen und Fieberschütteln starb der Pat. am 4. 6. Die Sektion zeigte eine ringförmige Krebsgeschwulst im unteren Teil der Speiseröhre mit Metastasen bis zum Ringknorpel, wo das Krebsgewebe die Trachealwand perforiert hatte. E. STANGENBERG.



III. Kritiken und Gesellschaftsberichte.

a) Laryngological Section Royal Society of Medicine.

Sitzung vom 6. November 1914.

Vorsitzender: G. William Hill.

G. William Hill: 1. Bruchdislokation des rechten grossen Zungenbeinhorns.

Pat. fiel vor einem Jahr vom Zweirad, hatte einige Tage Schmerzen an der linken Seite. Man sieht jetzt das rechte Horn in die rechte Fossa glosso-epiglottica vorspringen.

2. Röntgenogramme von Stirnhöhlen, die nach der Good'schen Methode operiert sind.

H. hat kürzlich 5 Stirnhöhlen von der Nase aus mit Erweiterung des Ostium mittels des von Good angegebenen Instruments operiert. Die Technik erscheint einfach und sicher; es ist noch zu früh, um sich über die Dauererfolge zu äussern, der unmittelbare Effekt war überraschend gut.

3. Röntgenogramme der Frontalregion, welche symmetrische Frontoethmoidalzellen zeigen, die sich weit nach aussen zwischen Stirnhöhlenboden und Orbitaldach erstrecken.

P. Watson-Williams: Röntgenogramme von Patienten, bei welchem das Septum interfrontale absichtlich auf nasalem Wege durchbrochen ist, um bei doppelseitiger Stirnhöhleneiterung eine bessere Spülung der Höhlen zu ermöglichen.

Dundas Grant begrüsst mit Freuden die immer mehr sich bemerkbar machende Tendenz zur intranasalen Behandlung der Stirnhöhlenempyeme; er nimmt für sich eine gewisse Priorität in Anspruch, da er auf der Versammlung in Sheffield eine Stirnhöhlenbougie für diesen Zweck demonstriert habe.

Tilley bezweifelt, dass man mittels Durchbrechen des Septum interfrontale bessere Resultate bei doppelseitiger Stirnhöhleneiterung erzielen könne, denn man sehe bisweilen Fälle, in denen beide Sinus kommunizieren, so dass die Spülflüssigkeit auf der anderen Seite wieder herausfliesse, ohne dass diese Fälle bessere Resultate geben als die mit intaktem Septum. Ausserdem was werde aus den ausgebrochenen Knochenstückchen?

Watson-Williams erkennt an, dass die Bougies von Dundas Grant bis zu einem gewissen Grade nützlich sind; sie dilatieren jedoch die Teile nur durch Dehnung, und sobald sie herausgezogen werden, gehen die Teile wieder zusammen.

J. L. Irwin Moore: 1. Abnormes Wachstum der Nase bei einem 2jährigen Kinde.

Die Nasenspitze ist knollenartig verdickt. Es war bereits vor $1^1/_2$ Jahren ein Teil des Gewächses entfernt worden, wobei sich zeigte, dass es sich um feines, fibröses, der Haut und dem Perichondrium fest anhaftendes Gewebe handelte. Das Gewächs rezidivierte aber allmählich zu seiner ursprünglichen Grösse.

Harmer rät zur Anwendung von Diathermie.

2. 59jähriger Mann mit Oesophaguskrebs. Vorteil der Hill'schen Futtersonde.

Pat. konnte nur flüssige Nahrung schlucken; es bestand Tag und Nacht profuse Schleimsekretion. Die Sonde blieb 7 Wochen in situ. Pat. ist von der Schleimsekretion befreit, kann ohne Beschwerden flüssige Nahrung nehmen, hat an Gewicht zugenommen.

Hill erwidert auf eine Frage von Paterson, dass bei malignen Oesophagustumoren im oberen Teil diese Tuben nicht gut vertragen werden; in allen diesen Fällen sollten zuerst die weichen Gummisonden von Symonds versucht werden.

J. Coubro Potter: Peritheliom des Pharynx.

Bericht über den mikroskopischen Befund, der die Diagnose bestätigte. Vorgestellt in der Mai-Sitzung.

Dan McKenzie: Hirnabszess nach Stirnhöhleneiterung; Drainage; Heilung.

Pat. wurde in das Hospital aufgenommen mit einer Fistel in der rechten Augenbraue, welche in die rechte Stirnhöhle führte. Pat. hatte 6 Wochen vorher einen Abszess in der rechten oberen Orbitalregion gehabt, nach dessen Spaltung die Fistel bestehen blieb. Röntgenaufnahme zeigte normale Durchlässigkeit des Sinus. Nach Eröffnung der Höhle zeigte sich, dass diese klein war und in ihrer Hinterwand eine zweite Fistel hatte, welche in eine grosse Abszesshöhle führte. Die Fistelöffnung wurde erweitert, ein Drainrohr in die Abszesshöhle eingelegt, dessen äusseres Ende aus der Supraorbitalwunde herausgeführt wurde. Nach einem Monat wurde der Sinus wieder eröffnet; die Abszesshöhle war augenscheinlich obliteriert und der Drain lag in Granulationen; es wurde daher jetzt entfernt, ein Drain durch die Nase hinausgeführt und die Stirnwunde geschlossen. Röntgenplatten zeigen eine Sonde in der Abszesshöhle.

Horsford berichtet über einen Fall, der die Schwierigkeiten bei der Diagnose von zerebralen Komplikationen bei Nasenerkrankungen zeigt.

P. G. Goldsmith berichtet über einen Fall von akuter Osteomyelitis des Stirnbeins mit Orbitalphlegmone nach radikaler Stirnhöhlenoperation, wo bei der Sektion ein mehr als walnussgrosser Hirnabszess gefunden wurde und als einziges Symptom leichte Kopfschmerzen bestanden, ohne Erbrechen, ohne Neuritis optica. Es bestand keine nachweisbare Kommunikation zwischen dem eiternden Sinus und der Dura resp. dem Hirnabszess.

Herbert Tilley: Aspergillosis der Highmorshöhle.

Es werden mikroskopische Präparate demonstriert.

T. hat 5 Fälle gefunden; der erste ist beschrieben im Lancet 17. Juli 1909 unter dem Titel: „Case of endothelioma myxomatodes of the maxillary antrum". Die Fälle Tilley's betrafen alle erwachsene Frauen. Die Symptome sind: Absonderung von Eiter oder Muco-pus; heftige Niessanfälle mit gelegentlichem Ausschneuzen von grauweissen, zähen Massen, Kopfschmerzen, neuralgische Schmerzen im Auge. Die Nasenschleimhaut ist im Allgemeinen blass und ödematös; bei zwei

Patienten war die nasale Antrumwand dicht unterhalb der unteren Muschel stark vorgewölbt, so dass man an eine grosse Zyste denken konnte. Durchleuchtung ergab eine Verdunkelung der Höhle; wurde eine Probeausspülung versucht, so floss die Spülflüssigkeit nicht zurück. T. operierte seine Fälle von der Fossa canina aus. Nach Entfernung des Knochens war auffallend die bläulichgraue glänzende Oberfläche des Antruminhalts und das Fehlen jeglicher Blutung. Der Inhalt lässt sich leicht von der Höhlenwand ablösen und sieht aus wie Weinbeeren nach Entfernung der Haut und des Kernes. In keinem Fall trat Rezidiv auf.

Shattock gibt einen ausführlichen histologischen Bericht über diesen Fall. Der mikroskopische Befund ist ein solcher, dass leicht ein alveolärer Tumor vorgetäuscht werden kann, dessen Stroma schleimige Degeneration eingegangen ist; es handelt sich um ein Pseudoplasma ähnlich dem Pseudomyxom des Abdomens wie es entsteht durch Austreten von Schleim aus einem distendierten Wurmfortsatz. Was die Natur des Myzeliums anbetrifft, so ergibt ein Vergleich mit Aktinomyzes, Blastomyzes albicans und Aspergillus, dass es am meisten morphologisch dem letzteren gleicht.

Harmer sagt, dass in seinem Fall es sich um Aspergillus fumigatus handelte; in seinem Fall war wahrscheinlich auch das Siebbein mitbefallen. Jodkali hatte vorübergehend gute Wirkung. Er konnte keine Heilung erzielen.

Patterson berichtet über einen Fall von Aspergillose des Tränensackes, wo angenommen wurde, dass der Pilz durch die Nase in jenen eingedrungen war. Er fragt, ob in Tilley's Fällen der Aspergillus sich auf dem Boden einer alten Eiterung entwickelt hatte.

Tilley kann diese Frage nicht mit Sicherheit beantworten.

Sir St. Clair Thomson: Karzinom des Larynxinnern, geeignet zur Laryngofissur.

69jähriger Mann, das linke Stimmband umgewandelt in ein rotes knotiges ulzeriertes Infiltrat. T. hält die Entnahme eines Stückes zur mikroskopischen Untersuchung in diesem Fall nicht geeignet und weist auf die Schwierigkeit der Diagnose nach dem makroskopischen Aussehen hin.

Sir Felix Semon denkt an die Möglichkeit seniler Tuberkulose. Er hält aber in jedem Fall die vorgeschlagene Laryngofissur für gerechtfertigt.

Jobson Horne findet, dass die gute Beweglichkeit des erkrankten Stimmbandes gegen Karzinom spreche.

W. Stuart-Low: Fälle von pulsierender länglicher Schwellung an der seitlichen Rachenwand.

Fall 1. 7jähriger Knabe; die Schwellung sass links gerade hinter der Tonsille. Pat. war zur Entfernung der Tonsillen in das Hospital geschickt worden.

Fall 2. 60jähriger Mann; die Schwellung sitzt ebenfalls links; die Pulsation kann an der Halsseite nach dem Ohr zu gefühlt werden. Pat. klagt über Klopfen im Hals, das ihn Nachts auch nicht schlafen lasse. Wahrscheinlich handelt es sich um einen abnormen Ast der Karotis oder die Pharyngea ascendens.

Peters hält im zweiten Fall Arteriosklerose für vorliegend.

Herbert Tilley hat in einem analogen Fall wie dem ersten Tonsillektomie gemacht ohne jede Blutung.

G. J. F. Elphick: Hämostatische Guillotine zur Tonsillektomie.

Die Methode ist annähernd die Sluder'sche, jedoch ist zu dem schneidenden Blatt des Instruments noch ein quetschendes feingezähntes hinzugefügt, welches zuerst zwischen vorderem Gaumenbogen und Tonsille vorgeschoben wird und alle Gefässe zwischen der Tonsille und ihrem Bett abquetscht. Erst nachdem wird das schneidende Blatt vorgeschoben.

H. Lambert Lack: Fall von ausgedehnten Papillomen der Trachea.

Als L. die Pat. zuerst sah — in der vorbronchoskopischen Zeit — bestand erhebliche Dyspnoe und man konnte dunkelrote Granulationen im untersten Teil der Trachea sehen. In Chloroformnarkose wurde die Trachea so weit wie möglich geöffnet und die Geschwülste, die sich fast bis zur Bifurkation erstreckten, entfernt. Die Trachea wurde eine Zeitlang offen gehalten; nach 2—3 Wochen wurden einige kleine Geschwülste entfernt, dann liess man die Wunde sich schliessen. Pat. ist seitdem gesund geblieben.

Hunter Tod: 1. Epitheliom der rechten Tonsille.

Pat. ist ein 42jähriger Mann.

Harmer hält den Fall für geeignet zur Diathermiebehandlung.

2. Karzinom des Gaumens.

Der Fall war über ein Jahr lang als Lupus behandelt worden.

P. Watson Williams: Meningitis infolge Erosion des Daches der Siebbeinzellen auf der rechten Seite entsprechend der hinteren Hälfte der Crista galli.

Pat. klagte seit einigen Monaten über Kopfschmerzen. Es fand sich Eiter im linken Antrum; das rechte war schon einige Monate eröffnet. Kurz darauf wurde auch das linke Antrum intranasal eröffnet. Einige Tage darauf meningitische Symptome und 3 Tage später Exitus. Man fand eine erodierte Partie in der Mitte des Daches des Siebbeins rechts, d. h. auf der nicht operierten Seite.

Sitzung vom 4. Dezember 1914.

Vorsitzender: William Hill.

Sir St. Clair Thomson: Epitheliom des Larynxinnern ein Monat nach der Operation.

Der Fall ist in der Novembersitzung vorgestellt worden. Der mikroskopische Befund des entfernten linken Stimmbandes bestätigte die Diagnose Karzinom. Da aber nach dem Bericht des Pathologen die Exzision nicht als völlig nach der subglottischen Gegend zu im Gesunden angesehen werden konnte, so wurde noch einmal laryngofissuriert und ein Stück subglottischen Gewebes exzidiert; in einem Teil desselben wurden noch Karzinomzellen gefunden.

St. Clair Thomson setzt auf Aufforderung des Vorsitzenden seine Operationstechnik auseinander, die eine Vereinfachung der Methode von Semon und

Butlin darstellt. Er weist darauf hin, wie wichtig es ist, auf die subglottische Region zu achten, besonders hinten nach dem Aryknorpel zu.

W. Hill hat in einem ähnlichen Fall den Aryknorpel mit entfernen müssen; es folgten Atem- und Schluckbeschwerden infolge Oedem der ary-epiglottischen Falte.

Dan McKenzie hat einen Pat., bei dem er den Aryknorpel entfernte, an septischer Pneumonie verloren. Es ist besser, in allen Fällen, wo die Krankheit sich über die Grenzen der klassischen Thyreotomie hinaus erstreckt, lieber den Larynx zu entfernen.

Herbert Tilley hat 1897 einen Fall von gewöhnlicher Laryngofissur publiziert, wo er den Aryknorpel mit entfernte; Pat. blieb noch neun Jahre am Leben, starb dann infolge Rezidivs am anderen Stimmband. In 2 oder 3 Fällen hat er den halben Aryknorpel entfernt. Er hat letztes Jahr einen vor 15 Jahren von Sir Felix Semon operierten Fall an einem Rezidiv operiert; Pat. ist gestorben. Der Fall beweist, wie vorsichtig man mit dem Begriff „Heilung" sein muss.

Sir W. Milligan: Demonstration von aus den Luftwegen entfernten Fremdkörpern.

1. Pflaumenkern aus dem linken Bronchus entfernt. 4jähriger Knabe. Röntgenuntersuchung negativ. Untersuchung in allgemeiner Narkose; plötzlicher Atemstillstand, schnelle Tracheotomie; Einführung des Bronchoskops, Entfernung des Fremdkörpers.

2. Tapezierernagel entfernt aus dem Bronchus einer 35jährigen Frau. Nach mannigfachen vergeblichen Extraktionsversuchen gelangen diese vor dem Röntgenschirm, indem der Nagel so um seine Achse gedreht wurde, dass er am Kopf ergriffen werden konnte.

3. Ein Halfpenny-Stück im Oesophagus eines 2 Jahre alten Kindes.

Irwin Moore macht auf die Vorteile aufmerksam, die eine von ihm eingeführte Zange zur Entfernung von Fremdkörpern (Brit. med. assoc. Liverpool 1912) vor der Brünings'schen Zange besitzt.

Hill hält die Zange von Killian und Brünings für zu zerbrechlich, so dass es vorkommt, dass an Stelle von einem Fremdkörper man deren zwei hat, den ursprünglichen Fremdkörper und zwei Stücke des Instruments.

E. D. D. Davis hat einen Fall gesehen, wo ein Halfpenny-Stück unbemerkt von einem Kind verschluckt worden war, fünf Jahre lang stecken blieb und durch Nekrotisierung der Aorta zum Tode führte. Ferner berichtet er über Entfernung eines Knochens aus dem Larynx mittelst Schwebelaryngoskopie und Entfernung einer Sicherheitsnadel aus der hinteren Pharynxwand gegenüber dem Ringknorpel mittelst derselben Methode.

Sir W. Milligan: Fall von inoperablem Angiofibrom; Sarkom des Antrum (?).

17jähriger Pat., linksseitige Nasenverstopfung, intermittierende Schmerzanfälle und Blutungen. Die linke Nase ausgefüllt von einer polypoiden Geschwulst, die sich auch weit in den Nasenrachenraum erstreckte. Der weiche Gaumen war nach vorwärts gedrängt. Linke Gesichtsseite infolge Ausdehnung der Antrumwände geschwollen. Bei Durchleuchtung linke Seite ganz dunkel. Operation: Perorale Tubage, laterale Rhinotomie, bei Versuch die Geschwulst zu entfernen, enorme Blutung. Pat. kollabiert, die Operation muss unterbrochen werden, feste Tamponade. Nach 48 Stunden Entfernung des Tampons; wieder sehr heftige Blutung. Es wird jetzt eine Radiumtube in die Geschwulst eingelegt. Keine Blutung mehr, rapides Zurückgehen der Geschwulst; nach 3 Wochen keine Spur derselben mehr, nur eine feste fibröse Masse an der hinteren Antrumwand. Allgemeinbefinden und lokaler Befund seitdem gut.

W. Hill führt das Radium gewöhnlich von unter der Lippe her ein. In einem Fall sah er ein Sarkom der vorderen Antrumwand in 2 Tagen verschwinden.

Jobson Horne hält für diese Geschwülste die Bezeichnung Angiofibrom gerechtfertigter als Sarkom. Sie zerstören durch lokales Wachstum und machen keine Metastasen.

Tilley berichtet ebenfalls über einen hoffnungslos erscheinenden Fall, in dem die Geschwulst unter Radium völlig verschwand.

Sir William Milligan antwortet auf Anfragen, dass, wenn er den Fall ursprünglich für ein Sarkom angesehen hätte, er gleich Radium gebraucht haben würde. Er hielt es aber für eine gutartige Vaskulärgeschwulst. Sie ging von der Hinterwand des Antrum aus und erstreckte sich in den Nasenrachenraum. Das Radium hat in diesem Fall zunächst den unmittelbaren Effekt gehabt, die furiose Blutung zu stillen.

Herbert Tilley: Naso-antral- oder Choanalpolyp mit schillinggrossem Geschwür auf seiner Hinterfläche.

Wenn man den Polypen mit dem Nasenrachenspiegel betrachtete, so sah es aus wie ein tertiär-syphilitisches Ulkus. Er glaubte, dass das, was er mit der Rhinoskopia anterior sah, ein mit dem Ulkus zusammenhängendes Oedem sei. Nach Entfernung fand er ein Ulkus auf dem Polypen. Er eröffnete das Antrum nicht; er hat unter vielen Fällen nur dreimal ein Rezidiv gehabt. Wenn mehr als ein Rezidiv ist, eröffnet er die Höhle von der Fossa canina.

G. J. F. Elphick: Retropharyngeale Schwellung.

Pat. klagt über „Schwellung im Halse“ seit September 1914. Man sieht eine rundliche Schwellung an der hinteren Rachenwand nach links zu, die sich hart anfühlt. Keine Drüsen am Halse. Röntgenogramm schliesst Zervikalkaries aus. Wassermann positiv.

C. W. M. Hope: 1. Tuberkulom der Nasenscheidewand.

24jähriger Pat. Seit $2^1/_2$ Jahren rechtseitige Nasenverstopfung und Blutung. Gestielte blumenkohlartige Geschwulst von der rechten Seite des Septum aus-

gehend. Kleine Lupusnarbe im Nasenrachenraum. Mikroskopische Untersuchung: Tuberkulom. Septumschleimhaut rechts mit Perichondrium wird abgelöst; Knorpel und Knochen bleiben unberührt. Nasenboden und untere Muschel werden krank gefunden und ebenso behandelt, desgleichen werden die vorderen zwei Drittel der mittleren Muschel, die erkrankt ist, entfernt.

Sir William Milligan bezweitelt, dass es sich um primäre Tuberkulose handele; er sieht es als Lupus mit proliferierendem granulomatösem Charakter an.

2. Ungewöhnlicher Fall von vergrösserten Tonsillen.

29jähriger Pat. Tonsillen walnussgross, ziemlich hart, Oberfläche bedeckt mit unregelmässigen dunkelen nävusartigen Flecken; grosse Mengen weicher beweglicher Drüsen an beidtn Halsseiten und in der Achselhöhle, bläuliche Knoten auf Brnst- und Bauchhaut bis zur Grösse eines Schillings. Grosse Anämie.

Diagnose (?). Sarkom der Tonsillen mit Sarkomatose der Haut.

Mikroskopische Untersuchung einer Drüse und eines Knötchens ergab: Lymphatische Leukämie.

W. Stuart-Low: Zwei Fälle von Verletzung der Nase mit nachfolgender Deformation.

Dan McKenzie: Tuben von weichem Metall zum Einlegen in die Nase nach submuköser Resektion.

Die Tuben werden unmittelbar nach der Operation eingeführt.

Harmer gebraucht Gummiröhren.

Clayton Fox: Fall von Neubildung der Tonsille und Gaumenbögen mit mikroskopischen Schnitten.

Der Fall war für ein Epitheliom gehalten worden; der pathologische Anatom hielt ihn für ein infektives Papillom.

(Auszug aus dem offiziellen Sitzungsprotokoll.)

---

b) V. Hauptversammlung der Vereinigung Schweizerischer Hals- und Ohrenärzte in Lausanne am 6. März 1917.

Präsident: Siebenmann.
Sekretär: v. Rodt.

(Korresp.-Blatt für Schweizer Aerzte. No. 36/37.)

A. Geschäftssitzung.

Genf. Lehrstuhl für Otorhinologie eröffnet unter Prof. Pugnat.

Zürich. Poliklinik für Ohren, Hals und Nase von der allgemeinen Poliklinik als selbständig abgetrennt, unter Prof. Noyer.

Vermehrte Fürsorge für ohrkranke Schulkinder. Eingabe von sämtlichen Erziehungsdirektionen der schweizerischen Kantone (Dr. Laubi).

Geplante Taubstummenzählung in der ganzen Schweiz (Dr. Siebenmann).

B. Wissenschaftliche Sitzung.

Prof. Barrand: Kriegschirurgische Erfahrungen mit Krankendemonstration.

Frontalsinusverletzungen kommen selten vor, weil meistens das Gehirn gleichzeitig tödlich verletzt wird.

Dagegen sind Maxillarsinustraumen sehr häufig, wobei oft die Augen mitverletzt werden oder die Orbita infiziert wird. Die Sinus sind meist fungös durchwuchert. Radikaloperation in den meisten Fällen notwendig.

Am Kehlkopf verlaufen Brüche und sonstige Verletzungen meistens tödlich infolge der Blutungen und der Oedeme. Tubarbehandlung nach Schrötter oder Sargnon kann mitunter zweckdienlich sein.

Schussverletzungen beider Nervi recurrentes.

Neuropsychotische Kriegsstummheit durch den Telephondämpfungsapparat nach Lombard geheilt (?).

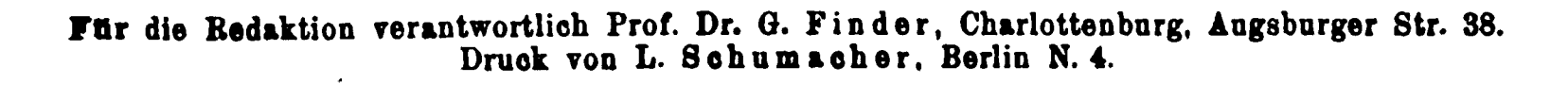
Hug: Unter 300 einschlägig zu behandelnden Internierten zeigten sich 75 pCt. Ohrverletzungen, 30 pCt. Traumen der Nase und Adnexe, z. B. Schussverletzungen jeder Art, 4 pCt. Verletzungen des Kehlkopfes, bei welchen rascheste Tracheotomie indiziert ist.

Schlittler: Schwere gonorrhoische Infektion der oberen Luftwege von einem Harnröhrentripper aus.

Oppikofer bespricht das Glas'sche Symptom bei Nebenhöhleneiterung und die Schaumbilduug in den Sinus pyriformes bei Oesophagusdivertikel.

Spezielle otologische Erörterungen (Prof. Siebenmann und Prof. Noyer) fallen ausserhalb dieses Referats.

Jonquière.


Für die Redaktion verantwortlich Prof. Dr. G. Finder, Charlottenburg, Augsburger Str. 38.
Druck von L. Schumacher, Berlin N. 4.

Jahrgang XXXIII. Dezember 1917. No. 12.

Internationales Centralblatt

für

Laryngologie, Rhinologie

und verwandte Wissenschaften.

Unter ständiger Mitarbeiterschaft

von

W. Albrecht (Tübingen), **L. Bayer** (Brüssel), **G. Bradt** (Berlin), **Calamida** (Mailand), **O. Chiari** (Wien), **R. Dreyfuss** (Strassburg), **O. T. Freer** (Chicago), **W. Freudenthal** (New York), **v. Gilse** (Haarlem), **Gontier de la Roche** (Toulon), **F. Hanszel** (Wien), **H. Hecht** (München), **R. Hoffmann** (Dresden), **G. Jonquière** (Bern), **R. Kotz** (München), **Ino Kubo** (Fukuoka), **Lautmann** (Paris), **E. J. Moure** (Bordeaux), **Nadoleczny** (München), **Polyak** (Budapest), **Schlittler** (Basel), **O. Seifert** (Würzburg), **W. Sobernheim** (Berlin), **A. von Sokolowski** (Warschau), **E. Stangenberg** (Stockholm), **R. Steiner** (Prag), **Tapia** (Madrid)

herausgegeben


von

GEORG FINDER

Berlin.

Monatlich erscheint eine Nummer,
am Schlusse des Abonnementsjahres Titel, Namen- und Sachregister.
Preis des XXXIII. Jahrgangs (Januar—Dezember 1917) **15 Mark.**

Berlin 1917.
Verlag von August Hirschwald.
NW., Unter den Linden 68.





Internationales Centralblatt

für

Laryngologie, Rhinologie

und verwandte Wissenschaften.

Jahrgang XXXIII. Berlin, Dezember. 1917. No. 12.

I. Ferdinando Massei †.

Am 7. März d. J. starb in seiner Vaterstadt Neapel Ferdinando Massei. Er und der Mailänder Labus, der Präsident des ersten Laryngologenkongresses (Mailand 1880) können als die Pioniere der Laryngologie in ihrem Vaterlande gelten; Massei behauptete sich bis zu seinem Tode als einer der tätigsten, tüchtigsten und erfolgreichsten Vertreter seines Faches in Italien. Am 25. Juli 1847 in Neapel geboren, vollendete er im Jahre 1867 seine medizinischen Studien und begab sich nach Deutschland, England und Frankreich, um sich der Laryngologie, die gerade ihren Entwicklungsgang als selbständige medizinische Disziplin begonnen hatte, zu widmen. Ende 1869 kehrte er nach Neapel zurück und begann unter grossem Zulauf von Studenten und Aerzten an einem von ihm begründeten Ambulatorium für Hals- und Nasenkranke Kurse zu halten. Nachdem er 1882 die Dozentur und noch in demselben Jahre einen Lehrauftrag für Laryngologie erhalten hatte, wurde er im Jahre 1888 zum Extraordinarius und im Jahre 1902 zum Ordinarius ernannt. Als 1911 Cozzolino, der den Lehrstuhl für Otologie innegehabt hatte, starb, sah sich Massei, wenn er nicht ganz auf seine Lehrtätigkeit verzichten wollte, infolge eines Gesetzes, das für die italienischen Hochschulen die Verschmelzung beider Lehrfächer anordnet, dazu gezwungen, auch die Professur für Otologie zu übernehmen und er ist diesem Zwang gewiss nicht ohne inneres Widerstreben

gefolgt. Er wurde jedoch dadurch entschädigt, dass er im Jahre 1916 endlich das Ideal seines Lebens verwirklicht sehen konnte, das darin bestand, eine mit allen modernen Mitteln ausgestattete stationäre Klinik zu seiner Verfügung zu haben. Fast während seiner ganzen Lebensdauer hatte Massei unter dem Uebelstand zu leiden gehabt, dass ihm für Krankenbehandlung und Lehrzwecke nur ein — freilich sehr grosses — Ambulatorium zur Verfügung stand; immer wieder führte er in den Berichten. die er alljährlich über seine poliklinische Tätigkeit herausgab, bewegliche Klage über diesen Uebelstand, der sich um so fühlbarer machte, als er besonders in den ersten Jahren sich mit besonderem Eifer der Behandlung diphtheriekranker Kinder zugewandt hatte und sich gezwungen sah, die Tracheotomien entweder auf die chirurgische Klinik zu verlegen oder sie bisweilen — wenn Not am Mann war — unter den miserabelsten äusseren Bedingungen in den Behausungen der armen Neapolitaner Bevölkerung vorzunehmen. Es war ein bei der Indolenz dieser Bevölkerung auch nicht ganz seltenes Vorkommnis, dass ihm die croupkranken Kinder in extremis in die Sprechstunde gebracht wurden und er sie dort ohne jede sachgemässe Assistenz schleunigst operieren musste. Später (1900) hatte er die Befriedigung, zum Leiter einer Abteilung für diphtheriekranke Kinder am Ospedale Cotugno ernannt zu werden. Aus dieser Tätigkeit stammen eine grosse Anzahl von Arbeiten, die sich mit der Frage beschäftigen, ob bei drohender Erstickungsgefahr Tracheotomie oder Intubation vorzuziehen sei. Die Intubation war in Italien zuerst von Egidi eingeführt worden; Massei verhielt sich dieser Methode gegenüber zuerst ablehnend, wurde dann aber auf Grund seiner an einem grossen Material gewonnenen Erfahrungen einer ihrer begeistertsten Lobredner und trat in Wort und Schrift unermüdlich für sie ein.

Eines der wesentlichsten wissenschaftlichen Verdienste Massei's besteht darin, als erster nachgewiesen zu haben, dass das Erysipel primär und selbständig den Kehlkopf befallen kann und dass viele der als primäres Kehlkopfödem oder phlegmonöse Laryngitis beschriebenen Fälle nichts anderes sind, als eine Lokalisation des Erysipels im Kehlkopf; seine Arbeiten über dieses Thema, für das er auch zum Referenten auf dem X. Internationalen medizinischen Kongress bestellt war, haben viel dazu beigetragen, in das Chaos der akut-infektiösen Halsentzündungen Klärung zu bringen. Auch auf zahlreichen anderen Gebieten unserer Disziplin hat Massei, der bis in sein spätestes Alter eine emsige literarische Tätigkeit entfaltete, anregend und befruchtend gewirkt. So sei daran erinnert, dass er zuerst im Jahre 1888 als „Glossitis follicularis basica" die Angina der Zungentonsille beschrieb, dass er das — von anderer Seite freilich angefochtene — Krankheitsbild des „peritracheo laryngealen Abszesses der

Kinder“ aufstellte, dass er für manche Fälle von Blutspeien obskuren Ursprungs die Erklärung fand in der von ihm beschriebenen chronischen hämorrhagischen Tracheitis. Ein Lieblingsthema seiner Arbeiten bildeten die Kehlkopfgeschwülste; in einer seiner Abhandlungen über diesen Gegenstand konnte er sich auf ein Material von 500 Fällen stützen. Ganz besonders gross war seine Erfahrung auf dem Cebiete der Papillome; in einer zusammenfassenden Studie, in der er seinen immer wieder verfochtenen — und heute wohl allgemein akzeptierten — Standpunkt vertrat, dass die Prognose dieser Geschwülste bei Operationen per vias naturales günstiger sei als bei der Laryngofissur, konnte er eine Statistik von nicht weniger als 800 eigenen Fällen anführen. In den letzten Jahren gaben einige Veröffentlichungen Massei's, in denen er behauptete, dass bei den weitaus meisten Fällen von Rekurrenslähmung eine Anästhesie des Larynxeingangs besteht, Anlass zu lebhaften Diskussionen darüber, ob diese Behauptung zutreffend sei, und führten weiterhin zu Erörterungen über die Frage, ob der Rekurrens sensible Fasern führe.

Massei war Mitbegründer der Società Italiana di Laringologia und Ehrenmitglied der laryngologischen Gesellschaften zu Berlin, London und Wien. Im Jahre 1881 gründete er die Archivi Italiani di Laringologia, von denen bisher 37 Jahrgänge vorliegen und in denen die meisten Veröffentlichungen der Massei'schen Schule Platz gefunden haben. Aus dem Kreise von Massei's Schülern und Assistenten ist eine Reihe namhafter italienischer Laryngologen hervorgegangen und es ist wohl nicht zum wenigsten auf sein Wirken und auf den Einfluss seiner Persönlichkeit zurückzuführen gewesen, dass für viele Jahre Neapel das Zentrum der Laryngologie in Italien gewesen ist.

Finder.

Massei's Arbeiten[1]).

1. Le inalazioni di ossigeno nella cura della difteria. Lo Sperimentale. Febr. 1884.
2. Tre casi di vertigine laringea. Giorn. intern. di scienze med. Anno VI.
3. Su di una nuova forma di glossite. Rivista clinica e terapeutica. 1884.
4. Considerazioni pratiche sopra talune curiose fasi di certi neoplasmi laringei. Boll. di mal. dell' orecchio, della gola e del naso. No. 2. 1884.
5. Un cas de rétrécissement syphilitique de la trachée. Revue mens. de laryngol. etc. No. 5. 1884.
6. Contribuzione allo studio del rinoscleroma. Arch. di laringologia. April 1884.
7. L'idroclorato di cocaine nelle malattie di gola. Arch. ital. di laringologia. Anno VI. 2 u. 3.
8. Ancora del laringoscopio e della medicina militare. Boll. di mal. dell' orecchio etc. 1885.
9. Erisipela della laringe. Rivista clinica e terapeutica. No. 1. 1885.

1) Dieses Verzeichnis macht keinen Anspruch auf Vollständigkeit. Es fehlen z. B. die zahlreichen im Druck erschienenen klinischen Vorträge und die Kongressreden.

24*



10. Ascesso retrofaringeo idiopatico. Rivista clinica di Napoli. No. 6. 1885.
11. Sui neoplasmi laringei. Monographia. Napoli 1885.
12. Mixomi giganteschi della cavità nasofaringea. Arch. ital. di laringologia. Fasc. 4. 1884.
13. Sulla erisipela della laringe. Morgagni 1885.
14. Paralisi del cricoaritenoidei posteriori da persistenza ed ipertrofia del timo. Riforma medica 84/85. 1885.
15. The treatment of papilloma of the larynx by means of the curette. Journ. of laryngology. Febr. 1889.
16. Epitelio primario della laringe. Arch. ital. di laringologia. April 1889.
17. Corpi estranei nelle vie aeree. Boll. de la R. acad. med. di Naples. 1889.
18. Patologia e terapia della faringe, delle fosse nasali e della laringe etc. Napoli e Milano. 1890. 2 Bände.
19. Due notevoli casi di aderenza del velo alla parete faringea. Rivista clinica di Napoli. No. 2. 1887.
20. Sopra un caso di paralisi laringea per lesione corticale. Arch. ital. di laringologia. Fasc. 2. 1887.
21. Sopra un caso di enorme fibroma del cavo naso-faringeo. Ibidem. Fasc. 3. 1887.
22. Rivista critica di rinologia e laringologia. Boll. di mal. dell' orecchio etc. No. 2. 1886.
23. Ueber das primäre Erysipel des Kehlkopfes. Uebersetzt von Vincenz Meyer. Berlin 1886. A. Hirschwald.
24. Sulla cura locale della tuberculosi laringea. Arch. ital. di laringologia. Fasc. 1. 1886.
25. Laringite flemmonosa. Arch. ed atti della società Ital. di chirurgia. Rom 1886.
26. Sifilide tertiaria e tuberculosis della laringe. Rivista clinica dell' università di Napoli. No. 4. 1886.
27. Nevrite primaria del tronco del ricorrente? Arch. ital. di laringologia. Juni 1889.
28. Lezioni cliniche sulle malattie delle prime vie respiratorie. Salerno 1889.
29. Sifilide laringea. Giorn. internaz. di scienze med. September 1889.
30. Sopra un caso di lupus della laringe. La Riforma medica. 4./5. Febr. 1890.
31. La mia prima intubazione per croup laringeo. Arch. ital. di pediat. März 1890.
32. Diagramma delle lesioni funzionali delle corde vocali. Boll. di mal. di gola. Mai 1890.
33. Intubazione della laringe nel croup. La Riforma med. November 1890.
34. La linfa di Koch nella cura della tuberculosi laringea. Arch. ital. di laringologia. April 1891.
35. Laringostenosi per sifilide gommosa; intubazione. Rivista clinica e terap. Februar 1891.
36. Su di una nuove forma di glossite. Arch. ital. di laringologia. No. 1. 1894.
37. Di alcune applicazioni dell' acido lattico in laringologia. Rivista delle mal. della gola. No. 8. 1894.
38. Statistica di tracheotomia. Policlinico. No. 11. 1894.
39. L'intubazione nel croup in rapporto colla sieroterapia. Rif. med. 1895.
40. Un caso di stenosi ipoglottica. Arch. ital. di laring. No. 2. 1892.
41. Contributo clinico ed anatomo-patologico allo studio della pachidermia laringea. Ibidem. No. 3. 1892.
42. L'intubazione laringea nell' adulto. Ibidem. No. 3. 1892.
43. L'intubazione laringea nei bambini e negli adulti. Neapel 1893.
44. Un caso di rinite caseosa. Arch. ital. di laring. No. 2. 1896.
45. Papilloma laringeo recidivante. Ibidem. No. 2. 1896.
46. Il croup latente. Ibidem. April 1898.
47. A proposito di un caso di lupus laringeo. Ibidem. Januar 1899.
48. Sul cronico catarro tracheale emorragico. Ibidem. Oktober 1898.

49. Le complicanze laringee della sarcomatosi cutanea. Arch. ital. di laringologia. Oktober 1899.
50. Delle laringo-stenosi acute nella tenera età e della loro cura. Ibidem. April 1897.
51. In onore di O' Dwyer. Annali di laringologia. Januar 1900.
52. L'anesthesia del vestibolo laringeo nella paralisi del ricorrente. Boll. di mal. dell' orecchio. Dezember 1902.
53. La diretta ispezione della trachea e dei bronchi. Ibidem. August 1904.
54. La diphtherite nasale. Arch. de laryng. April 1904.
55. Le vegetazioni adenoidi del cavo naso-faringeo nei poppenti. Arch. ital. di laring. Juli 1904.
56. Vizii di congenitura del naso e delle fosse nasali. Ibidem. Januar 1905.
57. Ematoma del setto cartilagineo del naso. Ibidem. II. 1905.
58. Un segno premonitorio della paralisi del ricorrente laringeo. Ibidem. I. 1906.
59. The significance of anesthesia of the entrance of the larynx in paralysis of the recurrent laryngeal nerve. New York med. journ. 22. Dezember 1906.
60. Ueber die Bedeutung der Anästhesie des Kehlkopfeingangs bei den Rekurrenslähmungen Berliner kl n. Wochenschr. No. 47. 1906.
61. La cura dei papillomi laringei nei bambini. Boll. di mal. dell' orecchio etc. Oktober 1907.
62. Brevità del frenulo della lingua. Ibidem. Mai 1908.
63. Führt der Rekurrens des Menschen sensible Fasern? Fränkel's Arch. f. Laryng. Bd. 20. 1907.
64. Wie sollten Münzen aus der Speiseröhre entfernt werden? Zeitschr. f. Laryng., Rhinol. usw. 1909.
65. Tumori gigantei della laringe. Arch. ital. di laring. 1908.
66. Mixo-fibroma del seno sfenoidale. Ibidem. Juli 1909.
67. La syphilis et les tumeurs de mauvaise nature de la gorge. Arch. internat. de laryng. Bd. 28. No. 5.
68. Die Sensibilitätsstörungen des Larynx und die Anästhesie des Vestibulum bei der Rekurrenslähmung. Zeitschr. f Laryng., Rhinol. usw. Bd. 3. 1910.
69. Gli specchi magnificenti del Brünings. Arch. ital. di laring. Okt. 1911.
70. Direkte und indirekte Laryngoskopie. Monatsschr. f. Ohrenheilk. Bd. 46. 1912.
71. Contributo allo studio della tuberculosi latente. Arch. ital. di laring. Juli 1912.
72. Flemmoni delle prime vie aeree. Ibidem. Juli 1913.
73. Un grave incidente per intubazione laringea. Ibidem. Januar 1914.

II. Referate.

a) Allgemeines, obere Luftwege.

1) **Killian. Die Frage der Dienstbrauchbarkeit, Dienstbeschädigung und Erwerbsunfähigkeit bei Verletzungen und Erkrankungen des Halses und der Nase.** Sonderabdruck. Vortrag, veranstaltet v. Centralkomitee f. d. ärztl. Fortbildungswesen in Preussen. 1917. Verlag Gustav Fischer.

Verf. bespricht zunächst die Zustände behinderter Nasenatmung (Septumdeviationen, Muschelschwellungen, Adenoide usw.) und die gegen sie geübte Therapie, ferner die durch stumpfe Gewalt und Schussverletzungen gesetzten Veränderungen in der Nase, durch welche die Nasenatmung behindert oder aufgehoben wird. Wird durch die Behandlung kein Erfolg erzielt oder geschieht nichts, so leiden manche von diesen Patienten dauernd an Kopfschmerzen: das Recht auf eine Rente kann ihnen nicht bestritten werden. Was die Ozaena und ozaenaähn-

liche Zustände (Lues III, Atrophie nach Operationen, Kriegsverletzungen usw.) anbetrifft, so sind solche Kranke durchaus zum Dienst zu gebrauchen, am besten zum Arbeitsdienst, wobei man ihnen eine tägliche Nasenspülung ermöglichen sollte. Die Einstellung eines Asthmatikers ist ein erlaubtes Experiment. Kommen ihm Therapie und Umstände nicht zu Hilfe, so sollte man ihn dauernd dienstunfähig schreiben. Auf Dienstbeschädigung kann nur erkannt werden, wenn das Leiden im Dienst entweder neuaufgetreten oder verschlimmert worden ist (z. B. durch Gasvergiftung). Verf. bespricht dann die Erkrankungen und Verletzungen der Nasennebenhöhlen. Was speziell die Stirnhöhlenpatienten anbetrifft, so bringen sie auch nach Radikaloperationen immer noch allerhand Klagen vor. Es haben jedoch manche von Verf. im Frieden operierte Fälle anstandslos den ganzen Krieg durchgemacht. Man muss immer feststellen, was sie im Frieden geleistet haben, und das ist oft recht viel. Zu leichtem Garnisondienst sind sie meist zu verwenden. Killian sagt: „Ich würde mich wohl nur bei unverbesserlichen Neurasthenikern zur Dienstunbrauchbarkeitserklärung entschliessen; für leichte Nebenhöhlenneurastheniker ist der Dienst geradezu ein Heilmittel". Was die Patienten mit Kopfweh anbelangt, das häufig rheumatischer Natur ist und gegen das sich gerade bei diesen Formen die Kopflichtbäder als sehr wirksam erwiesen haben, so rät Verf. zu probeweiser Verwendung zu leichtem Dienst.

Indem Verf. sich zu den Mund- und Rachenerkrankungen wendet, bespricht er besonders eingehend die Angina und ihre Folgezustände (Mandelabszess, Drüsenschwellungen, Fieberperioden, Gelenkrheumatismus, Endokarditis usw.) und empfiehlt als wertvolles Prophylaktikum gegen diese Folgezustände nach jeder Angina die Mandelbucht einige Male auszudrücken.

Von den Kehlkopferkrankungen beanspruchen besonderes Interesse die Stimmstörungen. Bei Rekurrenslähmungen infolge Schussverletzung des Rekurrens oder Vagus reicht die Stimme gewöhnlich für den Dienstgebrauch, sofern nicht lautes Kommandieren in Betracht kommt. Die Dienstbeschädigung wird nur hoch einzuschätzen sein, wenn es sich um Redner oder Sänger handelt. Verf. unterscheidet bei den Stimmstörungen aus psychischer Ursache die rein hysterischen und die Gewohnheitsstörungen; beide kann man schon ohne Spiegeluntersuchung an der Klangfarbe beim Sprechen unterscheiden: die Hysterischen flüstern, die Gewohnheitsstimmgestörten pressen, bei denen die Stimmstörung meist sich aus einer akuten Laryngitis entwickelt. Die letzteren heilt man durch Kokainpinselungen des Kehlkopfs und Summübungen; die ersteren dadurch, dass man nach Kokainisierung des Kehlkopfs unbarmherzig husten lässt, bis Töne gehustet werden, die man dann zum Aufbau der Stimme und Sprache, immer in der Form des Singens, benutzt. Die ungeheilt gebliebenen hysterisch und gewohnheitlich Stimmgestörten eignen sich noch vorzüglich für den Arbeitsdienst, bei Friedensbeginn sollte man sie mit einer geringen Entschädigung abfinden.

Von den Kehlkopfverletzten hat Verf. viele dahin gebracht, dass sie wieder Garnison-, eine ganze Reihe selbst Felddienst tun konnten. Bei Fortschuss des ganzen Kehlkopfs, wie Verf. einen solchen Fall behandelt hat, handelt es sich um eine Verstümmelung; in solchen Fällen wird die Verstümmelungszulage zugestanden werden müssen.

FINDER.

2) **J. C. Gannyt. Klinische Betrachtungen über die Oto-Rhino-Laryngologie zur Kriegszeit (1. September 1914 bis 1. Januar 1915). (Considérations cliniques sur l'oto-rhino-laryngologie en temps de guerre.)** *Diss. Bordeaux 1915. 122 Seiten.*

Verf. berichtet über eine Reihe von Kriegsverletzungen, welche er an der von Moure geleiteten Spezialklinik für Ohren-, Hals- und Nasenkranke während 4 Monaten beobachten konnte. Der grosse Vorteil, derart Verletzte durch den Spezialisten besorgen zu lassen, ist offenkundig, es gilt dies nicht nur für die Verhältnisse hinter der Front, sondern auch im eigentlichen Kampfgebiet. Sachgemässe Behandlung der Nasenschüsse verhindert die Entstehung von Synechien und ihren Folgezuständen (Nebenhöhleneiterung), wie sie leider noch viel zu oft vorkommen. Es sollten daher alle Nasenverletzungen frühzeitig dem Spezialisten zugesandt werden.

Die Durchschüsse der Kieferhöhle heilen meistens spontan, während es bei den Steckschüssen fast immer zu einer traumatischen Sinusitis kommt, weshalb bei letzteren Verletzungen operatives Eingreifen immer indiziert (Caldwell-Luc) und auch sehr dankbar ist, arbeiten wir doch meist im gesunden, nicht narbig veränderten Gewebe (Operationsschnitt in der Umschlagsfalte), während unsere endonasalen Eingriffe in dem hochgradig narbig veränderten Gewebe naturgemäss unter viel ungünstigeren Umständen erfolgen.

Verletzungen des Larynx zählen zu den selteneren; auf 10000 Verwundungen anderer Organe traf es nur 6 Larynxverletzte, was begründet ist weniger in der geschützten Lage des Organs als in seiner Beweglichkeit. Dafür besteht aber oft ein ausgesprochenes Missverhältnis zwischen Läsion und Symptomen; unter welch letzteren im Vordergrund stehen: Störungen der Respiration und Phonation und Emphysem.

Von den rein neuropathischen Störungen sind es vor allem die hysterische Aphonie und Stummheit, welche als häufige Folge der Eindrücke des modernen Krieges uns zu Gesichte kommen; die beste und schonendste Methode sie zu heilen besteht in orthophonischen Uebungen.

Weitere Störungen der Kehlkopffunktion können ihre Ursache in extralaryngealen Läsionen, sei es der Nerven, sei es der Muskeln haben (Verletzungen des Nerv. recurrens, der Musculi cricothyreoidei).

Die laryngealen Läsionen sind fast ohne Ausnahme begleitet von einer Perichondritis, selten sind die Störungen leichter und vorübergehender Natur, schwere Erscheinungen seitens der Respiration ist das häufigere und damit Indikation zur Tracheotomie gegeben. Die Behandlung der Laryngostenosen erfolgt am besten mittels der Laryngostomie oder der Tracheo-Laryngostomie nach Sargnon mit nachfolgender Dilatation durch Kautschukdrains (tube à crête de Moure), es kommen zur Ausheilung zirkuläre Narbenstenosen im Verlaufe einiger Monate, sehr ausgedehnte nach 10—12 Monaten.

Von den Krankengeschichten beziehen sich 10 auf Verletzungen der Nase, 11 auf solche der Nebenhöhlen, der Rest (13) auf Affektionen des Larynx.

Von den Erkrankungen des Gehörorgans ist ein grosser Teil rein funktioneller Natur, und besonders weist Autor auf die Häufigkeit der hyste-

rischen Taubstummheit hin. Von den organischen Ohrenleiden überwiegen die Erkrankungsfälle bei weitem die Verletzungen (traumatische Affektionen), auch glaubt Verf., dass ein gesundes Hörorgan, abgesehen von wenigen unwichtigen entzündlichen Läsionen, nur sehr selten erkrankt, sondern fast alle Erkrankungen auf früheren Schädigungen beruhen, wobei er glaubt betonen zu müssen, dass behinderte Nasenatmung mit ihren nachteiligen Folgen auf die Ventilation des Mittelohres ganz besonders prädisponiert zu Ohraffektionen.

SCHLITTLER.

3) **Alexander Schossberger** (Ujvidék). **Ein Fall von Maul- und Klauenseuche beim Menschen.** *Deutsche med. Wochenschr. No. 26. S. 816. 1917.*

Letal verlaufener Fall, bei dem sämtliche Schleimhäute vom Krankheitsvirus ergriffen waren. Die Infektionsquelle konnte nicht nachgewiesen werden, auch mikroskopisch-bakteriologisch spezifisch nichts Sicheres. R. HOFFMANN.

4) **Theodor Cohnen. Ueber Parasiten der Luftwege als Atmungshindernisse.** *Diss. Königsberg 1917.*

Ein Fall von Ascaris lumbricoides in der Trachea eines an Larynxdiphtherie erkrankten zweijährigen Kindes. Entfernung bei der wegen Zyanose notwendig gewordenen Tracheotomie. (Von demselben Autor in der Deutschen med. Wochenschrift, 1916, Nr. 11, bereits publiziert.) DREYFUSS.

5) **Nonne. Demonstration von ausgedehnten tertiärluetischen Knochenerkrankungen des Schädels, des Rachens und des knöchernen Nasengerüsts.** Aerztlicher Verein zu Hamburg, Sitzung v. 10. 4. 1917. *Deutsche med. Wochenschr. No. 27. S. 862. 1917.*

Ueberaus seltener Fall von Tabes bei ausgedehnter tertiärer Knochen- und Schleimhautsyphilis.

60jährige Frau: Beide Scheitelbeine und die Hälfte der Stirnbeine vollkommen nekrotisch frei liegend, hochgradige ulzeröse Zerstörungen des harten und weichen Gaumens, sowie der hinteren Rachenwand. Anisokorie, reflektorische Pupillenstarre, Fehlen beider Achillessehnenreflexe, Kältehyperästhesie am Rücken. WaR im Blut +++. Drei Liquorreaktionen schwach +.

R. HOFFMANN.

6) **W. Th. Schmidt** (Sydowsane-Podejuch bei Stettin). **Entfernung eines verschluckten Gebisses nach 16 Jahren.** *Deutsche med. Wochenschr. No. 29. S. 912. 1917.*

Das $5^1/_2$ cm lange, 3 cm breite, wohlerhaltene, halbseitige Gebiss mit vier Zähnen war von der 53jährigen Frau vor 16 Jahren bei einem Schlaganfall verschluckt worden.

Zunächst bestanden damals heftige Schmerzen an der rechten Halsseite und der Kehlkopf war, wie die Pat. angibt, nach rechts und vorn gedrängt und auf Druck sehr schmerzhaft.

Während der ersten Wochen wurde Blut und Eiter ausgehustet, das blieb dann aber allmählich von selbst weg.

Das Schlucken ist nur während der ersten Monate nach dem Schlaganfall schmerzhaft gewesen, dagegen haben sich während der ganzen Zeit stets heftige Schmerzen gezeigt, sobald sich Pat. von vorn oder von rechts an den Hals gefasst habe.

Pat. hat während der 16 Jahre alles sehr zerkleinert schlucken müssen, schon grössere Kartoffelstücke sind nicht durchgegangen.

Sie habe das Gebiss wohl nach dem Schlaganfall vermisst, da sie es aber vergeblich gesucht habe, habe sie sich schliesslich beruhigt.

Als sie neuerdings wieder Beschwerden im Halse spürte, glaubte sie einen Knochen verschluckt zu haben, ohne jedoch genauere Angabe hierüber machen zu können.

Kehlkopf und Trachea zeigten sich bei der Untersuchung ein wenig nach rechts und vorn vorgedrängt. Druck auf die rechte Halsseite sowohl wie extreme Bewegung des Kopfes nach links und hinten lösen rechts vorn über dem Kehlkopf lebhafte Schmerzen aus. Pat. spricht angestrengt, aber leidlich klar. Bei der Palpation mit dem Zeigefinger wird hinter bzw. rechts neben der Epiglottis ein in der Tiefe unbeweglich festsitzender, flacher Fremdkörper gefühlt. Nach maximaler Oeffnung des Mundes wurde in Narkose der Fremdkörper, der nach unten zu völlig fest gewachsen war, allmählich von seinen Verwachsungen gelöst, aus seiner Lage herausgeschält und schliesslich mit einer grossen, gebogenen Kornzange entfernt. Bemerkungen über das verschiedene Verhalten von Fremdkörpern gegenüber dem menschlichen Körper.

R. HOFFMANN.

b) Nase und Nasenrachenraum.

7) **Rami. Rüsselbildung an der Nase.** K. k. Ges. der Aerzte in Wien, Sitzung v. 19. 1. 1917. *Berliner klin. Wochenschr. No. 16. S. 398. 1917.*

Verf. zeigt ein Mädchen mit einem Rüssel, welcher der linken Nasenwandfläche tief aufliegt.

Durch eine Oeffnung an der Spitze des Rüssels kommt man in einen Kanal, der in die Gegend des inneren Augenwinkels führt. Wenn das Kind weint, so entleert sich aus dem Rüssel ein wässeriges Sekret.

Verf. ist der Ansicht, dass die Rüsselbildung mit intrauterinen Meningozelen zusammenhängt.

R. HOFFMANN.

8) **Bab. Ueber menstruelles Nasenbluten und seine organo-therapeutische Behandlung.** Münch. ärztl. Verein Gynäkol. Ges., Sitzung v. 5. 7. 1917. *Deutsche med. Wochenschr. No. 31. S. 992. 1917.*

Es gibt eine vikariierende Epistaxis bei Virgines, Mulieres und Graviden, auch eine sogenannte kompensatorische Epistaxis bei Oligomenorrhoe.

Die physiologischen und funktionellen Beziehungen zwischen Nase und Genitalien sind vielfache.

Beide haben Corpora cavernosa, die in der Nase meist im Septum oder im unteren Muschelrand sitzen (! Ref.)

Bei den von Bab beobachteten 53 Patientinnen handelt es sich meist um solche mit mangelhafter oder gehemmter Entwicklung des Geschlechtsapparates

oder der Geschlechtsmerkmale, infantiler, asthenischer Habitus, Adipositas universalis familiaris, geringe Körpergrösse (etwa 140 cm), zu Tuberkulose Prädisponierte, Hysterische oder Depressive, Melancholische. Nasale Erkrankungen können selbstverständlich auch Mitursache sein, werden aber wenig beobachtet. Therapeutisch verwandte Verf. bei geschlechtsreifen Weibern zur Stillung von menstrueller oder prämenstrueller Epistaxis stets 2—4—6 und öfters wiederholte subkutane Injektionen eines hochwertigen Corpus luteum-Extraktes zur Herbeiführung von Uteruskongestionen in der nicht menstruellen Zeit und zur Beförderung der Geschlechtsreife Yohimbin, Muriazithin und ähnliche Präparate. Er warnt vor Ergotin und anderen Styptizis, welche die menstruellen plethorischen Beschwerden (Kopfweh, Kongestionen, Schwindel, Uebelkeit) steigern.

R. HOFFMANN.

9) **Otto Müller** (Lehe). **Die nasale Dysmenorrhoe, sowie die nasal-respiratorischen Druck- und Saugwirkungen auf die Bauchorgane überhaupt.** *Arch. f. Lar. u. Rhin. Bd. 31. S. 305.*

Die Arbeiten von Fliess aus dem Anfange der 90er Jahre machten die Aerztewelt mit den Beziehungen der Nase zur Dysmenorrhoe bekannt: Die Kokainisierung der vorderen Enden der beiden unteren Muscheln, der Tubercula septi und der linken (!) mittleren Muschel beseitigt nach 5—8 Minuten den dysmenorrhoischen Schmerz. Eine dauernde Befreiung von den dysmenorrhoischen Beschwerden gelingt in den geeigneten Fällen durch Verätzung bzw. Elektrolyse dieser Genitalpunkte der Nase. Trotz der feststehenden Tatsachen hat die Behandlungsmethode sich nicht genügend in der Aerzteschaft verbreitet, und zwar, wie Verf. mit anderen Autoren annimmt, wegen des „phantastischen Aufbaus der zur Erklärung von Fliess angegebenen Reflextheorie“. Auch bemängelt Verf. die nicht genügend fest umschriebene Problemstellung bei Fliess und noch mehr bei dessen treuestem Schüler Siegmund, welcher die Abhängigkeit der meisten Baucheingeweide von der Nase im Fliess'schen Sinne behauptet. Nach Koblank muss man statt von Genitalpunkten, schon von Genitalflächen in der Nase reden, da er die ganzen unteren Muscheln, das ganze Septum, selten auch die mittlere Muschel als reflexauslösend hinstellt, speziell die an diesen Stellen vorhandenen Schwellkörper.

Um nun dem Problem näher zu kommen, sucht Verf. nach analogen, aber bereits klargestellten Beziehungen der Nase zu entfernten Organen und hebt dabei die allen Chirurgen geläufige Entstehung der Bauchbrüche als Folge einer gestörten Atemdynamik auf Grund einer Verengerung der oberen Luftwege hervor. Die Auffüllung der Lungen ist in diesen Fällen nur möglich durch stärkeres Herabgehen des Zwerchfells, wodurch wiederum eine Erhöhung des intraabdominalen Druckes erzeugt wird; dieser einerseits, in Verbindung mit einer Resistenzminderung, begünstigt die Entstehung des Bruchs. Aehnliche Beziehungen bestehen zwischen Hämorrhoiden und dauernder Muschelschwellung in der Nase. Unter Berücksichtigung dieses atmungsdynamischen Moments gelangt Verf. zu einer fest umschriebenen Problemstellung auch in der hier zu behandelnden Frage: „Welche physiologischen — nicht nervösen — Beziehungen bestehen zwischen der Nase

und den weiblichen Sexualorganen, wie den Baucheingeweiden überhaupt? Wie wirkt die Atmungsdynamik insbesondere bei einer Nasenstenose vermittels der Zwerchfellbewegungen auf den Bauchinhalt und die Sexualorgane? Kommt diese Wirkung nur durch respiratorische Druckwirkung zustande oder spielt nicht auch bei der Abhängigkeit der venösen Kreislaufstörung von dem gesamten Atmungsmechanismus, insbesondere von den wiederum diesen beherrschenden nasalen Atmungswiderständen, hier eine venöse Organanschoppung mit?"

Die Nasenatmung ist nicht nur ein passiver Vorgang, sondern auch eine Funktion des elastischen Netzes der Lunge, wie umgekehrt das Mass der bei der Einatmung erfolgenden elastischen Anspannung der Lunge von der Enge und Weite der Nasengänge abhängig ist. Das elastische Lungennetz wird bei enger Nase (schmaler Bau, Deviation, Muschelschwellungen) viel stärker beansprucht als bei weiter Nase. Nach Rohrer's Feststellungen ist nun der grösste Teil der für die Lungenspannung nötigen Energie durch die Widerstände der Nase und der oberen Luftwege bedingt. Die Dynamik der Lungen wird aber während der Einatmungsphase vom Zwerchfellmuskel beherrscht; er kontrahiert sich bei grösseren respiratorischen Widerständen stärker, tritt tiefer und übt somit auf die Baucheingeweide einen erhöhten Druck aus. Es besteht demnach eine direkte physiologische, atmungsdynamische Beziehung zwischen Nase und Baucheingeweiden, also auch den inneren Genitalien, so dass die reflektorische Beziehung nach Verf. ausgeschaltet werden kann. Weit grösser noch als durch diesen statischen Pressionsdruck wirkt der Atemmechanismus als Hilfskraft und endständiges Sauggetriebe für den Rückfluss des Venenblutes auf die Dysmenorrhoe ein. Der dauernd negative Druck im Pleuraraume verursacht ein intravenöses Druckgefälle zum rechten Vorhof. Die respiratorischen Druckschwankungen im Pleuraraume teilen sich dem Venensystem mit, und zwar, wie Wertheimer nachgewiesen hat, bis zu den Fussvenen. Um wieviel stärker muss das örtlich so viel nähere Venensystem der weiblichen Genitalien mit seiner starken Vaskularisation diesen respiratorischen Einwirkungen mit ihrer nasalen Komponente ausgesetzt sein. Je grösser die Nasenstenose, desto mehr verstärkt die respiratorische Energie den negativen Pleuradruck; dementsprechend wächst das intravenöse Druckgefälle bis zu einem Grade, dass der rechte Vorhof es mit seiner Schöpftätigkeit nicht weiterleiten kann. Es kommt zu einer rückläufigen Blutbewegung und Stauung des Blutes in der venösen Bahn bis ins kapillare Stromgebiet, besonders auch das Gebiet der so naheliegenden Sexualvenen. Mit der von Fliess empfohlenen Kokainisierung der Nase erfolgt eine Minderung der Nasenstenose, damit eine Herabsetzung der respiratorischen Energie des elastischen Lungengewebes und Aufhebung der dysmenorrhoischen Folgen des erhöhten intrapleuralen Druckes. Die objektiv richtige Beobachtung von Fliess und seine therapeutischen Erfolge finden in dieser mechanischen Auffassung ihres Zusammenhanges ebenfalls ihre Erklärung, indem die sog. Genitalpunkte genau in der Einatmungstrombahn der Nase liegen, also die Kokainisierung der ersteren die Erweiterung der letzteren zur Folge hat. Verf. meint, namentlich auch in Hinsicht auf die experimentellen und klinischen Beobachtungen von Koblanck, dass die rhino-gynäkologischen Beziehungen klinischer und therapeutischer Art wesentlich grössere seien, als sie ursprünglich von Fliess

angenommen worden sind. Er sucht seine Auffassung noch durch eine bemerkenswerte Beobachtung zu stützen: Bei zwei Frauen, welche wegen Lungentuberkulose die Kuhn'sche Saugmaske benutzten und die extranasalen Widerstandsvorrichtungen zu stark einstellten, traten dysmenorrhoische Beschwerden auf, die nach Abstellung der Saugmaskenbehandlung in der kritischen Zeit fort blieben. Quoad therapiam tritt Verf. für die submuköse Septumresektion in erster Linie ein; die Muscheln will er soviel als möglich geschont wissen. Die Erfolge sind so auffallend gute, dass unbedingt die Methode in weitere Kreise dringen müsse.

Im zweiten Teile der Abhandlung bespricht Verf. die nasal-respiratorischen Druck- und Saugwirkungen auf die Bauchorgane überhaupt. Er bespricht deren physiologisch-klinische Verwandtschaft und Unterschiede im Vergleich zur nasalen Dysmenorrhoe; ausserdem berichtet er über die bisher vorliegenden rhinologischen Erfahrungen über die nasale Beeinflussbarkeit der Bauchorgane im allgemeinen und betont das Fehlen einer wissenschaftlichen Formulierung dieser Tatsache. Er hofft, durch diese Hinweise eine erneute Anregung zu geben, dass bei vielen dieser unklaren, in eines der typischen Krankheitsbilder nicht hineinpassenden, pathologischen Zustände auch nach ihrer etwaigen Beziehung zur Nase in ihrer atmungsdynamischen Bedeutung gesucht wird.

BRADT.

10) **Capelle. Hypophysektomie bei Dystrophia adiposo-genitalis.** Niederrhein. Ges. f. Natur- u. Heilk. (Med. Abt.), Sitzung vom 18. 6. 1917. *Deutsche med. Wochenschr. No. 31. S. 991. 1917.*

48jähriger Vater von 4 gesunden Kindern. Krankheitsbeginn vor 3 Jahren. Progrediente Abnahme des Geschlechtstriebes und der Potenz. Zunahme des subkutanen Fettpolsters, speziell an Brust, Bauch und Stammteilen des Oberschenkels. Starker Haarausfall in der Regio pubica und im Bartbezirk. Enthaarung in beiden Achseln, auf der Brust und den Extremitätenstreckseiten. Beständiges Kältegefühl, Muskelschlaffheit, Gedächtnisschwäche.

Im letzten Jahre qualvoll gesteigerter Kopfschmerz, hauptsächlich in der Stirn. Seit einem Jahre zunehmende Sehstörung.

Objektiv: Blass, schlaff, müde, Untertemperaturen. Auffallend feine Haarbildung an den spärlich behaarten Körperstellen. Aeussere Genitalien regulär. Vollständige bitemporale Hemianopsie. Visus in rapider Abnahme rechts $^6/_{10}$, links $^2/_{50}$ mit Bedrohung des makulo-papillären Bündels links. Urin ohne Befund, täglich 1400—1800 ccm. Keine Polydipsie. Wassermann negativ. Röntgenbild: Starke Ausbuchtung der Sella turcica nach abwärts mit Verdrängung der Keilbeinhöhlen. Wahrscheinlich langsam wachsendes Hypophysenadenom bzw. Hypophysenzyste. Operative Indikation gegeben durch den schnellen Rückgang der Sehkraft.

Operation 9. Mai 1917: Skopolamin-Morphiumdämmerschlaf. Regionäre Anästhesie der Siebbeinzellen, submuköse Adrenalinanämisierung des Septums. 1. Temporäre Umklappung der Nase nach rechts; 2. nach Abtragung der Muschel und Siebbeinzellen verläuft die Operation weiter in der Mittellinie als submuköse Resektion des Siebbeinseptums, des Rostrums, der vorderen Keilbeilhöhlenwand. Nach Fortmeisseln der letzteren wölbt sich vorn oben ein halbkugeliges, etwa

daumenkuppengrosses Gebilde herab, das nach Abbrechen der papierdünnen Keilbeinhinterwand als weicher, braunroter Tumor ohne Komplikation exkochleiert wird. Jodgetränkter Hypophysenbetttampon, submukös zwischen den Septumschleimhäuten unterhalb des Filtrum herausgeleitet. Drainage der Nasenlöcher. Zurückklappung der Nase.

Histologisch: Grosszelliger, von dem vorderen Hypophysenlappen ausgehender Tumor. 5 Wochen post operationem Kopfschmerzen weg. Subjektiv Zunahme des Körperwärmegefühls und des Gefühls der körperlichen Leistungsfähigkeit. Körperwärme normal. Visus rechts $^8/_8$, links $^8/_{36}$. Gesichtsfeld beiderseits in fortschreitender Ausweitung, für weiss fast wieder in physiologischen Grenzen. Genitalsphäre und Haarwuchs einstweilen noch unbeeinflusst.

Hervorheben der Vorzüge des operativen Verfahrens wie in diesem Fall. Eine Garantie für die radikale Entfernung gibt selbst für die rein hyposellär entwickelten Geschwülste dieser basale Weg nicht. Doch kann sie auf diesem Wege gelingen, wie ein Fall des Vortragenden, der zur Autopsie kam, nachwies.

R. HOFFMANN.

11) **Siegfried Pulfer. Ueber eine Orbitalschussverletzung mit Ausfallserscheinungen des Geruchs- und Geschmacksnerven, sowie einzelner Quintusäste.** *Diss. München 1917.*

Granatsplitter. Einschuss im rechten Nasenaugenwinkel, Ausschuss am linken Ohrläppchen, als Folge des letzteren ist das Ohrläppchen an der Kopfhaut angewachsen.

Anästhesie sämtlicher Partien der linken Gesichtshälfte, sowohl der Haut- als der sensiblen Muskeläste; ebenso der Schleimhäute, Nase, Zunge, Gaumen; ebenso refraktär gegen thermische Reize. — Bei Ausschaltung der rechten Nasenhälfte völlige Anosmie, bei Oeffnung der rechten Nase sehr mangelhafte Geruchswahrnehmung. Ebenso der Geschmackssinn nur in Spuren vorhanden, desgleichen das Muskelgefühl der Zunge. Nur im Schlunde Geschmacksempfindungen. Das Projektil muss ausser dem Sehnerven die Portio major nervi trigemini unterhalb des Ganglion Gasseri verletzt haben.

DREYFUSS.

12) **Norman Patterson. Operationen an den Nasennebenhöhlen durch eine temporäre Oeffnung im Septum; transseptale Methode. (Operations on the nasal sinuses carried out through a temporary opening in the septum [transseptal]).** *Brit. med. journ. 20. Oktober 1917.*

Bei intranasalen Operationen am Siebbein und Keilbein besteht der Nachteil, dass es unmöglich ist, einen direkten Blick über das Operationsfeld zu bekommen, auch wenn vorher das vordere Ende der mittleren Muschel entfernt ist. Dieser Nachteil fällt fort, wenn man von der anderen Nasenhöhle aus operieren kann. Zu diesem Zweck macht Verf. eine temporäre Oeffnung im Septum. Er macht durch die ganze Dicke des Septums dicht hinter dem Naseneingang eine schräg von oben nach hinten und unten verlaufende Inzision und vom oberen und unteren Ende dieser Inzision je eine schräg nach hinten verlaufende Inzision ebenfalls durch die ganze Dicke des knorpligen Septums, so dass ein temporär geöffneter Türflügel entsteht, durch den das Spekulum eingeführt wird. Noch besser ist es,

als präliminaren Eingriff die submuköse Septumresektion auszuführen. Handelt es sich z. B. um eine einseitige Siebbeinerkrankung, so ist folgender Weg einzuschlagen: Zuerst submuköse Septumresektion, wobei die Inzision auf der Seite gemacht wird, die der erkrankten entgegengesetzt ist. Es ist wichtig, die Entfernung des Knochens bis weit nach oben zu machen, und wenn die Keilbeinhöhle behandelt werden soll, den Vomer in der Nähe der Höhle zu entfernen. Nach Vollendung der submukösen Resektion wird eine Inzision, die etwa 1 cm hinter der ersten und parallel zu ihr durch das Periost-Schleimhautblatt der anderen Seite gemacht. Nach Vollendung der Siebbeinoperation können beide Schnitte durch feine Nähte geschlossen werden. Da eine eitrige Erkrankung vorliegt, ist Tamponade zu vermeiden; nur vorn ist ein Tampon einzulegen, um die Schleimhautblätter in Apposition zu halten. Am besten ist es, falls Pat. dazu seine Einwilligung gibt, die Septumresektion völlig verheilen zu lassen und nach 10 Tagen oder später die zweite Operation am Siebbein auszuführen, indem nun eine schräge Inzision durch die beiden vereinigten Schleimhaut-Perichondriumlappen gemacht und ein langblättriges Killian'sches Spekulum eingeführt wird; es empfiehlt sich, dass das eine Blatt des Spekulums kürzer ist als das andere. Nach Ausräumung der Siebbeinzellen wird die Inzision mittels feiner Nähte geschlossen. Es empfiehlt sich gleichzeitig mit der präliminaren Septumresektion die Entfernung des Polypen und der mittleren Muschel, so dass für die zweite Operation nur die Ausräumung des Siebbeins übrig bleibt.

Verf. war überrascht, einen wie guten Ueberblick man mittels dieser Methode über das Siebbein bekommt und wie gründlich es sich unter Leitung des Auges ausräumen lässt. Handelt es sich um eine Keilbeinaffektion, so kann auf diese Weise die hintere Hälfte oder das hintere Drittel der mittleren Muschel entfernt werden, ohne dass der vordere Teil derselben entfernt wird. (Verf. erwähnt mit keinem Wort die Tatsache, dass die „perseptalen Operationen an der Nasenscheidewand", um die laterale Nasenwand zwecks gewisser Operationen en face einstellen zu können, bereits im Jahre 1914 in der Wiener klinischen Wochenschrift, No. 34, von Kofler beschrieben worden sind. Ref.)

FINDER.

13) **Gustav Hofer. Schussverletzungen der Kieferhöhle.** *Monatsschr. f. Ohrenheilk. Jahrg. 1917. Bd. 51. S. 385.*

Autor kommt an Hand von 14 in extenso beschriebenen Schussverletzungen der Kieferhöhle, sowie auch auf Grund seiner am ambulanten Material der Klinik von Hofrat v. Chiari gemachten Erfahrungen zu folgenden Schlussfolgerungen: Glatte Durchschüsse der Kieferhöhle heilen häufig spontan, eine einmal bestehende Infektion kann häufig konservativ beseitigt werden. Bei Fremdkörpern (Geschossteile, aber auch Knochensplitter) ist die Radikaloperation indiziert, ausgenommen vielleicht Fälle, bei denen bereits breite Kommunikation zwischen Kieferhöhle und Nase besteht.

SCHLITTLER.

14) **Marie Buffon. Die Wassermannreaktion bei den chronischen Kieferhöhleneiterungen. (De la réaction de Wassermann dans les sinusites maxillaires chroniques.)** *Diss. Bordeaux 1913. 90 Seiten.*

Autor berichtet aus der Klinik von Moure, dass von 32 chronischen und

erfolglos gespülten Kieferhöhleneiterungen 7 luetischer Natur waren. Es sollte daher bei jeder unseren konservativen Behandlungsmethoden trotzenden Kieferhöhleneiterung Wassermann gemacht werden. Für Lues spricht andauernde Fötidität, spezifische Läsionen in der Nase, Schmerzhaftigkeit, käsige Beschaffenheit des Eiters, Abgang von nekrotischen Knochenstücken. Die Therapie besteht in Allgemeinbehandlung und Operation, Caldwell-Luc und das modifizierte Verfahren nach Denker sind allen anderen überlegen. Ueber eingehende Kasuistik vergleiche das Original.

SCHLITTLER.

15) **Ruppauer** (Samaden). **Ueber primäre maligne Geschwülste der Stirnhöhle.** *Zeitschr. f. Ohrenheilk. Bd. 75. S. 365.*

Die Arbeit bringt eine sorgfältige Uebersicht über die einschlägigen Fälle, die bisher bekannt wurden. Das Literaturverzeichnis enthält 65 Nummern. Bei den drei vom Verf. selbst beobachteten Kranken handelte es sich beim ersten um ein Plattenepithelkarzinom, beim zweiten um ein Papilloma carcinomatodes, beim dritten um ein Rundzellensarkom.

KOTZ.

16) **Max Kaiser. Ueber das Karzinom der Nasenhöhlen.** *Diss. Breslau 1917.*

Beschreibung von 12 Fällen aus der Breslauer Universitätsohrenklinik, die einer Gesamtzahl von etwa 24000 während der Jahre 1909—1916 daselbst behandelten Patienten entsprechen. Eine radikale Heilung wurde vielleicht in einem Falle erzielt, der allerdings noch nicht genügend lange beobachtet ist. Die Nachbehandlung mit Mesothorium leistete bei mehreren Fällen gute Dienste.

DREYFUSS.

17) **Ruttin** (Wien). **Bemerkungen zu der Arbeit: „Ein neuer Polypenschnüreransatz" von D. de Levie, Rotterdam, im Arch. f. Ohrenheilk. 99. Bd. 3. und 4. Heft. 1916.** *Arch. f. Ohrenheilk. Bd. 100. S. 143.*

Verf. macht Prioritätsansprüche geltend.

KOTZ.

18) **de Levie** (Rotterdam). **Ein neuer Polypenschnüreransatz (Antwort auf Dr. Ruttin's Bemerkungen zu obenstehender Abhandlung).** *Arch. f. Ohrenheilk. Bd. 100. S. 145.*

Prioritätsfragen.

KOTZ.

19) **A. Schönfeld. Ein Schneiderfingerhut im Nasenrachenraum eines Kindes.** *Monatsschr. f. Ohrenheilk. Jahrg. 1917. Bd. 51. S. 393.*

Ein 6jähriges Kind wird unter der Angabe obgenannten Fremdkörper verschluckt zu haben, radioskopisch untersucht, wobei Oesophagus und Magendarmkanal leer gefunden werden. Nachts hochgradig gestörte Nasenatmung, starkes Speicheln. Bei nochmaliger Durchleuchtung wird der Fremdkörper im Epipharynx entdeckt. Entfernung in Narkose.

SCHLITTLER.

20) **James Donelan. Rezidive von Adenoiden und Tonsillen. (Recurrence of adenoids and tonsils.)** *Brit. med. journ. 6. Oktober 1917.*

Verf. nimmt zu einer Diskussion über diese Frage, die im Brit. med. journ. durch einen Artikel von Guthrie hervorgerufen wurde, das Wort. Er hält eine

gründliche Entfernung der Adenoiden durch die Kurette allein nicht für möglich. Er benutzt eine Zange, die unter Leitung des Fingers in den Nasenrachenraum eingeführt wird, und gebraucht die Kurette nur, um die Reste fortzuschaben. Bei den so operierten Fällen hat Verf., soweit er sie verfolgen konnte, keine Rezidive beobachtet.

Ferner lenkt Verf. die Aufmerksamkeit auf die Tatsache, dass, wenn man bei Kindern eine starke Septumdeviation findet, immer Adenoide vorhanden sind; er behauptet, dass bei den meisten Kindern, bei denen eine notwendige Adenoidenoperation bis nach dem vierten Lebensjahre aufgeschoben wurde, die Tendenz zur Entwicklung einer Septumdeviation besteht. Er plädiert für eine möglichst frühzeitige Entfernung der Adenoiden, sobald sie Symptome machen. FINDER.

c) Mundrachenhöhle.

21) **Hans Freyvogel. Der Rhodangehalt des Mundspeichels und seine Beziehungen zur Quecksilberstomatitis.** *Diss. München 1917.*

Nach einem einleitenden Referat über das physiologische Vorkommen des Rhodans im Mundspeichel gibt Verf. die Resultate seiner an Patienten der dermatologischen Poliklinik in München (Prof. von Zumbusch) ausgeführten Untersuchungen in Form von Tabellen, und zwar

1. über den Rhodangehalt bei männlichen und weiblichen Luetikern und das Verhalten von Mund- und Rachenhöhle,
2. bei Nichtluetikern,
3. bei Luetikern und anderen Krankheiten, bei denen durch das Rhodalzid das Auftreten einer Stomatitis mercurialis verhindert oder eine beginnende oder schon vorhandene Stomatitis durch das Mittel günstig beeinflusst wurde.

Das Rhodalzid wurde in Tabletten à 0,25 verabreicht. Eine Tablette täglich in der ersten Woche, 2 Tabletten täglich in der zweiten Woche, 3 Tabletten täglich in der dritten Woche.

Nach Verf. ist Rhodan ein Schutzstoff des menschlichen Organismus, der bei gewissen Krankheiten, so bei der Lues und bei tuberkulösen Erkrankungen der Mundhöhle und des Rachens durchschnittlich herabgesetzt ist oder fehlt. Bei Gesunden oder anderen Krankheiten ist der Rhodangehalt des Speichels normal. Im Laufe der antiluetischen Kur wird der Rhodangehalt immer mehr vermindert.

Parallel mit dem verminderten Rhodangehalt im Speichel geht das Auftreten einer Stomatitis. Durch Eingeben des absolut ungiftigen Rhodalzids kann man eine beginnende oder vorhandene Stomatitis leicht heilen oder eine solche vermeiden, wenn man den Patienten gleich vom ersten Tag der Kur an bis zur Beendigung der Kur Rhodalzid nehmen lässt. DREYFUSS.

22) **Laurent Moreau. Eitrige Parotitis bei Sumpffieber. (Parotidites suppurées d'origine palustre.)** *Société méd. des hôpitaux. 12. Oktober 1917.*

Verf. hat in allen Stadien des Sumpffiebers Parotitiden beobachtet; die Infektion scheint von der Mundhöhle aus zu erfolgen, da Gingivitis und Stomatitis bei der Erkrankung sehr häufig ist. In dem Eiter findet man Strepto- und

Staphylokokken. Die Parotitis ist am häufigsten doppelseitig; es ist selten, dass es nicht zur Eiterung kommt; Orchitis wurde nicht beobachtet. Die Heilung ist langwierig; da es oft zur Bildung von Eiterrecessus und Fisteln kommt; sie hängt von dem Allgemeinzustand der Patienten ab, der gewöhnlich beim Sumpffieber schlecht ist. Wenn die Eiterung erschöpft ist, so sind Blutungen infolge Ulzeration der Gefässe zu fürchten; in einigen Fällen mussten beide äusseren Karotiden unterbunden werden. Ferner wurden bisweilen Fazialislähmungen beobachtet; selten kommt es vor, wenn die Eiterung anhält, dass der Patient nicht eine Arthritis des Kiefergelenks bekommt. Die hauptsächlichste Prophylaxe der Krankheit besteht in sorgfältiger Mundpflege. FINDER.

23) **A. Philp Mitchell. Primäre Tuberkulose der Gaumentonsillen. (Primary tuberculosis of the faucial tonsils.)** *Journ. of pathol. and bacteriol. Vol. XXI. p. 248. 1917.*

Das Material, das Verf. zu seinen Untersuchungen benutzte, stammt aus den chirurgischen Eingriffen, die innerhalb 6 Jahren im Hospital vorgenommen wurden. Es besteht aus Tonsillen, die von Kindern mit Tuberkulose der tiefen Zervikaldrüsen stammen, und aus Tonsillen von Kindern ohne sichtbare Zeichen von Tuberkulose. Die Untersuchungen zeigen, dass wenigstens in Edinbourgh, wo sich ergab, dass in 20pCt. von Proben der käuflichen Milch Tuberkelbazillen waren, die primäre Tonsillartuberkulose häufiger ist, als man gewöhnlich annimmt. So fand sich in 106 Fällen (100 Kinder, 6 Erwachsene), die wegen Zervikaldrüsentuberkulose operiert waren, 41 (38pCt.) Tuberkulose der Tonsille, am häufigsten dicht unter der Schleimhaut, seltener in der Tiefe. In 80 von den 106 Fällen zeigte sich bei der Operation der tonsillare Lymphapparat in dem Muskel zwischen Vena facialis communis und Vena jugularis interna unter dem hinteren Digastrikusbauch deutlich tuberkulös erkrankt. Impfung war in 20 von 92 Fällen positiv, und zwar fand sich der Typus bovinus 16mal, der Typus humanus 4mal. Der Grund, warum die Impfung weniger positive Ergebnisse gab als die mikroskopische Untersuchung, war der, dass die Meerschweinchen oft an Sepsis starben, bevor noch die tuberkulösen Veränderungen Platz gegriffen hatten. Bei 100 hypertrophischen Tonsillen ohne Zervikaldrüsentuberkulose wurde in 9 Fällen Tuberkulose gefunden. Die primäre Tonsillartuberkulose kann nur entdeckt werden durch mikroskopische Untersuchung oder das Tierexperiment. FINDER.

24) **Ries. Gumma des harten Gaumens und Milzschwellung.** Stuttgarter ärztl. Verein, Sitzung vom 16. 11. 1916. *Deutsche med. Wochenschr. No. 11. S. 352. 1917.*

St., Landsturmmann. Vor 18 Jahren luetische Infektion. Damals Schmierkur, Jodkali. Bis September 1916 etwa 10 antiluetische Kuren, darunter die letzte mit Salvarsan (5 Salvarsan- und 10 Merzinoleinspritzungen).

Kopf: Alopecia. Mund: Leukoderma. Gehör links stark herabgesetzt (luetisches Geschwür am Trommelfell). Mund: Fehlen der Zähne, Schleimhaut entzündlich gerötet. Gummiknoten am Uebergang des harten in den weichen Gaumen in der Medianlinie. Milz stark vergrössert, als faustgrosser Tumor unterhalb des

Rippenbogens medialwärts sich ausdehnend, leicht druckempfindlich. Sonst keine angeschwollenen Drüsen. Geschlechtsorgane: Am linken Sulcus coronarius alte Ulkusnarbe, WaR. negativ.

R. HOFFMANN.

25) **von Franqué** und **Frl. Dr. Wolff. Ueber eine von Angina ausgehende Streptokokkenhausendemie der Atmungsorgane.** Niederrhein. Ges. für Natur- und Heilk. in Bonn (Med. Abt.), Sitzung v. 5. 3. 1917. *Deutsche med. Wochenschrift. No. 23. S. 734. 1917.*

Die Endemie führte im Januar bis März 1916 zu einer vorübergehenden Sperrung der Universitäts-Frauenklinik.

R. HOFFMANN.

26) **E. Emrys-Roberts. Bemerkung über die Behandlung der Angina Vincenti. (Note on the treatment of Vincent's angina.)** *Brit. med. journ. 15. Sept. 1917.*

Die Behandlung besteht in lokaler Applikation einer Lösung von H_2O_2, Vinum Ipecac., Glyzerin und Wasser; Verf. hat damit in kurzer Zeit Heilung erzielt. Verf. weist ferner darauf hin, dass Angina Vincenti häufig mit Diphtherie vergesellschaftet ist. Er fand bei seinen Laboratoriumsuntersuchungen in 60 pCt. aller Fälle von Rachendiphtherie fusiforme Bazillen und Spirochäten, fusiforme Bazillen ohne Spirochäten in weiteren 15 pCt.

FINDER.

27) **E. Paschen. Die Bedeutung der Schleimhautaffektionen im Rachen für die Pocken.** Aerztl. Verein zu Hamburg, Sitzung vom 24. 4. 1917. *Deutsche med. Wochenschr. No. 28. S. 894. 1917.*

Die Rachenpocken traten oft schon zu einer Zeit auf, wo das Exanthem noch eben im Beginn ist. Im Ausstrich von diesen Schleimhautpocken ist es Verf. gelungen, die von ihm als Erreger angesprochenen Elementarkörperchen nachzuweisen. Dieser Befund ist nach Verf. sehr wichtig, weil er die Art der Uebertragung weiter klarstellt. Man hat ja stets angenommen, dass hauptsächlich durch die Ausatmungsluft, durch die Tröpfcheninfektion die Krankheit verbreitet wird. Charakterisierung der Elementarkörperchen.

R. HOFFMANN.

28) **Frithjof Leegard. Aus Hypophysengewebe bestehender retropharyngealer Tumor.** *Arch. f. Laryng. u. Rhin. Bd. 31. S. 297. Nordisk Tidskrift f. oto-rhino-laryngologi. Bd. 2. H. 2/3.*

Beschreibung eines submukösen Tumors der hinteren Pharynxwand bei einem 23jährigen Mann. Operation; Schnitt nach Cheyne hinter dem rechten M. sternocleidomastoideus. Die Geschwulst erstreckt sich quer über die Halswirbelsäule und ist derselben ziemlich stark adhärent; sie wird mit den Fingern stumpf abgelöst und in mehreren Stücken fast ohne Blutung entfernt; ihre Grösse ist die eines gewöhnlichen Apfels. Glatte Heilung. Nach dem mikroskopischen Befund bezeichnet Verf. die Geschwulst als ein Hypophysenadenom; er nimmt an, dass sie von der Pharynxhypophyse ausging, und dass ihre Entwicklung in der Weise stattgefunden hat, dass sie sich während ihres Wachstums zwischen Schleimhaut und Skelett hervorgedrängt und nach und nach, um sich Platz zu schaffen, nach hinten und unten verbreitet hat. Krankhafte Erscheinungen oder Veränderungen, die auf eine Störung der Hypophysenfunktion schliessen liessen, wurden bei dem Pat. nicht beobachtet.

BRADT.

29) **Ganzer** (Berlin). **Neue Wege des plastischen Verschlusses von Oberkieferdefekten. (Perforationen im Gebiete des Gaumens und des Mundvorhofes.)** *Deutsche Monatsschr. f. Zahnheilk. Heft 8. 1917.*

Der Aufsatz bringt einige Ergänzungen und Erweiterungen zu den Mitteilungen des Verf.'s über denselben Gegenstand, die er im Oktober 1917 und März 1917 in der Berliner laryngol. Gesellschaft gebracht hat. (Ref. Zentralblatt, Oktober 1917, S. 256.)

FINDER.

30) **Eduard Schulz. Die Radikalbehandlung schwerer Pharynxstenosen durch Pharyngotomie und Lappenplastik.** *Diss. Berlin 1917.*

Beschreibung zweier Fälle von hereditär-luetischer Pharynxstenose bei zwei jungen Mädchen, die von Axhausen (Charité, Berlin) operiert wurden. Tracheotomie und Gastrostomie gingen in beiden Fällen je 1 bzw. 2 Monate voraus; die eine Patientin war wegen der Atembehinderung bereits lange schon Kanülenträgerin. Es wurde die Pharyngotomia lateralis vorgenommen. Die Plastik selbst geschah zweizeitig. Bogenförmiger Schnitt dicht unterhalb des Kinns, hat seine Höhe dicht oberhalb der Tracheotomiewunde und erstreckt sich dann bis zum Ohrläppchen. Exstirpation der Glandula maxillaris. Resektion des Zungenbeinhorns nach Durchschneidung verschiedener Halsmuskeln. Der frei präparierte Hautlappen wird dann um den Unterkiefer herum in die Tiefe gezogen und hier mit dem oberen Teil der Pharynxschleimhaut vernäht. Von der Seite her wird dann ein Hautlappen, dessen konvexer Bogen bis zur Clavicula reichte, eingelegt und mit der unteren Pharynxschleimhaut vereinigt und so ein seitliches Pharyngostoma gebildet. Nach 4 Wochen Schluss des Pharyngostoma. Voller Erfolg. Besonderer Wert wird auf die Ernährung mittelst Gastrostomie gelegt, die einen ungestörten Heilungsverlauf gestattet. Mehrere Photogramme erläutern die Anlegung des Pharyngostoma und die Deckung der für die Hautlappenplastik notwendigen Hautdefekte.

DREYFUSS.

d) Diphtherie und Croup.

31) **Hans Landan. Ueber diphtherieähnliche Bazillen bei chronischer Bronchitis.** *Berliner klin. Wochenschr. No. 19. S. 457. 1917.*

L. fand bei einer 50jährigen Frau mit chronischer Bronchitis im Auswurf diphtherieähnliche Stäbchen. Da niemals eine diphtherieverdächtige Halserkrankung vorangegangen war, auch in der Familie der Patientin kein Fall von Diphtherie vorgelegen hat, besteht nach L. kein bestimmter Anhaltspunkt für die Annahme, dass die gefundenen Bazillen von echten Diphtheriebazillen abstammen, ebenso wenig möchte L. aber auf Grund seiner Untersuchungen diese Möglichkeit ausschliessen.

Jedenfalls ist bemerkenswert, dass bereits mehrfach diphtherieähnliche Bazillen als Erreger recht hartnäckiger Bronchitiden gefunden worden sind. Vielleicht sind solche Befunde gar nicht so selten, wenn mehr darauf geachtet werden würde.

R. HOFFMANN.

32) **Kleinschmidt. Zur spezifischen Therapie und Prophylaxe der Diphtherie.** *Jahrb. f. Kinderheilk. Bd. 36. H. 4. 1917.*

Als wichtigstes Resultat der vorliegenden klinischen Studie ist die Erkenntnis zu betrachten, dass die Heilwirkung des Diphtherieheilserums einzig und allein auf seinem Gehalt an spezifischem Antitoxin beruht. Der Beweis hierfür wird geliefert einerseits durch die Beobachtung, dass nach französischem Muster hergestelltes Diphtherieserum mit angeblich bakteriziden Einflüssen sich nicht als wirksamer erweist als gewöhnliches deutsches Heilserum von gleichem Antitoxingehalt, andererseits durch Erfahrungen mit dem von Ruppel dargestellten Serum antidiphthericum depuratum. Dieses nach Art seiner Darstellung reinste antitoxische Eiweiss, das bisher klinisch zur Anwendung gekommen ist, zeitigte nämlich so günstige Resultate in der Diphtheriebehandlung auch schwerer Fälle, wie das gebräuchliche Diphtherieserum mit derselben Anzahl von Antitoxineinheiten nur je hervorzubringen im Stande ist.

Ferner ergibt sich, dass das Problem der Verhütung der Serumkrankheit eher gelöst wird durch die Verwendung artverschiedener Diphtheriesera als durch Modifikationen des üblichen Pferdeserums, wie eine solche beispielsweise in Behring's Immunserum zur Verfügung steht.

FINDER.

33) **Reiche. Röntgenbilder schwerer postdiphtherischer Schlucklähmung.** Aerztl. Verein zu Hamburg, Sitzung vom 10. 4. 1917. *Deutsche med. Wochenschrift. No. 27. S. 861. 1917.*

Demonstration der Röntgenbilder eines seit drei Monaten geheilten Falles (60jähriger Mann). Der Kontrastbrei drang beim Schluckakt bis tief hinein in die Bronchien, ehe er wieder ausgehustet wurde.

R. HOFFMANN.

e I) Kehlkopf und Luftröhre.

34) **August Lang. Untersuchungen der Morgagni'schen Taschen beim Pferd, mit besonderer Berücksichtigung ihrer chirurgischen Bedeutung.** *Veterinär-med. Diss. Leipzig 1917.*

Obwohl die Arbeit hauptsächlich veterinär-medizinischen Interessen dient, soll doch an dieser Stelle über sie referiert werden. Die Exstirpation der Morgagni'schen Taschen wird bei den Pferden vorgenommen, die an Kehlkopfpfeifen leiden. Letzteres ist durch eine Rekurrenslähmung verursacht. Die Stenose der Luftwege wird beim kranken Pferde durch die Erschlaffung des gelähmten Stimmbandes verursacht und dadurch, dass durch die Atrophie des Musculus crico-arytaenoideus dorsalis eine Senkung des Giesskannenknorpels in das Lumen des Kehlkopfes erfolgt. Durch den Narbenzug, der sich nach dem Herausschneiden der Taschen ausbildet, wird der Aryknorpel auf dem Schildknorpel fixiert und das kranke Stimmband wieder angespannt.

Der Arbeit sind Tabellen über Tiefe, Länge und Breite der Morgagni'schen Taschen und Photogramme von Gipsabgüssen derselben beigefügt.

DREYFUSS.

35) **Gerber** (Königsberg). **Ueber die sogenannte tuberkulöse Perichondritis des Kehldeckels.** *Arch. f. Lar. u. Rhin. Bd. 31. S. 290.*

G. bemängelt die falsche Nomenklatur bei der tuberkulösen Erkrankung der Epiglottis. Namentlich schon in der älteren Literatur (Heinze, Schrötter) ist darauf hingewiesen worden, dass aus der starken tuberkulösen Infiltration der Schleimhaut des Kehldeckels und der Aryknorpel nicht ohne weiteres auf eine Beteiligung des Knorpels geschlossen werden dürfe — ja eine primäre tuberkulöse Perichondritis wird abgelehnt; die Bezeichnung Perichondritis tuberculosa muss ganz ausserordentlich eingeschränkt werden. Bei 23 derartigen Fällen, welche G. selbst untersucht hat, erreichte die Tuberkelinfektion, die meist die ganze Dicke der Weichteile durchsetzte, das Perichondrium fast niemals — geschweige den Knorpel. In keinem fand eine Invasion und Zerstörung der Knorpelsubstanz statt. Diese Befunde schliessen natürlich nicht aus, dass in Ausnahmefällen auch der Knorpel selbst tuberkulös erkrankt; sie zeigen nur die starke Resistenz der Kehlkopfknorpel gegenüber dem tuberkulösen Prozess. G. schlägt deshalb für diesen Prozess die Bezeichnung Epiglottitis tuberculosa vor.

BRADT.

36) **Arnaldo Malan. Teratom des Spatium hyo-thyreoepiglotticum. (Teratoma dello spazio io-tiro-epiglottico.)** *Arch. ital. di otologia. Vol. XXVIII. H. 1. April 1917.*

54 jähriger Mann. Man sieht bei der Laryngoskopie eine kleinhühnereigrosse von normaler Schleimhaut bedeckte Schwellung, die vom unteren Teil der linken seitlichen Pharynxwand auszugehen scheint, das Vestibulum laryngis über die Mittellinie drängt, so dass die Stimmbänder völlig verdeckt werden. Das Lig. verläuft gespannt über dem Tumor; die linke Larynxhälfte ist fast unbeweglich. Bei Digitalexploration erweist sich der Tumor von elastischer Konsistenz. Bei Probepunktion entleert sich keine Flüssigkeit. Pat. verweigert einen Eingriff und stellt sich erst vier Monate später vor; der Tumor war inzwischen gewachsen und es stellten sich starke Atembeschwerden ein. Nach vorhergehender Tracheotomie Operation: In Lokalanästhesie Inzision in der Mittellinie, die etwa 2 cm unterhalb des Kiefers beginnend bis 3 cm über der Tracheotomiewunde reicht. Inzision der Membrana hyo-thyreoidea, Resektion des Zungenbeins in der Mittellinie; man erhält so leicht Zugang zum Tumor, der nach Spaltung der ihn bedeckenden Schleimhaut sich leicht enukleieren lässt. Heilung.

Der Tumor hatte keinen Zusammenhang mit dem Zungenbein oder dem Schildknorpel, sondern entsprang im Spatium hyo-thyreo-epiglotticum. Verf. gibt einen ausführlichen mikroskopischen Bericht, aus dem hervorgeht, dass es sich um ein — wahrscheinlich branchiogenes — Teratom handelt.

FINDER.

37) **Alfonso Calabresi. Zwei Fälle von extralaryngealer Laryngozele. (Due casi di laringocele extralaringeo.)** *Arch. ital. di laringologia. Vol. XXVIII. H. 1. April 1917.*

Bei der ersten Patientin entstand die Aerozele plötzlich, während sie gymnastische Uebungen machte (sie gibt an, dass bei einer Schwester, als sie nach

der Entbindung zum erstenmal aufstand, plötzlich der Hals dick wurde, das Gesicht sich blau färbte und in 5 Minuten der Tod eintrat). Heilung trat unter allmählicher Kompression des Tumors ein. Bei der zweiten Patientin trat die Laryngozele nach heftigen Hustenstössen ein, als ihr ein Stücken Brot in den Kehlkopf geraten war. Auch hier trat unter Kompression Heilung ein. FINDER.

38) **J. Kornfeld. Oedem in Kehlkopfpolypen.** *Monatsschr. f. Ohrenheilk. Bd. 51. S. 375. 1917.*

Autor hat 3mal beobachtet, dass Kehlkopffibrome infolge ödematöser Schwellung von der Grösse einer Erbse zu haselnussgrossen Gebilden heranwachsen und dann hochgradige Dyspnoe bedingen können. Bei allen 3 Patienten erfolgte teils spontan, teils auf Eiskravatte und Adrenalinkokainspray Rückbildung zur Norm.

SCHLITTLER.

39) **Imhofer** (Krakau). **Ueber Kehlkopfabszesse.** *Zeitschr. f. Ohrenheilk. Bd. 76. S. 36.*

Bei dieser Infektion ist nicht das schwere Krankheitsbild vorhanden wie bei Phlegmone und Erysipel des Larynx. Die Differentialdiagnose gegen prälaryngealen Drüsenabszess und Schleimbeutelentzündung lässt sich aus dem Vorhandensein eines Larynxödems und dem Fehlen der Verschieblichkeit gegenüber dem Schildknorpel stellen. Bei den zwei hier mitgeteilten Fällen handelt es sich einmal um einen Schleimhautabszess am Kehldeckel, der endolaryngeal mit dem gedeckten Messer eröffnet wurde, das andere Mal um einen perichondritischen Abszess am Schildknorpel, der durch Operation von aussen zur Heilung kam. KOTZ

40) **Max Scheier. Ueber Schussverletzungen des Kehlkopfes.** *Berliner klin. Wochenschr. No. 22. 1915.*

Im Anschluss an 7 selbst beobachtete Fälle erörtert Verf. die Häufigkeit der Schussverletzungen.

Während aus den Statistiken früherer Kriege ein Prozentsatz von 0,035 bis 0,06 sich ergibt, sah Verf. als Stabsarzt in einer grösseren Garnisonstadt seine 7 schon unter 2500 Verwundeten.

Der Prozentsatz der überhaupt vorkommenden Fälle ist aber natürlich noch ein bedeutend grösserer. Um ein richtiges Bild zu erhalten, müsste man die Halsverletzungen aus den Feldlazaretten herausziehen, da die in der Heimat beobachteten doch fast nur leichte und mittelschwere Fälle betreffen.

Aber auch dann würden die ganz schweren Fälle noch ausstehen, die nicht einmal bis in die Feldlazarette kommen, sondern entweder sofort oder sehr bald nach der Verletzung an Verblutung bzw. Erstickung zugrunde gehen.

Je näher der Front, um so höher die Mortalität.

Aus verhältnismässig günstig verlaufenen Fällen, wie sie die Scheierschen im Heimatlazarett beobachteten Fälle darstellen, darf man daher — wie Verf. hervorhebt — nicht auf eine immer günstige Prognose der Kehlkopfschüsse schliessen, vielmehr muss dieselbe immer mit Vorsicht gestellt, die Verletzung als eine schwere und lebensgefährliche angesehen werden.

Namentlich verliefen Fälle, bei denen Ring- und Schildknorpel zusammen gebrochen waren, fast immer tödlich mit nur wenigen Ausnahmen.

Was die Therapie anlangt, so ist nach v. Schjerning bei Störungen in der Stimmbildung und Atmung, bei Gefahr von Nachblutungen, sowie bei in der Nähe stecken gebliebenen Geschossen, die prophylaktische Tracheotomie angezeigt, die der Sanitätsbericht für die deutschen Heere 1870/71 sogar dann empfiehlt, wenn nur die Richtung des Schusskanals eine Verletzung der Luftwege wahrscheinlich machte.

R. HOFFMANN.

41) **Gustav Bradt** (Berlin). **Ueber einen Fall von Laryngospasmus bei zirkumskripter Erkrankung der Trachea.** *Arch. f. Lar. u. Rhin. Bd. 31. S. 383.*

Kasuistischer Beitrag einer der relativ wenig beschriebenen Fälle von schweren Glottiskrämpfen mit ungewöhnlichem Befund in der Trachea. Der Fall war als Hysterie aufgefasst worden. Genereller Hinweis auf die ätiologische Bedeutung der schwer erkennbaren Veränderungen der oberen Luftwege bei den verschiedenen Formen des Krampfhustens. (Autoreferat.)

e II) Stimme und Sprache.

42) **K. Ulrich** (Basel). **Eine neue Methode zur Diagnose, Therapie und Demenstratien psychogener Stimmstörungen.** *Arch. f. Lar. u. Rhin. Bd. 31. S. 377.*

Ausgehend vom Lombard'schen Phänomen, d. h. der physiologischen Alteration der Stimme bei künstlich hervorgerufener Erkrankung, werden beide Ohren des aphonischen Patienten mit Lärmtrommeln beschickt. Der Patient wird aufgefordert, von einem Blatt schnell abzulesen. Während die Trommeln spielen, hebt sich die Stimme häufig zur Norm. Der Versuch führt häufig bei hysterischer Aphonie in diagnostischer und therapeutischer Hinsicht zum Ziele.

BRADT.

43) **Nadoleczny** (München). **Ueber funktionelle Stimmstörungen im Heeresdienst.** *Arch. f. Lar. u. Rhin. Bd. 31. S. 347.*

Verf. erkennt keinen Wesensunterschied zwischen funktioneller Stimmlosigkeit im Kriege und Frieden an; nur ein gradueller Unterschied sei vorhanden. Er führt dafür eine Anzahl von Beispielen aus der Literatur und Friedenspraxis an. Er warnt davor, diese Zustände als Lähmungen aufzufassen, und unterscheidet nach dem laryngoskopischen Bilde 5 Arten: 1. die Fälle, bei welchen der Stimmlippenschluss ganz fehlt oder ungenügend ist; 2. die mit offener knorpeliger Stimmritze sprechen (früher als Transversuslähmungen aufgefasst); 3. die mit den Taschenlippen sprechen; 4. die mit heftigen spastischen Bewegungen Sprechversuche machen (krampfhafte Stimmlosigkeit; 5. die Fälle von aus der Jugend fortbestehender Fistelstimme. Aetiologisch unterscheidet er zwischen thymogenen Fällen, bei welchen durch Shockwirkung die Störung hervorgerufen ist, und ideogenen Fällen, bei welchen die Sorge und Furcht vor den kommenden Tagen das Leiden auslöst oder unterhält. Häufig sind auch die Uebergänge der ersten Form zur zweiten. Es handelt sich um psychogene Zustände, die meist disponierte, häufig nicht allzu junge Leute betreffen und als hysterisch anzusehen sind. Dem-

gemäss warnt er vor lokaler Polypragmasie ohne gleichzeitige Stimmübungen und betont in erster Linie die Bedeutung der seelischen Beeinflussung durch die Persönlichkeit des Arztes. Hierauf beruhen auch in Wahrheit die Erfolge der verschiedenen Autoren mit ihren differenten Methoden. Verf. geht folgendermassen vor: Völliger Abschluss des Kranken im Einzelzimmer, Erzielung langen Schlafes durch Veronal, Wiedererziehung zum normalen Sprechen unter Zuhilfenahme verschiedener Handgriffe am Kehlkopf. Die erste Sitzung muss so lange durchgeführt werden, bis eine Tongebung sicher erlernt ist. Gelingt dies nicht, benutzt er die Muck'sche Kugel oder die energische Sondierung. Ist ein Laut erzeugt, wird sofort geübt, bis gesprochen oder gesungen werden kann. Gelingt auch dies nicht, geht Verf. zur Kaufmann'schen Methode über, aber warnt vor den sinusoidalen Strömen der Anschlussapparate. Belohnung (Zigarre usw.) und moralische Belehrung sollen die Therapie beschliessen. Der Prozentsatz seiner Heilungen hat 90 überschritten. Im allgemeinen sollen die Kranken nicht mehr an die Front, sondern zum Arbeitsdienst oder nach Hause geschickt werden — aber ohne Rente.

BRADT.

44) **Alexander. Ziel und Ergebnis der Behandlung stotternder Soldaten.** *Monatsschr. f. Ohrenheilk. Jahrg. 51. S. 319.*

Verf. berichtet über die seiner Abteilung für Ohren-, Nasen- und Halskranke angefügte Spezialabteilung für Sprachgestörte. Im Jahre 1916 fanden 231 Fälle Aufnahme, die sich auf folgende 7 Gruppen verteilen: 1. traumatisches Stottern (26,4 pCt. Heilung, 68,1 pCt. Besserung, 5,5 pCt. ungeheilt); 2. posttyphöses Stottern mit günstiger Prognose; 3. inveteriertes durch Trauma verstärktes Stottern wurde durch Behandlung von 1—3 Monaten stets gebessert bis zu dem Grade, wie es vor dem Trauma war; 4. neurotisches Stottern, vorzügliche Prognose, ausgenommen die ganz schweren Fälle; 5. inveteriertes Entwicklungsstottern mit durchschnittlich ungünstiger Prognose; 6. inveteriertes Stottern, wovon es 34 pCt. leicht- und 26,4 pCt. mittelgradiger Natur gibt, was Dienstfähigkeit anbelangt, eine sehr gute Prognose, während bei den 39,6 pCt. hochgradig Stotternden die Aussicht auf Heilung bzw. Besserung gering ist.

Alle Fälle von traumatischer Stummheit oder Taubstummheit wurden völlig geheilt, Behandlungsdauer 1—2 Monate.

SCHLITTLER.

45) **Alexis Holländer. Aus der Schulgesangsstunde.** *Stimme. Juni 1917. 11. Jahrg. H. 9. S. 271.*

Beschreibt einen Fall von absolutem Tongehör bei einem elfjährigen Mädchen, das tadellos nachsang, jeden Ton benennen konnte, beim schriftlichen von Vorspielen begleiteten Diktat aber viele Fehler machte, sobald es die Aufmerksamkeit auf die Grösse der Tonschritte lenkte, dagegen richtig aufschrieb, wenn es nur auf die Töne achtete, die es hörte. Leider fehlt ein genaueres Eingehen auf tonpsychologische Fragen, wozu dieser Fall Anlass gegeben hätte.

NADOLECZNY.

46) **Prof. L. Réthi. Untersuchungen über die Nasenresonanz und die Schallleitung im Kopfe und im Halse.** *Stimme. August 1917. 11. Jahrg. H. 11. S. 309.*

Bereits besprochen in diesem Centralblatt, Januar 1917, S. 23 (Verhandl. d. österreich. Ges. f. experim. Phonetik).

NADOLECZNY.

47) Franz Wethlo. Apparate im Gesangsunterricht. *Stimme. XI. H. 7. April 1917.*

Zu verwerfen sind natürlich alle Mittel, welche die Stimmorgane in eine Lage zwingen sollen. Anders beurteilt Wethlo jene, „die eine indirekte Einwirkung erstreben, indem sie klare und richtige Vorstellungen von dem Bau und der Tätigkeit der Stimmorgane vermitteln"; durch Beobachtung, soweit das möglich ist oder durch das Getast, also z. B. Betrachtung im Spiegel, schon der Kehlkopfspiegel ist aber für die Stimmbildung kaum von Nutzen, da er ja kunstgemässes Singen verhindert. Die Arbeit im phonetischen Laboratorium mit seinen zahlreichen Apparaten kann aber im allgemeinen nur die Kenntnisse des Gesanglehrers und Stimmforschers erweitern und vertiefen, nicht aber den Schülern als Lehrmittel dienen.

NADOLECZNY.

f) Oesophagus.

48) J. Schütze. Röntgenbeobachtungen über funktionelles Verhalten der Speiseröhre. Vereinigte ärztl. Ges. Berlin, Sitzung vom 20. 6. 1917. *Deutsche med. Wochenschr. No. 28. S. 893. 1917.*

In einem Falle, der mit Erbrechen und Beschwerden in der Oberbauchgegend einherging, blieben, wie die Untersuchung vor dem Röntgenschirm zeigte, die Speisen am Jugulum stehen. Die Speiseröhre war mässig erweitert. In einem anderen Falle zeigte sich die Speiseröhre in ihrem oberen Teil verbreitert, und nur in dem oberen Teil traten zunächst die Speisen ein, um erst nach einiger Zeit rasch entleert zu werden. Es ist anzunehmen, dass am Eingang der Speiseröhre ein selbständiger Verschluss besteht.

R. HOFFMANN.

49) Otto Hirtreither. Zur Kasuistik der kongenitalen Oesophago-Trachealfistel. *Diss. München 1917.*

Von den verschiedenen Varietäten der angeborenen Speiseröhrenmissbildungen stellt der vorliegende Fall die häufigere Form vor. Der obere Teil der Speiseröhre endigt blind 3,6 cm unterhalb des oberen Randes des Ringknorpels. Die vom Magen aus in die Speiseröhre eingeführte Sonde gelangt in die Trachea genau an der Stelle der Bifurkation, so dass also die untere Speiseröhre gewissermassen einen dritten Bronchus darstellt. Das Zwischenstück des Oesophagus fehlt völlig auf eine Strecke von 1,2 cm.

DREYFUSS.

50) Schreiber. Ueber Erkrankungen am Eingang der Speiseröhre. Verein für wissenschaftl. Heilk. Königsberg i. Pr., Sitzung vom 5. 3. 1917. *Deutsche med. Wochenschr. No. 23. S. 734. 1917.*

Nach einer Schussverletzung, bei der das Projektil am linken inneren Augenwinkel eingedrungen und hinten am Hals ausgetreten war, hatte man als Ursache der Oesophagusstenose eine impermeable Striktur angenommen, während es sich in Wirklichkeit um eine einseitige Verletzung von Glossopharyngeus, Vagus und Hypoglossus handelte. Mit Korrektion der Diagnose fielen die zumeist vergeblichen und für den Kranken nur beschwerlichen Sondierungsbemühungen bis dahin weg und wurde statt dessen elektrische und Strychninbehandlung eingeleitet. Das Resultat war verhältnismässig befriedigend.

R. HOFFMANN.

51) **Hofer** und **Kofler** (Wien). **Studie über Resektion des thorakalen Oesophagus.** *Münchener med. Wochenschr. No. 34. S. 1097. 1917.*

Die an der Leiche ausgearbeitete Methode geht von dem Bestreben aus, den Oesophagus extrapleural zu erreichen und dabei in zweizeitiger Resektion unter sterilen Verhältnissen das auszuschaltende Speiseröhrenstück durch Hautplastik ersetzen zu können. Sich anlehnend an das Vorgehen Kuttner's schlagen die Verff. folgenden Weg ein: Bildung eines grossen dreieckigen Lappens aus der Rückenhaut mit Basis an der rechten Rückenseite parallel der Wirbelsäule und Spitze in der Gegend der linken Achselhöhle, Abtragen der Rückenmuskulatur, Resektion der Rippen, Freipräparieren des zu resezierenden Stückes der Speiseröhre, Durchziehen des Hautlappens unter ihm, so dass dieser zwischen Wirbelsäule und Speiseröhre zu liegen kommt. Vernähen der Hautränder. Das mobilisierte Oesophagusstück liegt nun in einer Hauttasche, in der es nach Verheilen der Hautränder reseziert werden kann. KOTZ.

52) **Hans Schmidt. Ein Fall von Zylinderepithelkarzinom der Speiseröhre mit Durchbruch einer Metastase in die Trachea.** *Diss. Erlangen 1917.*

48jähriger Mann. Das primäre Karzinom sass in der Höhe der Bifurkation, 5 cm lang, 3 cm breit und war mit der Aorta fest verwachsen. Die Metastase, die in die Trachea durchgebrochen war, sass 2 Querfinger unterhalb des Kehlkopfes, war 2 cm lang, 1 cm breit; in der Trachea war die Geschwulst nach unten weitergewuchert.

Voraus geht der Beschreibung des Falls eine recht gute Statistik über die Altersverteilung und die Lokalisation der Speiseröhrenkrebse. DREYFUSS.

53) **Gatscher. Zur Kasuistik der Steckschüsse im Mediastinum mit Beziehung zum Oesophagus.** *Monatsschr. f. Ohrenheilk. 51. Jahrg. S. 377.*

Zwei Mediastinalsteckschüsse. Im 1. Falle Einschuss oberhalb der Spina scapulae, Geschoss radiographisch nachgewiesen in der Höhe des 5. Proc. spinos., der rechten hinteren Wand des Oesophagus anliegend und diese einstülpend. Im 2. Falle dringt das Projektil durch den Mund in den Pharynx (Einschuss in der Höhe des 5. Halswirbels) und wird bei der Röntgenaufnahme im retroviszeralen Raume nach rechts und hinten vom Oesophagus vor dem 3. Brustwirbel nachgewiesen. Bei beiden Patienten auffallend geringe Erscheinungen, keine Indikation zu operativem Eingriff, spätere Kontrollaufnahme weist das erste Geschoss an derselben Stelle nach, während es beim zweiten nicht mehr aufzufinden ist, wahrscheinlich war es spontan in den Oesophagus durchgebrochen und per vias naturales abgegangen, welche Annahme dadurch gestützt wird, dass bei einer späteren ösophagoskopischen Untersuchung an der hinteren Oesophaguswand (Höhe des 3. Brustwirbels) eine zackige Narbe gefunden wurde. SCHLITTLER.

54) **Immelmann. Die diffuse Dilatation der Speiseröhre im Röntgenbilde.** Vereinigte ärztl. Ges. Berlin, Sitzung vom 16. 5. 1917. *Deutsche med. Wochenschr. No. 23. S. 733. 1917.*

Papaverin, das die Peristaltik bei spastischen Zuständen aufhebt, bei Verengerungen steigert, ist geeignet, das Vorliegen des jeweiligen Krankheitszustandes

vor dem Röntgenschirm zu sichern. Es ist auch als Heilmittel bei Spasmen zu verwenden. R. HOFFMANN.

55) **Ledermann** (Breslau). **Ein Beitrag zur Frage der Oesophagusfremdkörper.** *Zeitschr. f. Ohrenheilk. Bd. 76. S. 27.*

Kasuistik von 6 Fällen (4 Gebissplatten, 1 Fruchtkern und 1 Fall, in dem eine Patientin mehrere Nadeln verschluckt hatte). KOTZ.

56) **Melchior. Fremdkörper in der Speiseröhre.** Breslauer med. Vereine, Sitzung vom 11. 5. 1917. *Deutsche med. Wochenschr. No. 28. S. 893. 1917.*

Frau, die ein Gebiss verschluckt hat, das vom Arzt trotz ösophagoskopischer Untersuchung nicht entfernt werden konnte. Am 12. Tage kam die Patientin mit hochgradigen Schmerzen und Fieber in die Klinik. Der Fremdkörper musste durch Schnitt von aussen entfernt werden. Er war 20 cm von der Zahnreihe entfernt am Eingang zur Thoraxapertur vollständig eingekeilt und musste erst in drei Teile zerlegt werden. Heilungsverlauf gut (Demonstration). R. HOFFMANN.

III. Kritiken und Gesellschaftsberichte.

Laryngological Section Royal Society of Medicine.

Sitzung vom 5. Februar 1915.

Vorsitzender: William Hill.

Sir William Milligan: Nachbehandlung nach submuköser Septumresektion.

M. verwirft die Anwendung jeder Einlagen, wie Drains usw. Er benutzt nach der Operation einen von Whitehead für andere Zwecke empfohlenen Firniss (bestehend aus Gum benzoin, Styrax, Aloe, Tolubalsam, Jodoform und Aether), den er auf die beiden Perichondrienflächen aufpinselt, so dass diese aufeinanderkleben. Er hat niemals ein Hämatom auftreten sehen und die Patienten waren beglückt, gleich nach der Operation durch die Nase atmen zu können.

Watson Williams betrachtet die Tamponade besonders bei gleichzeitig bestehender Nebenhöhleneiterung für sehr riskiert.

St. Clair Thomson pflanzt die resezierten Stücke wieder zwischen die Muko-Perichondriumlappen; die ersten 24 Stunden legt er dünne Gummischwammtampons ein.

Herbert Tilley hat den Firniss als sehr gutes antiseptisches Styptikum benutzt bei Larynxoperationen wegen maligner Erkrankung, um die Blutung aus dem tiefen hinteren Teil des entfernten Stimmbandes zum Stehen zu bringen. Er braucht nach Septumoperationen ein ovales Drainrohr.

Sir William Milligan: Photographien eines Falles von chronischer Lymphangitis der die Nase bedeckenden Teile.

30jährige Frau. Seit 3 Jahren zunehmende Vergrösserung der Nase. Naseninneres nichts wesentlich Abnormes. M. hält es für chronische Lymphangitis.



Syme denkt daran, dass es sich ebenso wie in einem von ihm berichteten Fall um einen angeborenen Zustand handeln könne.

Fitzgerald Powell hält die Fixation eines Stimmbandes bei Kropf für nicht selten auch vor der Operation.

Hill behauptet, dass in ungefähr einem unter 10 Fällen nach Kropfoperationen Lähmung im Kehlkopf auftritt.

Shattock: Bericht über den mikroskopischen Befund bei dem von Sir St. Clair Thomson in der Dezembersitzung 1914 vorgestellten Kehlkopftumor.

Der Fall erwies sich als Plattenzellkarzinom.

Jobson Horne demonstriert Schnitte von Pachydermia laryngis.

W. Stuart-Low: 1. Dyspnoe, Perichondritis, Mediastinaltumor(?).

53jähriger Mann mit Anfällen von Atemnot, besonders nachts. An der linken Halsseite über der Trachea fühlte man den unteren Teil des Trigonum carotideum ausgefüllt, ferner eine weiche Schwellung über dem linken Schildknorpel. Stimmbänder normal. Eine livide Schwellung sah man unter dem linken Stimmband, die sich nach abwärts in die Trachea erstreckte. Unter Anwendung trockener Schröpfköpfe nahm die Atemnot ab. Wassermann positiv. Es wurde Jodkali gegeben und intravenöse Salvarsaninjektionen gemacht. Röntgenaufnahme zeigte grossen Tumor im Brustraum. Keinerlei Erscheinungen von Druck auf Nerven oder Venen.

Hill, Dundas Grant, Dan McKenzie erörtern die Differentialdiagnose zwischen Aortenaneurysma und Mediastinaltumor.

2. Epitheliom des Pharynx und der Zunge.

48jähriger Mann. Da der Fall inoperabel war, so wurde Diathermie angewandt, auch die Drüsen wurden frei präpariert und mit Diathermie behandelt. Pat. sagt, dass er weniger Schmerzen habe und besser schlucken könne.

C. J. Graham: Epitheliom der linken Tonsille und der angrenzenden Zungenpartie nach Operation; Demonstration des Präparates.

W. Jobson Horne: Epitheliom der Tonsille.

Harmer hält den Fall von Stuart-Low für Diathermiebehandlung nicht geeignet, weil die Infiltration tief in die Halsgewebe sich erstrecke.

Hill sagt, es sei in diesen Fällen oft nützlich, Diathermie und Radium anzuwenden. Die Resultate der Diathermie sind verschieden je nach der Technik.

C. W. M. Hope: Schusswunde des Pharynx.

Gewehrschuss; Einschuss hinter dem rechten Sterno-kleido. Das Geschoss wurde mittels Inzision dicht hinter dem Unterkieferwinkel entfernt. Zwei Monate später beiderseits am Halse neben Larynx und oberem Teil der Trachea fühlbare Härte; eine harte Masse wurde in der Gegend des rechten Proc. transversus der unteren Zervikalwirbel gefühlt; Dreh- und Nickbewegungen des Kopfes beschränkt. Pat. konnte nur mit Schwierigkeiten Flüssigkeiten schlucken. Abduktion des linken Stimmbandes beschränkt. Direkte Untersuchung zeigte den Rachen hinter

dem Ringknorpel verlegt durch zwei warzenähnliche Granulationen, die von der hinteren Rachenwand ausgingen. Dieselben wurden mit der Zange entfernt. Bereits 24 Stunden darauf konnte Pat. feste Speisen essen. Die Schwellungen am Hals sind zurückgegangen: Kopfbewegungen frei.

H. L. Whale: Präparat und Röntgenbild eines Falles von Oesophagotomie.

Die Operation wurde gemacht zur Entfernung eines Fremdkörpers (Stück Blech).

H. Bucklard Jones: 1. Schusswunde des Halses, Verletzung des Larynx, Bildung eines Diaphragmas.

Die Verwundung geschah durch einen Granatsplitter, den Pat. 2 Tage später aushustete. Diaphragma zwischen der vorderen Hälfte der Stimmbänder.

2. Schusswunde des Halses mit ausgedehnter Verletzung des Larynx.

Verwundung am 21. Oktober 1914. Bei Aufnahme (Dezember 1914) bestand Schwellung in Höhe des Schildknorpels im vorderen rechten Trigonum; Eröffnung und Drainage. Laryngoskopisch sind Stimmbänder nicht zu sehen, die Gegend der Taschenbänder ist eingenommen von Granulationsmassen.

Jobson Horne: Schrapnellwunde des Halses; Verletzung der Mundhöhle; Ausschuss hinter dem Unterkieferwinkel der anderen Seite.

Dan McKenzie: Synechie in der Nase mittels Diathermie behandelt.

Beide Nasenhöhlen infolge Narben nach Durchschuss durch die Nase verengt. Das Resultat der Synechiebehandlung überstieg alle Erwartungen.

Herbert Tilley: Drei Kinder mit akuter Eiterung der Nasennebenhöhlen.

1. Akute Stirnhöhleneiterung im 7. Lebensjahre während Scharlach, 6 Jahre lang sich hinziehende Konvaleszenz, kürzlich Rezidiv, Wiedereröffnung der Höhle, die mit Eiter und Granulationen erfüllt ist, völlige Entfernung der Wände und einer Fronto-Ethmoidalzelle. Ungestörter Heilungsverlauf.

2. 8jähriger Knabe. Am 21. Dezember starke Schmerzen in der Umgebung des linken Auges, kleine Schwellung unter und vor dem Tränensack. Konjunktiva gerötet, erhebliches Oedem des oberen Lids, Nase mit Muko-pus erfüllt; Durchleuchtung ergibt linke Wange etwas dunkler als die rechte, Probepunktion vom unteren Nasengang ergibt Eiter im Antrum. Am 11. Januar in Narkose Entfernung der vorderen Hälfte der mittleren und unteren Muschel; nasale Antrumwand entfernt, Kurettage der vorderen Siebbeinzellen, bis das Tränenbein und Os planum erreicht wird. Erweiterung des Ductus naso-frontalis mittels Tilley's kleinem Raspatorium. Es erwies sich unmöglich, einen Zusammenhang herzustellen zwischen der äusseren Schwellung vor dem Tränensack und dem Naseninnern. Heilung.



32) **Kleinschmidt. Zur spezifischen Therapie und Prophylaxe der Diphtherie.** *Jahrb. f. Kinderheilk. Bd. 36. H. 4. 1917.*

Als wichtigstes Resultat der vorliegenden klinischen Studie ist die Erkenntnis zu betrachten, dass die Heilwirkung des Diphtherieheilserums einzig und allein auf seinem Gehalt an spezifischem Antitoxin beruht. Der Beweis hierfür wird geliefert einerseits durch die Beobachtung, dass nach französischem Muster hergestelltes Diphtherieserum mit angeblich bakteriziden Einflüssen sich nicht als wirksamer erweist als gewöhnliches deutsches Heilserum von gleichem Antitoxingehalt, andererseits durch Erfahrungen mit dem von Ruppel dargestellten Serum antidiphthericum depuratum. Dieses nach Art seiner Darstellung reinste antitoxische Eiweiss, das bisher klinisch zur Anwendung gekommen ist, zeitigte nämlich so günstige Resultate in der Diphtheriebehandlung auch schwerer Fälle, wie das gebräuchliche Diphtherieserum mit derselben Anzahl von Antitoxineinheiten nur je hervorzubringen im Stande ist.

Ferner ergibt sich, dass das Problem der Verhütung der Serumkrankheit eher gelöst wird durch die Verwendung artverschiedener Diphtheriesera als durch Modifikationen des üblichen Pferdeserums, wie eine solche beispielsweise in Behring's Immunserum zur Verfügung steht. FINDER.

33) **Reiche. Röntgenbilder schwerer postdiphtherischer Schlucklähmung.** Aerztl. Verein zu Hamburg, Sitzung vom 10. 4. 1917. *Deutsche med. Wochenschrift. No. 27. S. 861. 1917.*

Demonstration der Röntgenbilder eines seit drei Monaten geheilten Falles (60jähriger Mann). Der Kontrastbrei drang beim Schluckakt bis tief hinein in die Bronchien, ehe er wieder ausgehustet wurde. R. HOFFMANN.

e I) Kehlkopf und Luftröhre.

34) **August Lang. Untersuchungen der Morgagni'schen Taschen beim Pferd, mit besonderer Berücksichtigung ihrer chirurgischen Bedeutung.** *Veterinär-med. Diss. Leipzig 1917.*

Obwohl die Arbeit hauptsächlich veterinär-medizinischen Interessen dient, soll doch an dieser Stelle über sie referiert werden. Die Exstirpation der Morgagni'schen Taschen wird bei den Pferden vorgenommen, die an Kehlkopfpfeifen leiden. Letzteres ist durch eine Rekurrenslähmung verursacht. Die Stenose der Luftwege wird beim kranken Pferde durch die Erschlaffung des gelähmten Stimmbandes verursacht und dadurch, dass durch die Atrophie des Musculus crico-arytaenoideus dorsalis eine Senkung des Giesskannenknorpels in das Lumen des Kehlkopfes erfolgt. Durch den Narbenzug, der sich nach dem Heraussohneiden der Taschen ausbildet, wird der Aryknorpel auf dem Schildknorpel fixiert und das kranke Stimmband wieder angespannt.

Der Arbeit sind Tabellen über Tiefe, Länge und Breite der Morgagni'schen Taschen und Photogramme von Gipsabgüssen derselben beigefügt. DREYFUSS.

35) **Gerber** (Königsberg). **Ueber die sogenannte tuberkulöse Perichondritis des Kehldeckels.** *Arch. f. Lar. u. Rhin. Bd. 31. S. 290.*

G. bemängelt die falsche Nomenklatur bei der tuberkulösen Erkrankung der Epiglottis. Namentlich schon in der älteren Literatur (Heinze, Schrötter) ist darauf hingewiesen worden, dass aus der starken tuberkulösen Infiltration der Schleimhaut des Kehldeckels und der Aryknorpel nicht ohne weiteres auf eine Beteiligung des Knorpels geschlossen werden dürfe — ja eine primäre tuberkulöse Perichondritis wird abgelehnt; die Bezeichnung Perichondritis tuberculosa muss ganz ausserordentlich eingeschränkt werden. Bei 23 derartigen Fällen, welche G. selbst untersucht hat, erreichte die Tuberkelinfektion, die meist die ganze Dicke der Weichteile durchsetzte, das Perichondrium fast niemals — geschweige den Knorpel. In keinem fand eine Invasion und Zerstörung der Knorpelsubstanz statt. Diese Befunde schliessen natürlich nicht aus, dass in Ausnahmefällen auch der Knorpel selbst tuberkulös erkrankt; sie zeigen nur die starke Resistenz der Kehlkopfknorpel gegenüber dem tuberkulösen Prozess. G. schlägt deshalb für diesen Prozess die Bezeichnung Epiglottitis tuberculosa vor.

BRADT.

36) **Arnaldo Malan. Teratom des Spatium hyo-thyreoepiglotticum. (Teratoma dello spazio io-tiro-epiglottico.)** *Arch. ital. di otologia. Vol. XXVIII. H. 1. April 1917.*

54jähriger Mann. Man sieht bei der Laryngoskopie eine kleinhühnereigrosse von normaler Schleimhaut bedeckte Schwellung, die vom unteren Teil der linken seitlichen Pharynxwand auszugehen scheint, das Vestibulum laryngis über die Mittellinie drängt, so dass die Stimmbänder völlig verdeckt werden. Das Lig. verläuft gespannt über dem Tumor; die linke Larynxhälfte ist fast unbeweglich. Bei Digitalexploration erweist sich der Tumor von elastischer Konsistenz. Bei Probepunktion entleert sich keine Flüssigkeit. Pat. verweigert einen Eingriff und stellt sich erst vier Monate später vor; der Tumor war inzwischen gewachsen und es stellten sich starke Atembeschwerden ein. Nach vorhergehender Tracheotomie Operation: In Lokalanästhesie Inzision in der Mittellinie, die etwa 2 cm unterhalb des Kiefers beginnend bis 3 cm über der Tracheotomiewunde reicht. Inzision der Membrana hyo-thyreoidea, Resektion des Zungenbeins in der Mittellinie; man erhält so leicht Zugang zum Tumor, der nach Spaltung der ihn bedeckenden Schleimhaut sich leicht enukleieren lässt. Heilung.

Der Tumor hatte keinen Zusammenhang mit dem Zungenbein oder dem Schildknorpel, sondern entsprang im Spatium hyo-thyreo-epiglotticum. Verf. gibt einen ausführlichen mikroskopischen Bericht, aus dem hervorgeht, dass es sich um ein — wahrscheinlich branchiogenes — Teratom handelt.

FINDER.

37) **Alfonso Calabresi. Zwei Fälle von extralaryngealer Laryngozele. (Duo casi di laringocele extralaringeo.)** *Arch. ital. di laringologia. Vol. XXVIII. H. 1. April 1917.*

Bei der ersten Patientin entstand die Aerozele plötzlich, während sie gymnastische Uebungen machte (sie gibt an, dass bei einer Schwester, als sie nach

der Entbindung zum erstenmal aufstand, plötzlich der Hals dick wurde, das Gesicht sich blau färbte und in 5 Minuten der Tod eintrat). Heilung trat unter allmählicher Kompression des Tumors ein. Bei der zweiten Patientin trat die Laryngozele nach heftigen Hustenstössen ein, als ihr ein Stücken Brot in den Kehlkopf geraten war. Auch hier trat unter Kompression Heilung ein. FINDER.

38) **J. Kornfeld. Oedem in Kehlkopfpolypen.** *Monatsschr. f. Ohrenheilk. Bd. 51. S. 375. 1917.*

Autor hat 3mal beobachtet, dass Kehlkopffibrome infolge ödematöser Schwellung von der Grösse einer Erbse zu haselnussgrossen Gebilden heranwachsen und dann hochgradige Dyspnoe bedingen können. Bei allen 3 Patienten erfolgte teils spontan, teils auf Eiskravatte und Adrenalinkokainspray Rückbildung zur Norm.

SCHLITTLER.

39) **Imhofer** (Krakau). **Ueber Kehlkopfabszesse.** *Zeitschr. f. Ohrenheilk. Bd. 76. S. 36.*

Bei dieser Infektion ist nicht das schwere Krankheitsbild vorhanden wie bei Phlegmone und Erysipel des Larynx. Die Differentialdiagnose gegen prälaryngealen Drüsenabszess und Schleimbeutelentzündung lässt sich aus dem Vorhandensein eines Larynxödems und dem Fehlen der Verschieblichkeit gegenüber dem Schildknorpel stellen. Bei den zwei hier mitgeteilten Fällen handelt es sich einmal um einen Schleimhautabszess am Kehldeckel, der endolaryngeal mit dem gedeckten Messer eröffnet wurde, das andere Mal um einen perichondritischen Abszess am Schildknorpel, der durch Operation von aussen zur Heilung kam. KOTZ.

40) **Max Scheier. Ueber Schussverletzungen des Kehlkopfes.** *Berliner klin. Wochenschr. No. 22. 1915.*

Im Anschluss an 7 selbst beobachtete Fälle erörtert Verf. die Häufigkeit der Schussverletzungen.

Während aus den Statistiken früherer Kriege ein Prozentsatz von 0,035 bis 0,06 sich ergibt, sah Verf. als Stabsarzt in einer grösseren Garnisonstadt seine 7 schon unter 2500 Verwundeten.

Der Prozentsatz der überhaupt vorkommenden Fälle ist aber natürlich noch ein bedeutend grösserer. Um ein richtiges Bild zu erhalten, müsste man die Halsverletzungen aus den Feldlazaretten herausziehen, da die in der Heimat beobachteten doch fast nur leichte und mittelschwere Fälle betreffen.

Aber auch dann würden die ganz schweren Fälle noch ausstehen, die nicht einmal bis in die Feldlazarette kommen, sondern entweder sofort oder sehr bald nach der Verletzung an Verblutung bzw. Erstickung zugrunde gehen.

Je näher der Front, um so höher die Mortalität.

Aus verhältnismässig günstig verlaufenen Fällen, wie sie die Scheierschen im Heimatlazarett beobachteten Fälle darstellen, darf man daher — wie Verf. hervorhebt — nicht auf eine immer günstige Prognose der Kehlkopfschüsse schliessen, vielmehr muss dieselbe immer mit Vorsicht gestellt, die Verletzung als eine schwere und lebensgefährliche angesehen werden.

Namentlich verliefen Fälle, bei denen Ring- und Schildknorpel zusammen gebrochen waren, fast immer tödlich mit nur wenigen Ausnahmen.

Was die Therapie anlangt, so ist nach v. Schjerning bei Störungen in der Stimmbildung und Atmung, bei Gefahr von Nachblutungen, sowie bei in der Nähe stecken gebliebenen Geschossen, die prophylaktische Tracheotomie angezeigt, die der Sanitätsbericht für die deutschen Heere 1870/71 sogar dann empfiehlt, wenn nur die Richtung des Schusskanals eine Verletzung der Luftwege wahrscheinlich machte.

R. HOFFMANN.

41) **Gustav Bradt** (Berlin). **Ueber einen Fall von Laryngospasmus bei zirkumskripter Erkrankung der Trachea.** *Arch. f. Lar. u. Rhin. Bd. 31. S. 383.*

Kasuistischer Beitrag einer der relativ wenig beschriebenen Fälle von schweren Glottiskrämpfen mit ungewöhnlichem Befund in der Trachea. Der Fall war als Hysterie aufgefasst worden. Genereller Hinweis auf die ätiologische Bedeutung der schwer erkennbaren Veränderungen der oberen Luftwege bei den verschiedenen Formen des Krampfhustens.

(Autoreferat.)

e II) Stimme und Sprache.

42) **K. Ulrich** (Basel). **Eine neue Methode zur Diagnose, Therapie und Demonstration psychogener Stimmstörungen.** *Arch. f. Lar. u. Rhin. Bd. 31. S. 377.*

Ausgehend vom Lombard'schen Phänomen, d. h. der physiologischen Alteration der Stimme bei künstlich hervorgerufener Erkrankung, werden beide Ohren des aphonischen Patienten mit Lärmtrommeln beschickt. Der Patient wird aufgefordert, von einem Blatt schnell abzulesen. Während die Trommeln spielen, hebt sich die Stimme häufig zur Norm. Der Versuch führt häufig bei hysterischer Aphonie in diagnostischer und therapeutischer Hinsicht zum Ziele.

BRADT.

43) **Nadoleczny** (München). **Ueber funktionelle Stimmstörungen im Heeresdienst.** *Arch. f. Lar. u. Rhin. Bd. 31. S. 347.*

Verf. erkennt keinen Wesensunterschied zwischen funktioneller Stimmlosigkeit im Kriege und Frieden an; nur ein gradueller Unterschied sei vorhanden. Er führt dafür eine Anzahl von Beispielen aus der Literatur und Friedenspraxis an. Er warnt davor, diese Zustände als Lähmungen aufzufassen, und unterscheidet nach dem laryngoskopischen Bilde 5 Arten: 1. die Fälle, bei welchen der Stimmlippenschluss ganz fehlt oder ungenügend ist; 2. die mit offener knorpeliger Stimmritze sprechen (früher als Transversuslähmungen aufgefasst); 3. die mit den Taschenlippen sprechen; 4. die mit heftigen spastischen Bewegungen Sprechversuche machen (krampfhafte Stimmlosigkeit; 5. die Fälle von aus der Jugend fortbestehender Fistelstimme. Aetiologisch unterscheidet er zwischen thymogenen Fällen, bei welchen durch Shockwirkung die Störung hervorgerufen ist, und ideogenen Fällen, bei welchen die Sorge und Furcht vor den kommenden Tagen das Leiden auslöst oder unterhält. Häufig sind auch die Uebergänge der ersten Form zur zweiten. Es handelt sich um psychogene Zustände, die meist disponierte, häufig nicht allzu junge Leute betreffen und als hysterisch anzusehen sind. Dem-

gemäss warnt er vor lokaler Polypragmasie ohne gleichzeitige Stimmübungen und betont in erster Linie die Bedeutung der seelischen Beeinflussung durch die Persönlichkeit des Arztes. Hierauf beruhen auch in Wahrheit die Erfolge der verschiedenen Autoren mit ihren differenten Methoden. Verf. geht folgendermassen vor: Völliger Abschluss des Kranken im Einzelzimmer, Erzielung langen Schlafes durch Veronal, Wiedererziehung zum normalen Sprechen unter Zuhilfenahme verschiedener Handgriffe am Kehlkopf. Die erste Sitzung muss so lange durchgeführt werden, bis eine Tongebung sicher erlernt ist. Gelingt dies nicht, benutzt er die Muck'sche Kugel oder die energische Sondierung. Ist ein Laut erzeugt, wird sofort geübt, bis gesprochen oder gesungen werden kann. Gelingt auch dies nicht, geht Verf. zur Kaufmann'schen Methode über, aber warnt vor den sinusoidalen Strömen der Anschlussapparate. Belohnung (Zigarre usw.) und moralische Belehrung sollen die Therapie beschliessen. Der Prozentsatz seiner Heilungen hat 90 überschritten. Im allgemeinen sollen die Kranken nicht mehr an die Front, sondern zum Arbeitsdienst oder nach Hause geschickt werden — aber ohne Rente.

BRADT.

44) **Alexander. Ziel und Ergebnis der Behandlung stotternder Soldaten.** *Monatsschr. f. Ohrenheilk. Jahrg. 51. S. 319.*

Verf. berichtet über die seiner Abteilung für Ohren-, Nasen- und Halskranke angefügte Spezialabteilung für Sprachgestörte. Im Jahre 1916 fanden 231 Fälle Aufnahme, die sich auf folgende 7 Gruppen verteilen: 1. traumatisches Stottern (26,4 pCt. Heilung, 68,1 pCt. Besserung, 5,5 pCt. ungeheilt); 2. posttyphöses Stottern mit günstiger Prognose; 3. inveteriertes durch Trauma verstärktes Stottern wurde durch Behandlung von 1—3 Monaten stets gebessert bis zu dem Grade, wie es vor dem Trauma war; 4. neurotisches Stottern, vorzügliche Prognose, ausgenommen die ganz schweren Fälle; 5. inveteriertes Entwicklungsstottern mit durchschnittlich ungünstiger Prognose; 6. inveteriertes Stottern, wovon es 34 pCt. leicht- und 26,4 pCt. mittelgradiger Natur gibt, was Dienstfähigkeit anbelangt, eine sehr gute Prognose, während bei den 39,6 pCt. hochgradig Stotternden die Aussicht auf Heilung bzw. Besserung gering ist.

Alle Fälle von traumatischer Stummheit oder Taubstummheit wurden völlig geheilt, Behandlungsdauer 1—2 Monate.

SCHLITTLER.

45) **Alexis Holländer. Aus der Schulgesangsstunde.** *Stimme. Juni 1917. 11. Jahrg. H. 9. S. 271.*

Beschreibt einen Fall von absolutem Tongehör bei einem elfjährigen Mädchen, das tadellos nachsang, jeden Ton benennen konnte, beim schriftlichen von Vorspielen begleiteten Diktat aber viele Fehler machte, sobald es die Aufmerksamkeit auf die Grösse der Tonschritte lenkte, dagegen richtig aufschrieb, wenn es nur auf die Töne achtete, die es hörte. Leider fehlt ein genaueres Eingehen auf tonpsychologische Fragen, wozu dieser Fall Anlass gegeben hätte.

NADOLECZNY.

46) **Prof. L. Réthi. Untersuchungen über die Nasenresonanz und die Schallleitung im Kopfe und im Halse.** *Stimme. August 1917. 11. Jahrg. H. 11. S. 309.*

Bereits besprochen in diesem Centralblatt, Januar 1917, S. 23 (Verhandl. d. österreich. Ges. f. experim. Phonetik).

NADOLECZNY.

47) **Franz Wethlo. Apparate im Gesangsunterricht.** *Stimme. XI. H. 7. April 1917.*

Zu verwerfen sind natürlich alle Mittel, welche die Stimmorgane in eine Lage zwingen sollen. Anders beurteilt Wethlo jene, „die eine indirekte Einwirkung erstreben, indem sie klare und richtige Vorstellungen von dem Bau und der Tätigkeit der Stimmorgane vermitteln"; durch Beobachtung, soweit das möglich ist oder durch das Getast, also z. B. Betrachtung im Spiegel, schon der Kehlkopfspiegel ist aber für die Stimmbildung kaum von Nutzen, da er ja kunstgemässes Singen verhindert. Die Arbeit im phonetischen Laboratorium mit seinen zahlreichen Apparaten kann aber im allgemeinen nur die Kenntnisse des Gesanglehrers und Stimmforschers erweitern und vertiefen, nicht aber den Schülern als Lehrmittel dienen.

NADOLECZNY.

f) Oesophagus.

48) **J. Schütze. Röntgenbeobachtungen über funktionelles Verhalten der Speiseröhre.** Vereinigte ärztl. Ges. Berlin, Sitzung vom 20. 6. 1917. *Deutsche med. Wochenschr. No. 28. S. 893. 1917.*

In einem Falle, der mit Erbrechen und Beschwerden in der Oberbauchgegend einherging, blieben, wie die Untersuchung vor dem Röntgenschirm zeigte, die Speisen am Jugulum stehen. Die Speiseröhre war mässig erweitert. In einem anderen Falle zeigte sich die Speiseröhre in ihrem oberen Teil verbreitert, und nur in dem oberen Teil traten zunächst die Speisen ein, um erst nach einiger Zeit rasch entleert zu werden. Es ist anzunehmen, dass am Eingang der Speiseröhre ein selbständiger Verschluss besteht.

R. HOFFMANN.

49) **Otto Hirtreither. Zur Kasuistik der kongenitalen Oesophago-Trachealfistel.** *Diss. München 1917.*

Von den verschiedenen Varietäten der angeborenen Speiseröhrenmissbildungen stellt der vorliegende Fall die häufigere Form vor. Der obere Teil der Speiseröhre endigt blind 3,6 cm unterhalb des oberen Randes des Ringknorpels. Die vom Magen aus in die Speiseröhre eingeführte Sonde gelangt in die Trachea genau an der Stelle der Bifurkation, so dass also die untere Speiseröhre gewissermassen einen dritten Bronchus darstellt. Das Zwischenstück des Oesophagus fehlt völlig auf eine Strecke von 1,2 cm.

DREYFUSS.

50) **Schreiber. Ueber Erkrankungen am Eingang der Speiseröhre.** Verein für wissenschaftl. Heilk. Königsberg i. Pr., Sitzung vom 5. 3. 1917. *Deutsche med. Wochenschr. No. 23. S. 734. 1917.*

Nach einer Schussverletzung, bei der das Projektil am linken inneren Augenwinkel eingedrungen und hinten am Hals ausgetreten war, hatte man als Ursache der Oesophagusstenose eine impermeable Striktur angenommen, während es sich in Wirklichkeit um eine einseitige Verletzung von Glossopharyngeus, Vagus und Hypoglossus handelte. Mit Korrektion der Diagnose fielen die zumeist vergeblichen und für den Kranken nur beschwerlichen Sondierungsbemühungen bis dahin weg und wurde statt dessen elektrische und Strychninbehandlung eingeleitet. Das Resultat war verhältnismässig befriedigend.

R. HOFFMANN.

51) **Hofer** und **Kofler** (Wien). **Studie über Resektion des thorakalen Oesophagus.** *Münchener med. Wochenschr. No. 34. S. 1097. 1917.*

Die an der Leiche ausgearbeitete Methode geht von dem Bestreben aus, den Oesophagus extrapleural zu erreichen und dabei in zweizeitiger Resektion unter sterilen Verhältnissen das auszuschaltende Speiseröhrenstück durch Hautplastik ersetzen zu können. Sich anlehnend an das Vorgehen Kuttner's schlagen die Verff. folgenden Weg ein: Bildung eines grossen dreieckigen Lappens aus der Rückenhaut mit Basis an der rechten Rückenseite parallel der Wirbelsäule und Spitze in der Gegend der linken Achselhöhle, Abtragen der Rückenmuskulatur, Resektion der Rippen, Freipräparieren des zu resezierenden Stückes der Speiseröhre, Durchziehen des Hautlappens unter ihm, so dass dieser zwischen Wirbelsäule und Speiseröhre zu liegen kommt. Vernähen der Hautränder. Das mobilisierte Oesophagusstück liegt nun in einer Hauttasche, in der es nach Verheilen der Hautränder reseziert werden kann. KOTZ.

52) **Hans Schmidt. Ein Fall von Zylinderepithelkarzinom der Speiseröhre mit Durchbruch einer Metastase in die Trachea.** *Diss. Erlangen 1917.*

48jähriger Mann. Das primäre Karzinom sass in der Höhe der Bifurkation, 5 cm lang, 3 cm breit und war mit der Aorta fest verwachsen. Die Metastase, die in die Trachea durchgebrochen war, sass 2 Querfinger unterhalb des Kehlkopfes, war 2 cm lang, 1 cm breit; in der Trachea war die Geschwulst nach unten weitergewuchert.

Voraus geht der Beschreibung des Falls eine recht gute Statistik über die Altersverteilung und die Lokalisation der Speiseröhrenkrebse. DREYFUSS.

53) **Gatscher. Zur Kasuistik der Steckschüsse im Mediastinum mit Beziehung zum Oesophagus.** *Monatsschr. f. Ohrenheilk. 51. Jahrg. S. 377.*

Zwei Mediastinalsteckschüsse. Im 1. Falle Einschuss oberhalb der Spina scapulae, Geschoss radiographisch nachgewiesen in der Höhe des 5. Proc. spinos., der rechten hinteren Wand des Oesophagus anliegend und diese einstülpend. Im 2. Falle dringt das Projektil durch den Mund in den Pharynx (Einschuss in der Höhe des 5. Halswirbels) und wird bei der Röntgenaufnahme im retroviszeralen Raume nach rechts und hinten vom Oesophagus vor dem 3. Brustwirbel nachgewiesen. Bei beiden Patienten auffallend geringe Erscheinungen, keine Indikation zu operativem Eingriff, spätere Kontrollaufnahme weist das erste Geschoss an derselben Stelle nach, während es beim zweiten nicht mehr aufzufinden ist, wahrscheinlich war es spontan in den Oesophagus durchgebrochen und per vias naturales abgegangen, welche Annahme dadurch gestützt wird, dass bei einer späteren ösophagoskopischen Untersuchung an der hinteren Oesophaguswand (Höhe des 3. Brustwirbels) eine zackige Narbe gefunden wurde. SCHLITTLER.

54) **Immelmann. Die diffuse Dilatation der Speiseröhre im Röntgenbilde.** Vereinigte ärztl. Ges. Berlin, Sitzung vom 16. 5. 1917. *Deutsche med. Wochenschr. No. 23. S. 733. 1917.*

Papaverin, das die Peristaltik bei spastischen Zuständen aufhebt, bei Verengerungen steigert, ist geeignet, das Vorliegen des jeweiligen Krankheitszustandes

vor dem Röntgenschirm zu sichern. Es ist auch als Heilmittel bei Spasmen zu verwenden. R. HOFFMANN.

55) **Ledermann** (Breslau). **Ein Beitrag zur Frage der Oesophagusfremdkörper.** *Zeitschr. f. Ohrenheilk. Bd. 76. S. 27.*

Kasuistik von 6 Fällen (4 Gebissplatten, 1 Fruchtkern und 1 Fall, in dem eine Patientin mehrere Nadeln verschluckt hatte). KOTZ.

56) **Melchior. Fremdkörper in der Speiseröhre.** Breslauer med. Vereine, Sitzung vom 11. 5. 1917. *Deutsche med. Wochenschr. No. 28. S. 893. 1917.*

Frau, die ein Gebiss verschluckt hat, das vom Arzt trotz ösophagoskopischer Untersuchung nicht entfernt werden konnte. Am 12. Tage kam die Patientin mit hochgradigen Schmerzen und Fieber in die Klinik. Der Fremdkörper musste durch Schnitt von aussen entfernt werden. Er war 20 cm von der Zahnreihe entfernt am Eingang zur Thoraxapertur vollständig eingekeilt und musste erst in drei Teile zerlegt werden. Heilungsverlauf gut (Demonstration). R. HOFFMANN.

III. Kritiken und Gesellschaftsberichte.

Laryngological Section Royal Society of Medicine.

Sitzung vom 5. Februar 1915.

Vorsitzender: William Hill.

Sir William Milligan: Nachbehandlung nach submuköser Septumresektion.

M. verwirft die Anwendung jeder Einlagen, wie Drains usw. Er benutzt nach der Operation einen von Whitehead für andere Zwecke empfohlenen Firniss (bestehend aus Gum benzoin, Styrax, Aloe, Tolubalsam, Jodoform und Aether), den er auf die beiden Perichondrienflächen aufpinselt, so dass diese aufeinanderkleben. Er hat niemals ein Hämatom auftreten sehen und die Patienten waren beglückt, gleich nach der Operation durch die Nase atmen zu können.

Watson Williams betrachtet die Tamponade besonders bei gleichzeitig bestehender Nebenhöhleneiterung für sehr riskiert.

St. Clair Thomson pflanzt die resezierten Stücke wieder zwischen die Muko-Perichondriumlappen; die ersten 24 Stunden legt er dünne Gummischwammtampons ein.

Herbert Tilley hat den Firniss als sehr gutes antiseptisches Styptikum benutzt bei Larynxoperationen wegen maligner Erkrankung, um die Blutung aus dem tiefen hinteren Teil des entfernten Stimmbandes zum Stehen zu bringen. Er braucht nach Septumoperationen ein ovales Drainrohr.

Sir William Milligan: Photographien eines Falles von chronischer Lymphangitis der die Nase bedeckenden Teile.

30jährige Frau. Seit 3 Jahren zunehmende Vergrösserung der Nase. Naseninneres nichts wesentlich Abnormes. M. hält es für chronische Lymphangitis.

Watson Williams hat zwei Fälle von ähnlicher Lymphangitis der Nase gesehen, bei denen eine latente Nebenhöhlenerkrankung vorlag.

Stuart Low hat in einem ähnlichen Fall Besserung durch Skarifikation des Naseninnern gesehen.

Herbert Tilley rät, bevor man zu einer operativen Behandlung schreitet, Kulturen von Blut anzulegen und eventuell eine Autovakzine zu benutzen.

Broeckaert rät zur keilförmigen Exzision und Lappenbildung.

E. D. Davis: Nasopharyngealfibrom mittels gekrümmten Dissektors und Finger enukleiert.

Radium war ohne Erfolg angewendet worden; die Entfernung des Tumors gelang ohne Spaltung des Gaumens.

Tilley bemängelt den Ausdruck „enukleiert"; da hier von keiner Kapsel die Rede ist, sondern der Tumor sich aus einer breiten fibrösen Basis entwickelt.

Fitzgerald Powell hält die Methode nur anwendbar für kleine Geschwülste ohne Verwachsungen.

Dundas Grant benutzt ein Elevatorium, das er durch die Nase einführt und mit dem er unter Leitung des Fingers den Tumor von seinen Ansätzen loslöst; es ist dazu grosse Kraftanwendung nötig.

R. Paterson geht ähnlich vor. Er fasst den Tumor mit einer Zange und lässt an ihm von einem Assistenten ziehen, während er ein langes schmales Elevatorium erst durch die eine, dann die andere Nase einführt und mit ein oder zwei Fingern der linken Hand hinter dem weichen Gaumen eingeht. Die Blutung war gering, das Resultat stets befriedigend.

E. D. Davis: 1. Präparat von einer Hypophysiszyste operiert nach Killian-Hirsch.

37jähriger Mann mit Optikusatrophie und sonstigen Hypophysissymptomen. Röntgenaufnahme zeigte Verbreiterung der Sella turcica und Resorption des Dorsum sellae.

Bei der Operation war die Blutung nach Inzision der Dura sehr profus. Am nächsten Tage Hemiplegie mit Lähmung der rechten Gesichtshälfte, des rechten Armes und Beines und Verlust der Sprache. Sieben Wochen nach der Operation starb Patient unter meningitischen Symptomen. Die Paralyse war fast verschwunden.

Die Sektion zeigte eine kirschrote Zyste, die zwischen den Optici in die vordere Schädelgrube vorsprang; das untere Ende der Zyste lag unmittelbar über der Operationsöffnung am Boden der Sella. Es bestand basale Meningitis.

2. Bericht über einen Fall von Sarkom der Hypophysis, operiert nach Killian-Hirsch.

23jähriger Mann. Februar 1913 wurde retrobulbäre Neuritis zuerst rechts, dann auch links festgestellt. Juni 1914 wurde zentrale Optikusatrophie diagnostiziert, Nebenhöhlen normal, Kopfschmerzen, Akromegalie. Röntgenaufnahme zeigt Verbreiterung der Sella turcica. Wassermann negativ. Der Erfolg der Operation war völlig negativ, das Sehvermögen auf dem rechten Auge nahm vielmehr noch

ab. Es wurde 6 Wochen später eine grosse osteoplastische Operation mit Aufhebung eines parieto-frontalen Lappens einschliesslich Entfernung des rechten Orbitaldachs gemacht; Patient starb an demselben Tage.

3. Präparat eines malignen Hypophysistumors.

Grosser Tumor, der die Sella turcica und das Dorsum sellae erodiert, den Sinus cavernosus und die Nerven komprimiert hat und in den Nasenrachenraum durchgebrochen ist.

Hill bemängelt die Bezeichnung „Killian-Hirsch'sche Operation" und will dafür den Namen „Hirsch'sche Operation" angewendet wissen.

Howarth sagt: Die Operation sei nur dann von Nutzen, wenn der Tumor sich auf die Sella turcica beschränkt. Er hat einen solchen Fall vor zwei Jahren operiert, der noch am Leben ist; es handelte sich um eine einfache Hyperplasie der Hypophysis. Er hat drei tödlich verlaufene Fälle gesehen; in zwei war der Tumor interpedunkulär, in einem ging er von dem Pons aus.

Hill hat einen Fall einige Stunden nach der Operation an Hämorrhagie zugrunde gehen sehen; die Sektion zeigte, dass der Fall für die Operation völlig ungeeignet war.

W. H. Kelson: Fall von Larynxobstruktion nach spezifischer Infektion bei einem jungen Mann.

Pat. hat sich 1904 infiziert, wurde mit Erfolg behandelt, heiratete 1907 und hat drei gesunde Kinder. Seine Stimme war von Anfang der Krankheit affiziert; diesen Winter wurde die Atmung erschwert. Man sieht fleischartige pachydermieähnliche Massen dicht unter den Taschenbändern und in der Interärytenoidfalte, der ganze Larynx kongestioniert. Nach Kokainisierung sieht man eine subglottische Schwellung. Es entsteht die Frage, ob ein operativer Eingriff nötig ist und welcher.

Jobson Horne betrachtet den Zustand als Pachydermia laryngis diffusa. Er hat zusammen mit Kanthack im Jahre 1895 (Proceedings Laryngological Society of London, Mai 1895) einen Fall beschrieben, wo die pachydermischen Wülste bis in die Trachea reichten und der Tod durch Ersticken eintrat. Er rät zu chirurgischer Behandlung.

Harmer hat mit Vorteil intravenöse Sublimateinspritzungen (1:1000 physiol. Kochsalzlösung), davon 5—15 ccm einmal wöchentlich intravenös eingespritzt) angewandt.

E. D. Davis hat zwei ähnliche Fälle behandelt. In einem hat er Tracheotomie gemacht und dann Neo-Salvarsan gegeben; es war völlige Sequestrierung des Aryknorpels vorhanden. In dem anderen Fall handelte es sich um Perichondritis, die Tracheotomie schien unvermeidlich, durch Neo-Salvarsan konnte sie aber umgangen werden.

W. M. Mollison: Fall von traumatischer (?) Fixation des rechten Kriko-Arytänoidgelenks.

M. ist geneigt, die Fixation in Zusammenhang zu bringen mit einer 10 Jahre vorher gemachten Kropfoperation.

Syme denkt daran, dass es sich ebenso wie in einem von ihm berichteten Fall um einen angeborenen Zustand handeln könne.

Fitzgerald Powell hält die Fixation eines Stimmbandes bei Kropf für nicht selten auch vor der Operation.

Hill behauptet, dass in ungefähr einem unter 10 Fällen nach Kropfoperationen Lähmung im Kehlkopf auftritt.

Shattock: Bericht über den mikroskopischen Befund bei dem von Sir St. Clair Thomson in der Dezembersitzung 1914 vorgestellten Kehlkopftumor.

Der Fall erwies sich als Plattenzellkarzinom.

Jobson Horne demonstriert Schnitte von Pachydermia laryngis.

W. Stuart-Low: 1. Dyspnoe, Perichondritis, Mediastinaltumor(?).

53jähriger Mann mit Anfällen von Atemnot, besonders nachts. An der linken Halsseite über der Trachea fühlte man den unteren Teil des Trigonum carotideum ausgefüllt, ferner eine weiche Schwellung über dem linken Schildknorpel. Stimmbänder normal. Eine livide Schwellung sah man unter dem linken Stimmband, die sich nach abwärts in die Trachea erstreckte. Unter Anwendung trockener Schröpfköpfe nahm die Atemnot ab. Wassermann positiv. Es wurde Jodkali gegeben und intravenöse Salvarsaninjektionen gemacht. Röntgenaufnahme zeigte grossen Tumor im Brustraum. Keinerlei Erscheinungen von Druck auf Nerven oder Venen.

Hill, Dundas Grant, Dan McKenzie erörtern die Differentialdiagnose zwischen Aortenaneurysma und Mediastinaltumor.

2. Epitheliom des Pharynx und der Zunge.

48jähriger Mann. Da der Fall inoperabel war, so wurde Diathermie angewandt, auch die Drüsen wurden frei präpariert und mit Diathermie behandelt. Pat. sagt, dass er weniger Schmerzen habe und besser schlucken könne.

C. J. Graham: Epitheliom der linken Tonsille und der angrenzenden Zungenpartie nach Operation; Demonstration des Präparates.

W. Jobson Horne: Epitheliom der Tonsille.

Harmer hält den Fall von Stuart-Low für Diathermiebehandlung nicht geeignet, weil die Infiltration tief in die Halsgewebe sich erstrecke.

Hill sagt, es sei in diesen Fällen oft nützlich, Diathermie und Radium anzuwenden. Die Resultate der Diathermie sind verschieden je nach der Technik.

C. W. M. Hope: Schusswunde des Pharynx.

Gewehrschuss; Einschuss hinter dem rechten Sterno-kleido. Das Geschoss wurde mittels Inzision dicht hinter dem Unterkieferwinkel entfernt. Zwei Monate später beiderseits am Halse neben Larynx und oberem Teil der Trachea fühlbare Härte; eine harte Masse wurde in der Gegend des rechten Proc. transversus der unteren Zervikalwirbel gefühlt; Dreh- und Nickbewegungen des Kopfes beschränkt. Pat. konnte nur mit Schwierigkeiten Flüssigkeiten schlucken. Abduktion des linken Stimmbandes beschränkt. Direkte Untersuchung zeigte den Rachen hinter

dem Ringknorpel verlegt durch zwei warzenähnliche Granulationen, die von der hinteren Rachenwand ausgingen. Dieselben wurden mit der Zange entfernt. Bereits 24 Stunden darauf konnte Pat. feste Speisen essen. Die Schwellungen am Hals sind zurückgegangen: Kopfbewegungen frei.

H. L. Whale: Präparat und Röntgenbild eines Falles von Oesophagotomie.

Die Operation wurde gemacht zur Entfernung eines Fremdkörpers (Stück Blech).

H. Bucklard Jones: 1. Schusswunde des Halses, Verletzung des Larynx, Bildung eines Diaphragmas.

Die Verwundung geschah durch einen Granatsplitter, den Pat. 2 Tage später aushustete. Diaphragma zwischen der vorderen Hälfte der Stimmbänder.

2. Schusswunde des Halses mit ausgedehnter Verletzung des Larynx.

Verwundung am 21. Oktober 1914. Bei Aufnahme (Dezember 1914) bestand Schwellung in Höhe des Schildknorpels im vorderen rechten Trigonum; Eröffnung und Drainage. Laryngoskopisch sind Stimmbänder nicht zu sehen, die Gegend der Taschenbänder ist eingenommen von Granulationsmassen.

Jobson Horne: Schrapnellwunde des Halses; Verletzung der Mundhöhle; Ausschuss hinter dem Unterkieferwinkel der anderen Seite.

Dan McKenzie: Synechie in der Nase mittels Diathermie behandelt.

Beide Nasenhöhlen infolge Narben nach Durchschuss durch die Nase verengt. Das Resultat der Synechiebehandlung überstieg alle Erwartungen.

Herbert Tilley: Drei Kinder mit akuter Eiterung der Nasennebenhöhlen.

1. Akute Stirnhöhleneiterung im 7. Lebensjahre während Scharlach, 6 Jahre lang sich hinziehende Konvaleszenz, kürzlich Rezidiv, Wiedereröffnung der Höhle, die mit Eiter und Granulationen erfüllt ist, völlige Entfernung der Wände und einer Fronto-Ethmoidalzelle. Ungestörter Heilungsverlauf.

2. 8jähriger Knabe. Am 21. Dezember starke Schmerzen in der Umgebung des linken Auges, kleine Schwellung unter und vor dem Tränensack. Konjunktiva gerötet, erhebliches Oedem des oberen Lids, Nase mit Muko-pus erfüllt; Durchleuchtung ergibt linke Wange etwas dunkler als die rechte, Probepunktion vom unteren Nasengang ergibt Eiter im Antrum. Am 11. Januar in Narkose Entfernung der vorderen Hälfte der mittleren und unteren Muschel; nasale Antrumwand entfernt, Kurettage der vorderen Siebbeinzellen, bis das Tränenbein und Os planum erreicht wird. Erweiterung des Ductus naso-frontalis mittels Tilley's kleinem Raspatorium. Es erwies sich unmöglich, einen Zusammenhang herzustellen zwischen der äusseren Schwellung vor dem Tränensack und dem Naseninnern. Heilung.



T. meint, dies sei wohl der jüngste Patient, bei dem die Eröffnung der Höhlen auf intranasalem Wege vorgenommen wurde.

3. 10jähriges Mädchen; akute Kieferhöhleneiterung nach Masern. Irrigationen der Höhle vom unteren Nasengang brachte Heilung.

Syme hält es nicht für ratsam, bei Kindern das Antrum intranasal zu operieren, denn schon bei der gewöhnlichen Methode fand er es bei Kindern von 10 bis 12 Jahren schwierig, die nasale Oeffnung offen zu erhalten. Seiner Ansicht nach sollten diese Fälle von der Fossa canina aus operiert werden.

Tilley erwidert, dass er intranasal operiert hat, weil bei Operation von der Fossa canina die Nerven zerstört werden, welche die jungen Zähne versorgen.

C. J. Graham: Tuberkulose der Nasenhöhle.

16jähriges Mädchen. Die Affektion war ursprünglich auf das vordere Ende beider unterer Muscheln beschränkt. Auf der rechten Seite ist jetzt Ulzeration des Vestibulums mit Beteiligung des Septums.

H. Burcklard Jones: Tuberkulöses Geschwür des Mundes.

Grosses Geschwür mit indurierten Rändern in der Gegend des rechten unteren Weisheitszahnes, auf die Wangen übergehend. Drüsen aussen am Halse. Rechtsseitige Spitzenaffektion. Mikroskopische Untersuchung zeigte Riesenzellen. Pat. ist vor einigen Tagen an tuberkulöser Meningitis gestorben.

Sitzung vom 5. März 1915.

Stellvertr. Vorsitzender: Jobson Horne.

William Hill: Blutender Septumpolyp.

25jähriger Mann. Der Tumor entspringt ganz vorn von dem vestibularen Teil des Septums; er erwies sich mikroskopisch als Fibro-Angiom.

L. H. Pegler: Röntgenaufnahmen des Thorax von einem Fall von linksseitiger Rekurrenslähmung bei Mitralstenose.

19jähriges Mädchen (inzwischen verstorben). Röntgenaufnahme zeigt über dem linken Rande des vergrösserten Herzens einen wohlumschriebenen Schatten, der mehr oder weniger dem rechten Ventrikel entspricht. Aorta weiter als normal. Autopsie fehlt.

Dundas Grant hat den Fall ösophagoskopisch und bronchoskopisch untersucht; es wurde keine abnorme Pulsation gefunden. Die Frage, ob der Rekurrens direkt durch das linke Herzohr gedrückt werde, scheine unsicher. Wahrscheinlich ist in diesen Fällen Neuritis, vielleicht mit Perikarditis, vorhanden, die fast stets bei extensiven Dilatationen des Herzens sich findet.

L. H. Pegler: Präparate vom Oberkiefer mit Abnormitäten der Nasenhöhlen und Antra.

1. Linker Oberkiefer einer Frau: Linearer kongenitaler Defekt in der äusseren Wand des unteren Nasengangs der ganzen Länge des Nasenbodens entlang und im Niveau desselben. Die Abnormität muss betrachtet werden als Ausstülpung des unteren Nasengangs; das Antrum wird dargestellt durch einen kleinen Raum



in dem malaren Apex der Höhle, der von ihr abgetrennt ist durch eine knöcherne Scheidewand und der mittels eines normal gelegenen Ostiums mit dem mittleren Nasengang kommuniziert. Es ist dies die normale Lokalisation der Höhle beim Pavian.

2. Oberkiefer mit Septum; membranöse Adhäsion der unteren Muschel mit dem Nasenboden. Das Vorkommen der Adhäsionen auf beiden Seiten spricht für den kongenitalen Charakter; der mittlere Teil des unteren Randes der unteren Muschel ist mit der Schleimhaut des unteren Nasengangs verwachsen.

3. Oberkiefer mit grosser Kommunikation zwischen Nasenhöhle und Antrum; die Kommunikation besteht in einem runden Loch von der Grösse eines 6 Pennystücks mit membranösem Rande im Centrum einer grossen, flachen Depression, die fast die ganze äussere Nasenwand mit dem normalen Ostium einnimmt.

L. H. Pegler: Fall von Synechien und Kontraktion des Vestibulums.

Folge einer Schussverletzung.

Cecil Graham: Fall von Tuberkulose der unteren Muschel.

Es werden mikroskopische Schnitte von dem in voriger Sitzung demonstrierten Fall gezeigt; es sind Riesenzellen vorhanden und Bazillen, die nach Form und tinktoriellem Verhalten Tuberkelbazillen gleichen. Es sind mit dem Material Meerschweinchen geimpft worden; die Tiere sind bis jetzt noch gesund.

G. Seccombe Hett: Schussverletzung des Gesichts; Perforation beider Antra und des Septums. Operation.

Einschuss vor dem linken Gehörgang, Ausschuss an der rechten Wange. Einige Tage darauf Entfernung eines Sequesters aus der linken Nasenhöhle, wahrscheinlich von der inneren Antrumwand. Röntgenaufnahme zeigte eine Anzahl von Metallsplittern (wahrscheinlich von dem Nickelmantel) längs der Geschossbahn, ferner Fraktur des linken Malarknochens. Durchleuchtung: Beide Antra, besonders der linke, dunkel. Caldwell-Luc'sche Operation des linken Antrums; die Höhle erwies sich als angefüllt mit Eiter, Granulationen und Knochensplittern. Der Geschosskern hatte sich beim Durchschuss von dem Mantel getrennt und wurde nachher in der Wand des Schützengrabens gefunden.

Sir William Milligan: 1. Knochenstück 6 Monate lang im linken Bronchus eingeheilt; Heilung.

Juli 1914 wurde beim Essen ein Knochenstück aspiriert; seitdem bei starken Bewegungen Atemnot, die sich schliesslich so steigerte, dass Pat. die Nächte nur aufrecht im Bette sitzend zubringen konnte. Am 27. Januar Entfernung des Knochens durch Bronchoscopia superior.

2. Subglottische (tracheale?) Geschwulst; Entfernung; Heilung.

66jähriger Pat., leidet seit 4—5 Jahren an leichter Atembehinderung und intermittierenden Attacken von Aphonie. Keine Schmerzen oder Expektoration. Atmung wird allmählich schwieriger. Man sieht eine gestielte Geschwulst von der Mitte der vorderen Trachealwand ausgehend dicht unter den Stimmbändern; Entfernung durch direkte Methode. Nach dem mikroskopischen Befund war es eine lokale Lymphangiektase mit fibröser Kapsel.

3. Zahnzyste des Unterkiefers, Operation.
Demonstration der Röntgenplatte.

Herbert Tilley hat bei grossen Oberkieferzysten immer die Methode befolgt, in das Antrum durchzubrechen, indem er die Zystenwand völlig entfernt und eine grosse Kommunikation nach der Nasenhöhle macht und die orale Wunde vernäht.

Sir St. Clair Thomson ist derselben Ansicht. Er hat mit den Kieferzysten sehr schlechte Erfahrungen gemacht. Sie wurden lange Zeit tamponiert und ausgekratzt und heilten nicht. Er hat dann versucht, eine Kommunikation mit der Nase oder dem Antrum herzustellen. Aber auch so konnte keine Heilung erzielt werden.

Sir William Milligan erwähnt, dass sein Fall vor 2—3 Wochen operiert wurde, und dass die Zyste sich bereits auf $^2/_3$ ihrer früheren Grösse reduziert hat.

H. L. Whale: Peritheliom der Kieferhöhle.

52jährige Frau, seit 4 Jahren zunehmende Schwellung unter dem rechten Auge. Die Schwellung beschränkte sich auf die Gegend der Kieferhöhle. In Narkose wurde die Geschwulst ausgeschält, doch sind am oberen Rande Reste zurückgeblieben. Die mikroskopische Untersuchung ergab ein von den kleinen Blutgefässen ausgehendes Peritheliom.

Herbert Tilley rät, eine starke Radiumröhre in die Geschwulst einzulegen.

Wylie rät, die Patienten einer Infektion mit Erysipel auszusetzen. Er hat einen Fall von Epitheliom durch Erysipel völlig heilen sehen.

W. D. Harmer macht darauf aufmerksam, dass es einen Unterschied mache, ob die Geschwulst ein Sarkom oder Endotheliom ist; letztere verschwinden oft innerhalb drei Wochen nach Radiumanwendung, aber es ist zweifelhaft, ob dauernde Heilungen damit erzielt werden.

Dan Makenzie rät zur Rhinotomie nach Moure.

C. W. M. Hope: Zwei Fälle von Oesophagusstriktur bei Kindern.

Fall I. $7^1/_2$jähriger Knabe, seit dem 2. Lebensmonat mindestens einmal täglich Erbrechen. Röntgenaufnahme zeigt eine Striktur des Oesophagus hinter dem Perikardium, Oesophagoskopie ergibt enorme Dilatation des oberen Oesophagusendes, welches grosse Massen unverdauter Speisen enthält. Durch den Mund der Striktur ging mit Schwierigkeit ein Bougie von 5 mm Durchmesser, wurde aber soweit dilatiert, dass ein 10 mm-Bougie hindurchging. Pat. hat seitdem nur einmal erbrochen und nimmt ständig an Gewicht zu.

Fall II. 18 Monate altes Kind; tägliches Erbrechen seit der Geburt. Oesophagoskopie ergibt grosse Dilatation der thorazischen Partie des Oesophagus, die Schleimhaut der subdiaphragmatischen Partie war in breite transversale Falten gelegt, jedoch konnten Bougies und das zweitgrösste Killian'sche Rohr ohne Schwierigkeiten in den Magen eingeführt werden.

Dan McKenzie: Oesophagus eines $2^1/_2$ jährigen Kindes mit Narbenstenose.

Das Kind hatte im Mai 1914 einen halben Teelöffel eines Wanzengiftes getrunken. Als es von M. untersucht wurde, November 1914, konnte es nur noch kleine Mengen Flüssigkeiten schlucken. Röntgenuntersuchung zeigte völlige Stenosierung des Oesophagus in Höhe des Sternoklavikulargelenks. Alle Versuche der Dilatation schlugen fehl. Exitus Februar 1915. Das Präparat zeigt, dass in der verengten Partie das Lumen nur 1 mm beträgt.

J. Dundas Grant: Knochen im rechten Unterlappenbronchus entfernt durch Bronchoscopia superior.

Der Knochen war 20 Wochen vorher aspiriert worden.

W. M. Mollison: Fall von Epitheliom des Larynx; Entfernung mittels Laryngofissur.

Es wurde das ganze linke Stimmband entfernt nebst der Spitze des Aryknorpels; die Geschwulst nahm auch das vordere Drittel des rechten Stimmbandes ein und auch die Hälfte dieser wurde entfernt. 2 Monate später Schwellung in der vorderen Kommissur, unter Schwebelaryngoskopie wurde ein Stück desselben entfernt, erwies sich aber nur als fibröses Gewebe.

Sir Felix Semon weist darauf hin, dass Granulome nach Laryngofissur in der vorderen Kommissur nicht selten sind; man soll also, wenn ein anscheinendes Rezidiv erscheint, nicht gleich eine zweite grosse Operation machen, sondern zunächst ein Stück zur mikroskopischen Untersuchung entfernen.

J. L. Irwin Moore: Fall von Fibrom des Nasenrachens.

16jähriger Knabe; die Geschwulst geht scheinbar von der linken Hälfte des Keilbeins aus.

Herbert Tilley rät zur lateralen Rhinotomie und zur Behandlung der wahrscheinlich sehr gefässreichen Geschwulst durch die grosse so gemachte Oeffnung; der Fall scheint sehr geeignet für Diathermie.

St. Clair Thomson rät zur Entfernung vom Munde aus ohne Spaltung des Gaumens.

Sitzung vom 7. Mai 1915.

Vorsitzender: William Hill.

William Hill: Maligner Tumor an der Zungenbasis nach Radiumanwendung fast verschwunden.

55jähr. Pat.; walnussgrosser ulzerierter Tumor, Drüsen hinter dem linken Kieferwinkel, linke Zungenseite fixiert, gelegentlich Blutungen, Dysphagie. 40 mg Radium 24 Stunden lang angewandt. Alle Symptome sind verschwunden, der Tumor ist so zurückgegangen, dass er bei oberflächlicher Untersuchung übersehen werden kann.

J. Dundas Grant: Fall von Nasenverkrümmung gerade gerichtet durch submuköse Rotation des knorpeligen Septums.

Die Nase war auf das extremste nach links verbogen. Die Konvexität der

Verbiegung verengte die rechte Nase vollständig. Das knöcherne Septum war verhältnismässig symmetrisch.

Die Inzision wurde wie zur submukösen Resektion gemacht, aber ganz nach vorn und auf der rechten Seite. Nach Abtrennung von Schleimhaut und Periost wurde der Knorpel bis fast an seinen Ansatz an Vomer und Lamina perpendicularis durchschnitten und um seine antero-posteriore Achse um einen Halbkreis in entgegengesetztem Sinne des Uhrzeigers gedreht, so dass der ursprünglich nach links zeigende Teil jetzt nach rechts sah und der unterste Teil jetzt oben war. Die Inzision wurde vernäht und zwei Tage lang Tampons eingelegt. Das kosmetische Resultat ist sehr befriedigend.

Irwin Moore: 1. Nasenrachenfibrom durch den Mund ohne präliminare Operation entfernt.

Der Patient wurde in voriger Sitzung vorgestellt. Der weiche Gaumen wurde durch ein durch Nase und Mund gezogenes Gummirohr nach vorn gezogen. Es zeigte sich, dass die Geschwulst durch eine breite fibröse Basis an dem Keilbein und Occiput befestigt war und einen Ausläufer zum linken Proc. sphenoethmoidalis sandte. Die Geschwulst wurde vom Munde aus entfernt.

2. Geschwulst in der Kieferhöhle, die sich in den Nasenrachenraum erstreckt.

42jähr. Mann; der rechte mittlere Nasengang durch eine Geschwulst verlegt, in der rechten Nase reichlich Eiter, die rechte Hälfte des Nasenrachenraums ausgefüllt durch eine unregelmässig ödematös aussehende Geschwulst. Rechte Kieferhöhle bei Durchleuchtung dunkel. Röntgenbilder zeigen beide Kieferhöhlen verschleiert, ebenso die rechte Keilbeinhöhle und das Siebbein. Eröffnung der Kieferhöhle von der Fossa canina, Einlegung einer Radiumtube. Mikroskopische Untersuchung gibt keinen Anhalt für eine Neubildung, sondern zeigt nur chronisch entzündliches Gewebe.

Irwin Moore: Weitere Mitteilung über den Fall von maligner Striktur des Oesophagus. (Vorgestellt in der Novembersitzung 1914.)

Pat. trägt jetzt seit sechs Monaten die Hill'sche Futtertube, er nimmt durch diese täglich ziemlich grosse Mengen Nahrung und hat an Gewicht zugenommen.

W. Stuart-Low: Patient mit rezidivierendem Zylinderzellkarzinom des Antrums.

Pat. ist bereits zweimal vorgestellt worden. Sechs Monate nach der ersten Operation erfolgte ein Rezidiv, es wurde eine sehr gründliche zweite Operation gemacht; jetzt ist nach 18 Monaten in der Ethmoidalregion wieder ein Rezidiv erfolgt. Diathermie hat den Erfolg, dass die Geschwulst in der Nase verkleinert ist.

Frederick Spicer: Neubildung im Nasenrachenraum.

Der Tumor wurde mittels schneidender Zangen völlig entfernt und erwies sich als Lymphosarkom.

W. H. Jewell: Halfpennystück im Oesophagus.

22 Monate altes Kind. Exitus 13 Tage nach dem Verschlucken des Fremd-

körpers. Mittels des Oesophagoskops war der Fremdkörper hinter dem Sternoklavikulargelenk in der hinteren Oesophagealwand eingebettet gesehen worden. Die Zirkumferenz der Münze und vier Fünftel ihrer Vorderfläche war mit Schleimhaut bedeckt, so dass es unmöglich war, ein Instrument anzulegen.

W. Douglas Harmer: Pharynxfistel bei einem alten Mann nach Operation wegen Halsabszess.

80jähriger Mann. Vier Wochen nach einer Prostataoperation Abszess links am Halse; Inzision; vierzehn Tage später Lähmung des weichen Gaumens mit Regurgitieren von Flüssigkeit durch die Nase. Bald darauf wurde bemerkt, dass die Nahrung vom Munde durch die Wunde am Hals austrat. Es bestehen jetzt zwei Oeffnungen im Pharynx, die eine in der Mitte der linken Tonsille, die zweite nahe an deren oberen Pol.

Kriegsverletzungen und Neurosen.

Einleitendes Referat von Sir William Milligan und F. H. Westmacott.

Referenten setzen die von ihnen aus Material des Second Western General Military Hospital befolgten allgemeinen Grundsätze bei Behandlung der Schusswunden des Gesichts und der oberen Luftwege auseinander. Unter diesen Grundsätzen ist Folgendes hervorzuheben: Nur wenn ein Projektil ganz oberflächlich und leicht zugänglich ist und wenn seine Entfernung keineswegs die Integrität irgend eines wichtigen Gebildes beeinträchtigt, soll es auf dem leichtest möglichen Wege entfernt werden, in jedem anderen Fall soll es ein Nolimetangere sein. Bei Verletzungen des knöchernen Nasengerüsts macht das Aufrechthalten einer freien Passage und die Vermeidung von Adhäsionen erhebliche Schwierigkeiten. Sehr zweckmässig hat sich zur Tamponade ein mit Gaze gefüllter gebrauchter Gummihandschuhfinger bewährt. Verletzungen des Larynx waren verhältnismässig selten. In einem Fall traf das Geschoss den Hals in Höhe des oberen Schildknorpelrandes auf der linken Seite, wurde durch den Knorpel abgelenkt, nahm seinen Weg aussen am Hals entlang und blieb hinter dem linken Sternoklavikulargelenk stecken. Es folgte starke Perichondritis des Aryknorpels und Oedem, so dass die Tracheotomie nötig wurde. Als Beispiel für Nervenverletzungen wird ein Fall von linksseitiger Rekurrenslähmung angeführt nach Geschossverletzung des Gesichts. In diesem Fall steckt die Kugel im zweiten Halswirbelkörper. Sie muss jene Fasern des Vagus verletzt haben, die dicht unter der Schädelbasis den Nervus recurrens bilden. In einem Fall von Schussverletzung der Orbita wurde die Lamina cribiformis getroffen und es trat Anosmie ein: Der Schluss des Referates behandelt die nervösen Störungen (Taubstummheit usw.) ohne sichtbare Verletzungen.

Herbert Tilley: Zwei Fälle von funktioneller Aphonie (einer mit funktioneller Taubheit) nach Geschossexplosion in unmittelbarer Nähe.

Im ersten Fall bekam Pat. die Stimme wieder nach intralaryngealer Anwendung eines starken faradischen Stromes; der zweite Pat. weigerte sich den Mund zu öffnen, die Elektrode wurde durch das linke Nasenloch in den Larynx eingeführt und der Strom so lange angewandt, bis Cyanose eintrat. Auch dieser Pat. erlangte die Stimme wieder.

Coubro Potter: Fall von Schussverletzung des Halses mit Larynxsymptomen.

Einschuss unter dem linken Ohrläppchen, Ausschuss rechts neben dem Kinn. Pat. kann seitdem nicht sprechen. Es besteht linksseitige Fazialis- und linksseitige Hypoglossusparese. Die Stimmbänder nähern sich nicht bei Phonation und bewegen sich nicht bei der Atmung, jedoch nähern sich die Aryknorpel während der Phonation.

J. F. O'Malley und H. L. Whale teilen Fälle von funktioneller Aphonie mit.

Sir Felix Semon hält den Fall von Potter für einen funktionellen und setzt seine Gründe dafür auseinander.

Sir St. Clair-Thomson weist auf die Häufigkeit der funktionellen Fälle in diesem Kriege hin; nach dem Burenkrieg wurde ein Fall von Aphonie in der Laryngologischen Gesellschaft gezeigt und ihr Vorkommen bei einem Mann als grosse Kuriosität betrachtet. Er berichtet über drei Fälle von funktioneller Aphonie bei Soldaten mit Lungenphthise.

Sir William Milligan macht aufmerksam auf die Fälle von Aphonie, die sich an Laryngitis anschliessen.

W. D. Harmer erwähnt zwei Fälle, bei denen die Heilung nicht gelang. Solche Fälle werden sich häufig ereignen, da die Leute nicht zur Front zurück wollen.

Dundas Grant teilt die Eindrücke mit, die er bei einem Aufenthalt in Bordeaux an der Moure'schen Abteilung gewonnen hat. Er hat dort besonders auch Fälle von Taubstummheit gesehen, die durch Reedukation geheilt wurden, und lenkt die Aufmerksamkeit auf diese Behandlungsweise.

Stuart-Low hat fast in allen Fällen von Stimmverlust bei Soldaten anatomische Veränderungen in Nase und Hals gefunden, wie Septumdeviationen, Tonsillenhyperplasien, Adenoide usw., und konnte feststellen, dass nach Beseitigung dieser anatomischen Irregularitäten bald Besserung der Stimme eintrat.

Watson-Williams hält es für sehr wichtig, zu unterscheiden zwischen wahren funktionellen Aphonien und solchen, die pseudofunktionell sind und in Wahrheit auf organischer Schwäche beruhen. Manche Fälle werden als rein funktionell betrachtet, bei denen man bei genauer Prüfung eine beginnende Lungentuberkulose findet. In einem Fall verschwand eine „funktionelle" Aphonie zwei Tage, nachdem ein Antrumempyem ausgespült worden war.

E. B. Davis: Fall von Kehlkopfstenose nach Bajonettwunde mittels Intubation behandelt.

Pat. war nach der Verwundung gefangen und es war ihm eine Kanüle in den Kehlkopf gesetzt, die er noch trug, als er nach England kam. Die Kanüle wurde entfernt, es wurde eine hohe Tracheotomie gemacht, der Schildknorpel freigelegt. Die Kehlkopfhöhle wurde dadurch gefunden, dass von oben ein Intubationsrohr eingeführt wurde. Die Schildknorpelflügel waren durch Narbengewebe getrennt; zwischen dem Larynx und dem oberen Trachealende bestand ein Spalt. Ein Gummidrain wurde eingelegt von der Tracheotomiekanüle bis

zum Orifizium des Larynx oben und die Wunde bis auf die von der alten Kanüle herrührende Fistel geschlossen. Das Gummidrain wurde später durch ein Intubationsrohr ersetzt, das in der unteren Tracheotomiewunde fixiert wurde.

J. F. O'Malley: Zwei Fälle von Lähmung des linken Stimmbandes.

Fall I. Linksseitige Rekurrenslähmung nach Schrapnellverwundung am Hals. Röntgenaufnahme zeigt Geschosssplitter, das den Larynx durchbohrt und wahrscheinlich den Rekurrens verletzt hatte. Anfangs Aphonie, jetzt normale Sprache, aber Dyspnoe bei Anstrengungen.

Fall II. Linksseitige Rekurrenslähmung infolge kleiner Aortenaneurysmen.

J. F. O'Malley: Traumatische Fixation beider Stimmlippen.

Schrapnellverletzung am Halse; beide Stimmlippen standen in Adduktionsstellung. Keine Wunde oder Verwachsung im Larynx.

W. Stuart Low: Verletzung am Halse durch Hufschlag.

Starke Kongestion des Larynxeingangs und der Stimmbänder; Heilung unter Anwendung trockener Schröpfköpfe.

William Hill: 1. Schusswunde des Halses.

Durchschuss durch den Hals, Ein- und Ausschuss verheilt. Man sieht eine tumorartige Masse oberhalb und rechts von der vorderen Kommissur an der Stelle des Ansatzes des rechten Taschenbandes an den rechten Schildknorpelflügel, letzterer war wahrscheinlich frakturiert.

2. Trachealverengerung durch einen lange latent gebliebenen Zervikalabzess nach Schrapnellverwundung.

Verwundung im Oktober. Im Dezember war Ein- und Ausschusswunde verheilt, jedoch hatte Pat. Temperatursteigerung und ein Wiederaufflackern einer Pneumonie; es bestand augenscheinlich Verengerung der Trachea mit Stridor. Am 20. Januar musste eilig wegen sehr starker Dyspnoe die Tracheotomie gemacht werden; bei Inzision der Trachea wurde ein grosser intramuraler Abszess in der seitlichen Trachealwand getroffen. Bei Entfernung der Kanüle trat wieder Stridor ein; dieser war jedoch jetzt ein inspiratorischer und es zeigte sich, dass auf der Seite des Abszesses eine Abduktorlähmung vorhanden war.

J. F. O'Malley: 1 Kopfschuss.

Infanteriegeschosswunde; Einschuss am Scheitel links von der Mittellinie, das Geschoss ging durch die linke Stirnhälfte und verliess den Schädel, indem es durch den Keilbeinkörper ging, es drang in die linke Nase ein, durchschlug die mittlere Muschel, verlegte die untere Muschel, ging durch die Mundhöhle und den Mundboden und verliess don Körper links vom Kinn hinter dem horizontalen Kieferast. Pat. litt an häufigem Nasenbluten; postrhinoskopisch sah man eine unregelmässige Wunde am Rachendach; nach 24 stündiger Tamponade des Rachendachs hörten die Blutungen auf. Es besteht linksseitige Optikusatrophie infolge Verletzung des N. opticus.

2. Zwei Fälle von intranasalen Adhäsionen.

Redner plädiert dafür, sich in Fällen von frischen Nasenverletzungen zunächst abwartend zu verhalten, auch wenn anfangs ausgesprochene Obstruktion

der Nase vorhanden ist. Diese ist nämlich hauptsächlich auf entzündliches Oedem zurückzuführen und geht meist beträchtlich zurück.

Walter Howarth: Infanteriegeschoss in der Pterygoidregion des Schädels.

Der Fall kam 8 Wochen nach der Verwundung in Behandlung. Es bestand eitrige Absonderung aus beiden Nasenlöchern, fast völlige Verstopfung der Nase und erhebliche Schwellung in der rechten Parotisgegend. Der Mund konnte nur ganz wenig geöffnet werden und es bestanden Schmerzen im rechten Kiefergelenk. Der Einschuss war in der Wange gerade über der linken Fossa canina. Das linke Antrum war zerstört und vereitert und es bestanden Verwachsungen zwischen Septum und äusserer Nasenwand. Auch im rechten Antrum war Eiter. Beide Antra wurden eröffnet und vom Septum und dem rechten Antrum wurden einige Bleistücke entfernt; es wurde ein grosser Teil der Vorderwand des rechten Antrum entfernt, jedoch konnte das Geschoss auf diesem Wege nicht erreicht werden. Das Röntgenbild zeigte eine hufeisenförmige Masse nach innen vom rechten Kiefergelenk und nahe der Schädelbasis. Nachdem die Antrumeiterung nachgelassen hatte, wurde das Geschoss von aussen entfernt. Zu diesem Zweck wurde eine bogenförmige Inzision über dem rechten Kiefergelenk gemacht, ein Teil des Jochbeins wurde entfernt und der M. temporalis nach vorn gezogen und auf diese Weise das Geschoss erreicht und entfernt. Heilung in ein paar Wochen.

H. L. Whale teilt eine grössere Anzahl interessanter Gesichts- und Kieferverletzungen mit.

Diskussion:

Andrew Wylie macht auf die Tatsache aufmerksam, dass die meisten Wunden auf der linken Seite sind, was sich aus der Stellung der Soldaten beim Schiessen oder Bajonettgebrauch erklärt.

O'Malley bestätigt dies. Er berichtet über einen Fall, in dem sich das Geschoss gedreht hatte; der Einschuss war an der linken Nasenseite, am Nasenflügel und Nasenboden. Es fand sich eine grosse Wunde zwischen hartem und weichem Gaumen; Röntgenuntersuchung zeigte das Geschoss horizontal vor dem Processus odontoideus liegend. Es wurde entfernt von einer Inzision hinter dem Sterno-cleido aus.

Dundas Grant berichtet, dass er im Hospital von „Val de Grace" in Paris die Krankensäle voller hierher gehöriger Fälle gesehen habe mit furchtbaren Entstellungen der Nase und des Gesichts; er sah die von Morestin in diesen Fällen vorgenommenen Operationen. Die typische Operation in den Fällen, wo die Nase eingetrieben und die Nasenlöcher nach oben gedreht waren und nach vorn blickten, bestand darin, dass gerade unter den Nasenbeinen eingeschnitten und die nach oben gedrehte Partie nach unten gedreht wurde, so dass ein grosses Loch entstand, das mit Gaze tamponiert wurde. Nach ein oder zwei Tagen werden Gummidrains in das Nasenloch gesteckt mit Gewichten, die diesen Teil der Nase nach unten halten sollen. Es wird dann ein Stück der 8. Rippe in die Stirn implantiert und von hier aus der obere Teil der Nase gebildet.

(Nach dem offiziellen Sitzungsbericht.)

IV. Briefkasten.

Dr. Otto Müller-Lehe †.

Wir erhalten die traurige Nachricht, dass unser Spezialkollege Dr. Otto Müller-Lehe, der als Bataillonsarzt im Felde stand, den Tod fürs Vaterland erlitten hat. Dr. Müller hat sich durch eine Reihe von wissenschaftlichen Arbeiten, die in den letzten Jahren erschienen sind, bekannt gemacht. Besonders hervorgehoben seien die folgenden: „Die atmungsorthopädische Indikation der Tonsillektomie" (Arch. f. Ohrenheilk., Bd. 100), „Versuch einer Methodik der Indikationsstellung für die operative Behandlung der Nasenatmungsstenose usw." (Zeitschr. f. Ohrenheilk., Bd. 73), „Der luftdynamische Energieverbrauch während der Atmung" (Zeitschr. f. Ohrenheilk., Bd. 74), „Nasenatmung und Herzfunktion" (Arch. f. Ohrenheilk., Bd. 101), und „Die nasale Dysmenorrhoe, sowie die nasal-respiratorischen Druck- und Saugwirkungen auf die Bauchorgane überhaupt." Alle diese Arbeiten beschäftigen sich mit luftdynamischen Problemen in ihrer Anwendung auf die Rhinolaryngologie; ihnen allen ist ein Charakterzug gemeinsam: sie sind vorwiegend spekulativer und induktiver Natur. Der Verfasser baut seine Ideen auf theoretischen Erörterungen auf und gelangt zu Folgerungen, die oft durch ihre Kühnheit verblüffen. Wenn auch manches in seinen Erörterungen problematisch und anfechtbar erscheinen mag, so wird der Leser stets wieder gefesselt durch die Fülle geistvoller Ideen und durch die Konsequenz und Kühnheit, mit der der Verfasser seine Theorien aufbaut. Die Zeit seiner literarischen Produktivität ist nur kurz gewesen; aber dieser kurze Zeitraum hat uns eine solche Menge interessanter und bemerkenswerter Erzeugnisse gebracht, dass die Hoffnung auf weitere wissenschaftliche Leistungen von Wert und Bedeutung gewiss gerechtfertigt war. Nun hat sein früher ehrenvoller Tod diese Hoffnungen zu schanden gemacht. Er ruhe in Frieden!

Finder.

Namen - Register.*)

*) Die fett gedruckten Zahlen verweisen auf Publikationen des Betreffenden, die dünn gedruckten auf Zitate, Diskussionen usw.

S.

T.

U.

V.

W.

Y.

Z.

Sach-Register.

A.

B.

C.

D.

E.

F.

L.

O.

P.

R.

S.

T.

U.

V.


Für die Redaktion verantwortlich Prof. Dr. G. Finder, Charlottenburg, Augsburger Str. 38.
Druck von L. Schumacher, Berlin N. 4.



Inhalt.

Einsendungen für das Internationale Centralblatt werden an die Adresse des Herausgebers, Herrn Prof. Dr. Georg Finder in Berlin W. 50, Augsburger Strasse 38, erbeten.

Druck von L. Schumacher in Berlin N.




UNIVERSITY OF MICHIGAN
3 9015 06274 1304

